UE2 : Histologie – Etude des tissus

Chapitre 3 :

Tissu cartilagineux

Professeur Daniel SEIGNEURIN

Anne Mc LEER FLORIN

Année universitaire 2011/2012

Université Joseph Fourier de Grenoble - Tous droits réservés.

Généralités

Forme spécialisée de tissu conjonctif

Tissu élastique et solide, compact, translucide, déformable, non minéralisé

Sert de support, facilite les mouvements et joue un rôle primordial dans l'ossification

Est dépourvu de vascularisation

Sa localisation dépend de l'âge

- fœtus : constitue la plus grande partie du squelette
- enfant : diminue d'importance
- adulte : tissu le moins répandu (articulations, côtes, pièces de l'appareil respiratoire, face)

Caractéristiques liées à sa composition

Trois types de tissu cartilagineux (hyalin, fibreux, élastique)

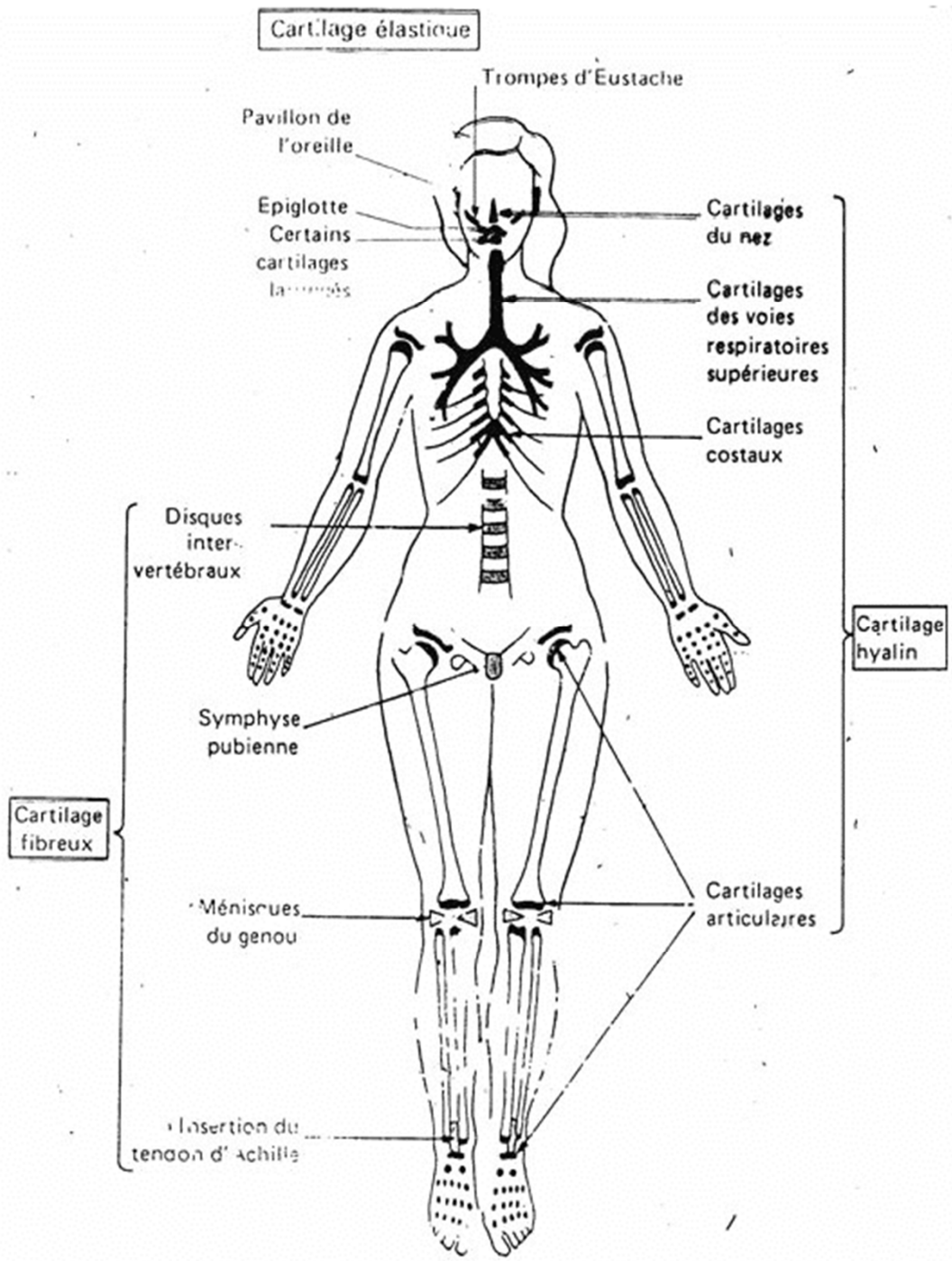
Cartilage élastique
Trompes d'Eustache
Pavillon de l'oreille
Epiglotte
Certains cartilages
Cartilages du nez
Cartilages des voies respiratoires supérieures
Cartilages costaux
Disques inter-vertébraux
Cartilage hyalin
Symphyse pubienne
Cartilage fibreux
Ménisques du genou
Cartilages articulaires
Insertion du tendon d'Achille

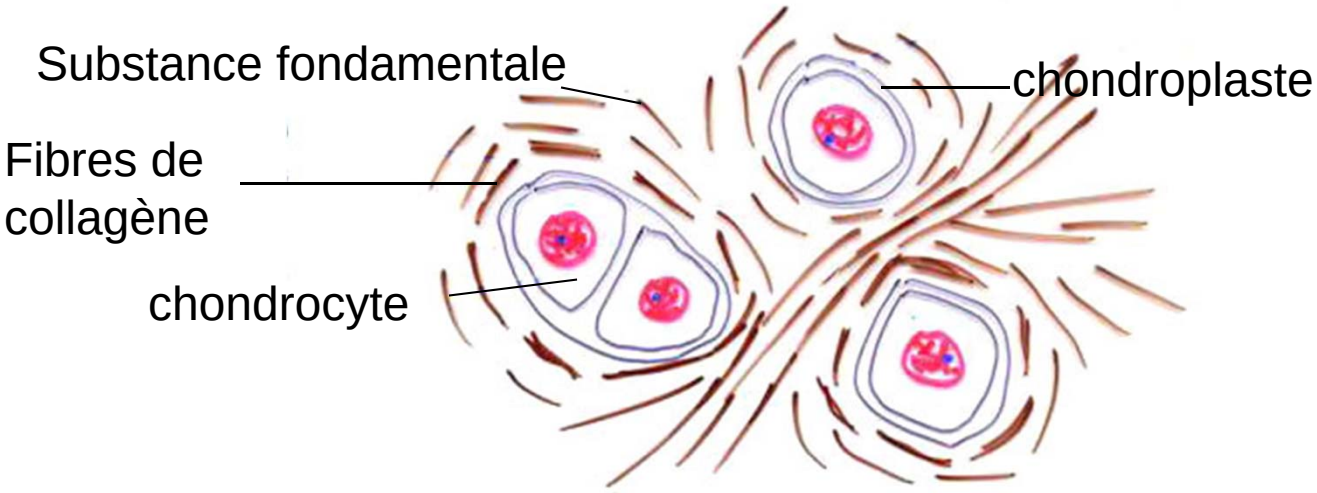

Cartilage hyalin

Cartilage élastique



Cartilage fibreux

Cartilage hyalin, fibreux, élastique

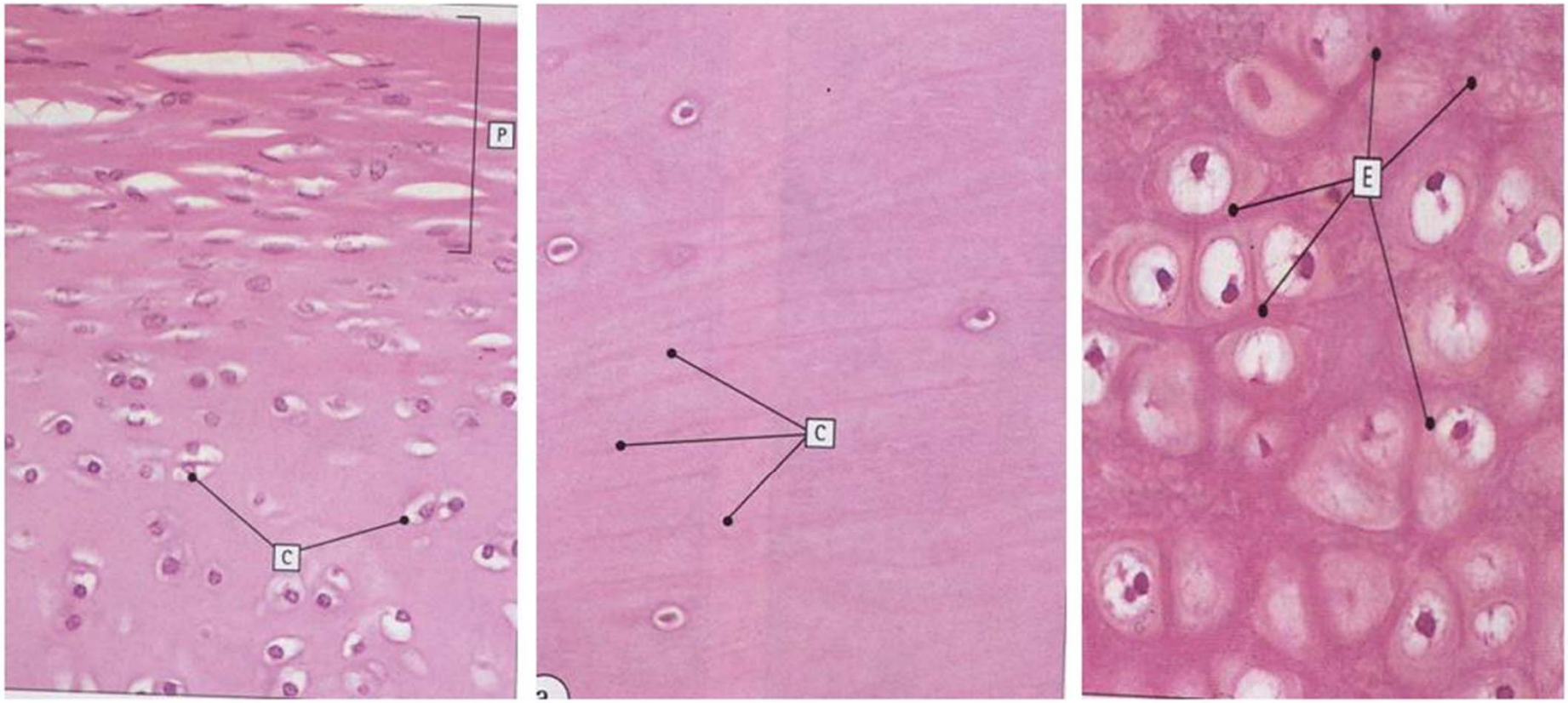

In Stevens A ; Human histology ; Mosby ed ; 1997

Le tissu cartilagineux hyalin (1)

Localisation et répartition

le plus répandu (voies respiratoires, surfaces articulaires, extrémité sternale des côtes; précurseur de l'os en développement)

Constitution

la matrice extra-cellulaire

substance fondamentale (40 % de la masse)

riche en eau

glycosaminoglycanes (chondroïtine, kératane sulfates) ; protéoglycanes, agrécanes

autres protéines (anchorine, chondronectine, fibronectine, tenascine, fibromoduline…cytokines)

les fibres

collagène (type II : 90% ; types IX, X, XI)

pas de fibres élastiques

Disposition des protéoglycanes

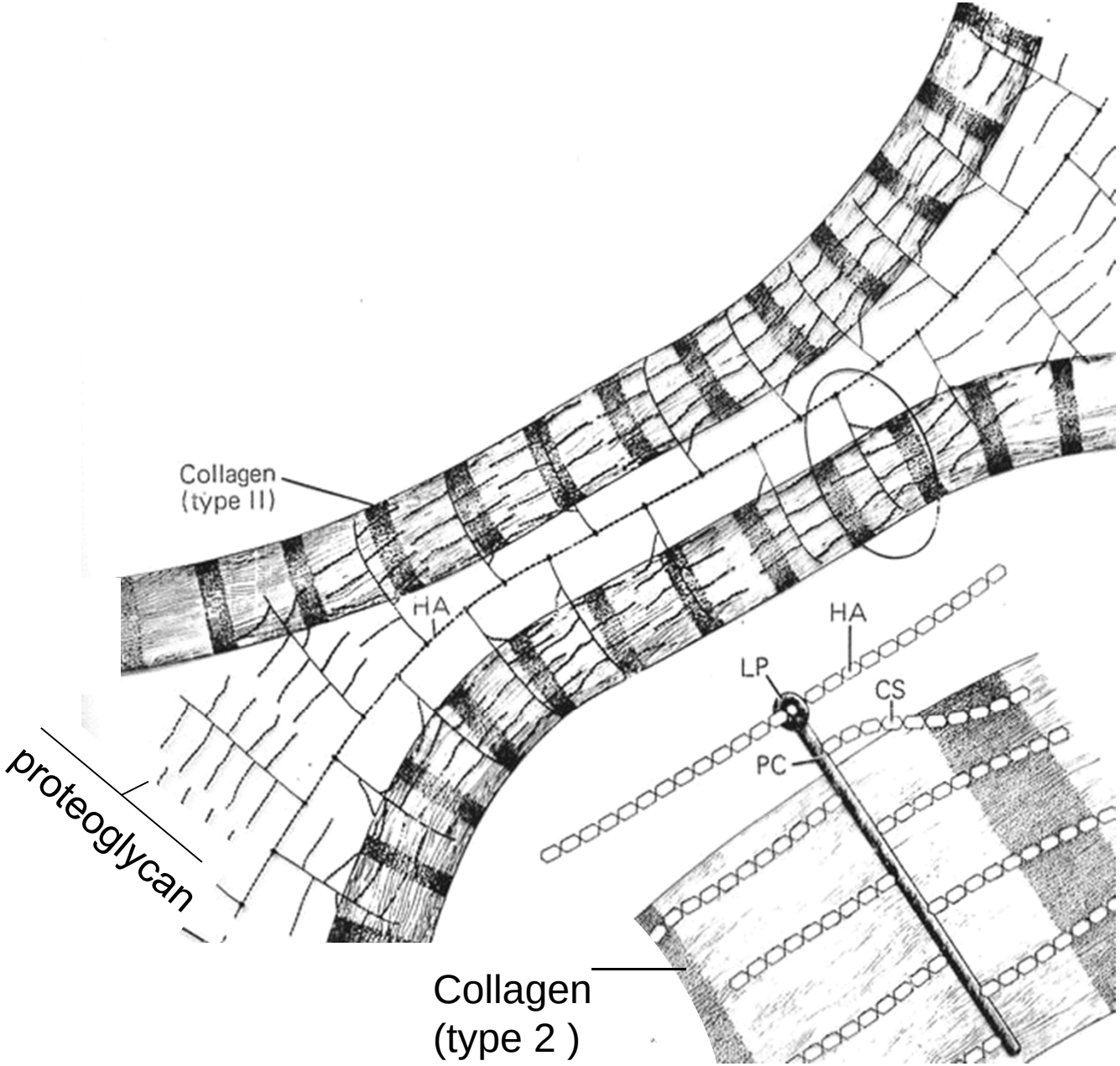

Le tissu cartilagineux hyalin (2)

Constitution

les cellules

peu nombreuses (10% de la masse)

dans des chondroplastes

chondroblastes et chondrocytes

morphologie :grosse cellule sphérique, active

fonction : maintien de l'intégrité de la matrice cartilagineuse (synthèse de cytokines et facteurs de croissance, des collagènes, des protéoglycanes ; synthèse d'enzymes protéolytiques ; récepteurs pour l'hormone de croissance, les vitamines A et D, les oestrogènes)

Chondroblastes et chondrocytes

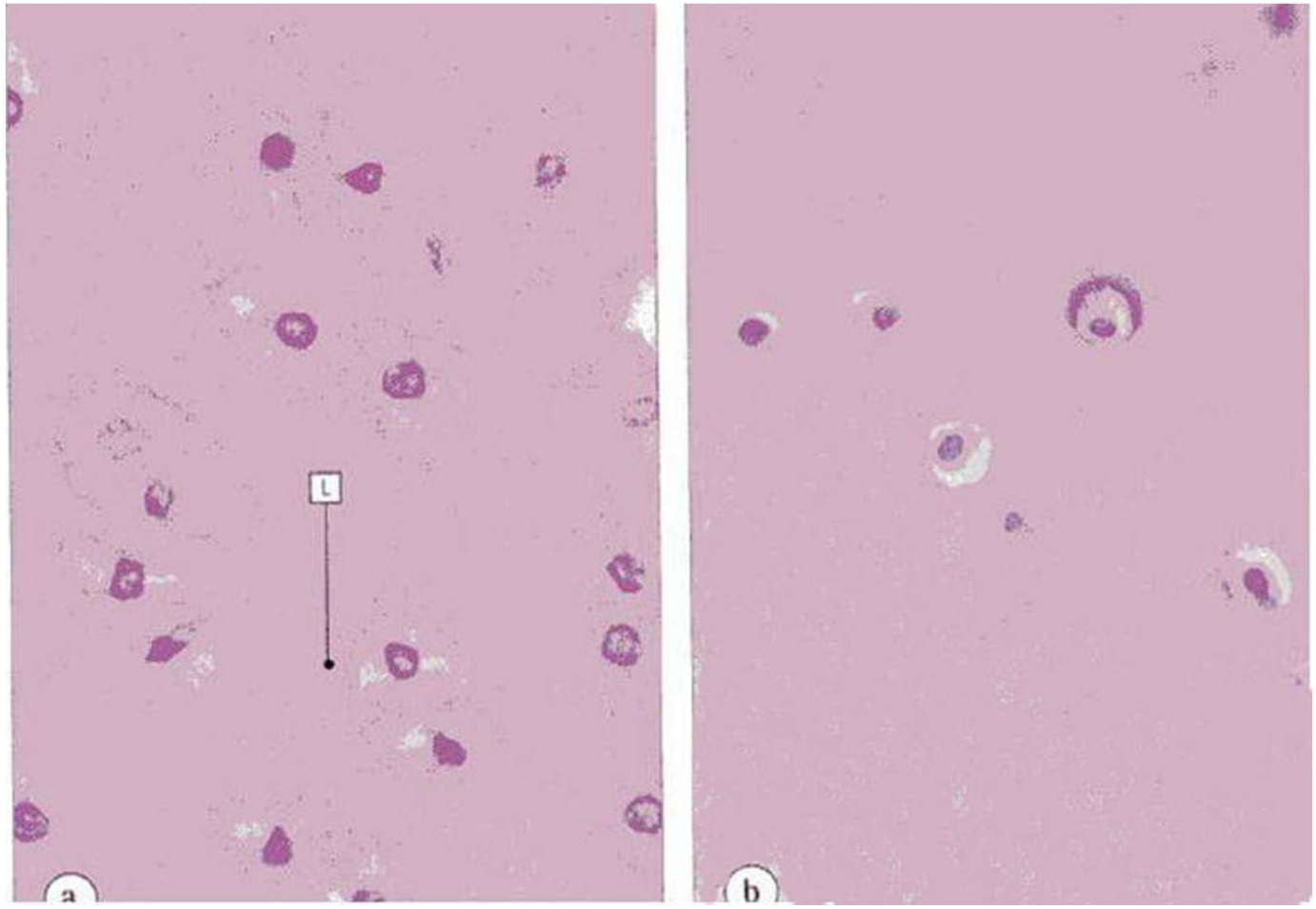

In Stevens A ; Human histology ; Mosby ed ; 1997

Cartilage hyalin (trachée)

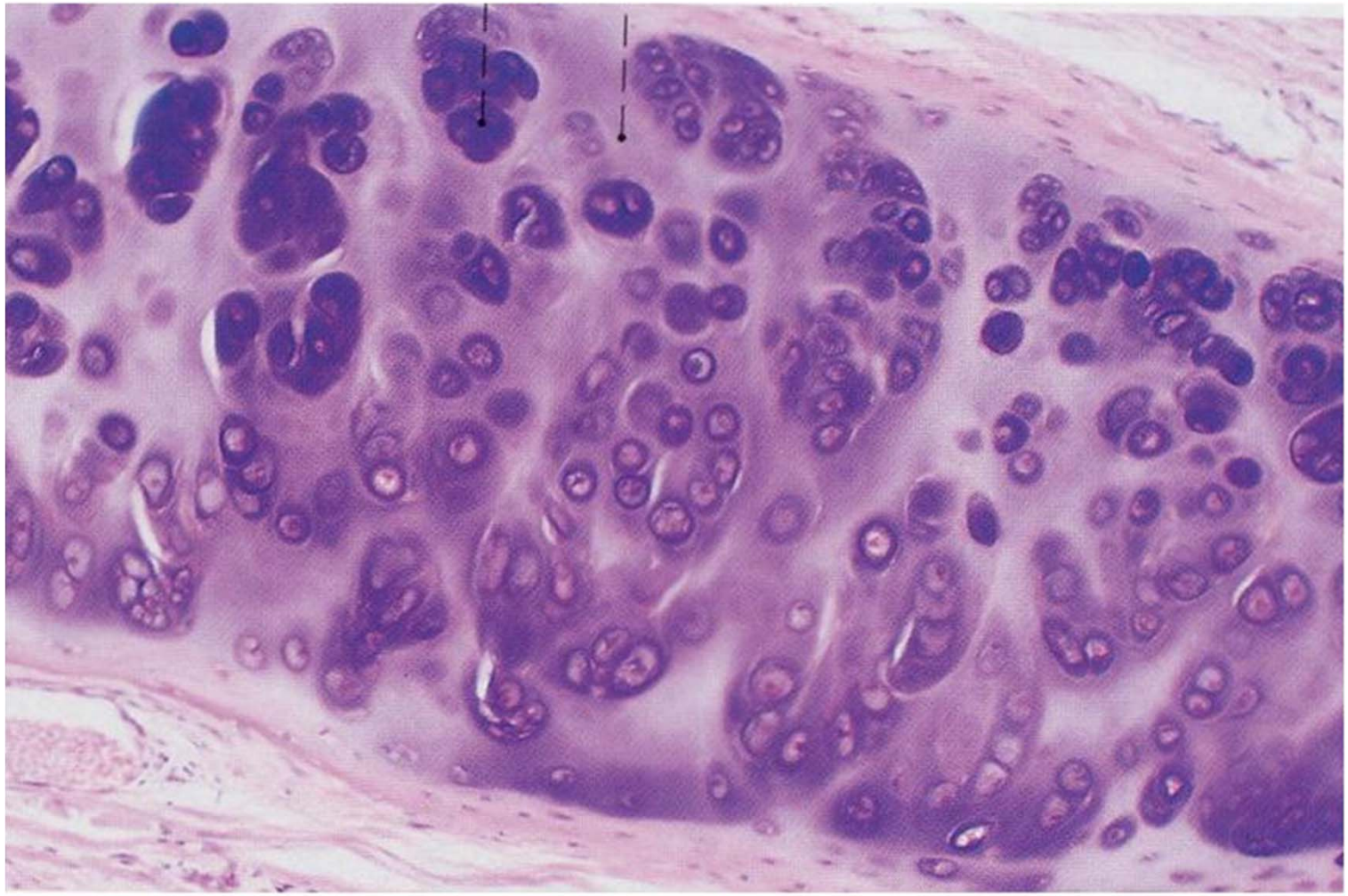

In Sobotta ; Atlas d'histologie ; EMI ed ; 2002

Cartilage hyalin

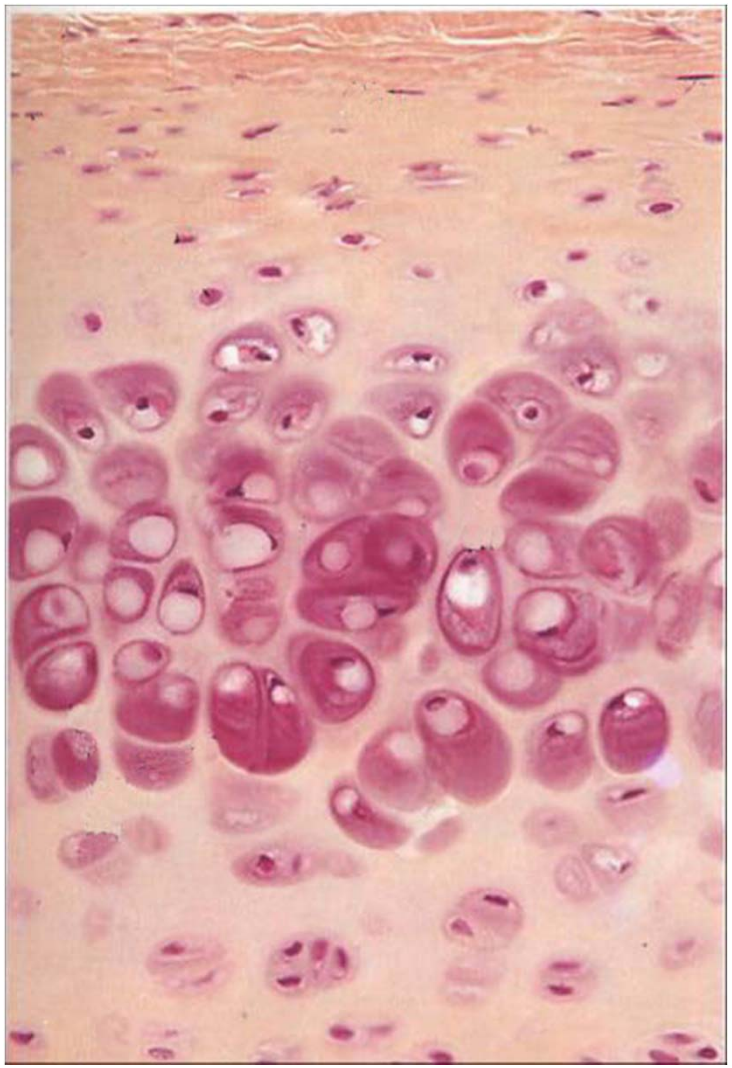

in Gartner LP, Atlas en couleur d'histologie ; Pradel ed ; 1997

Cartilage hyalin (trachée)

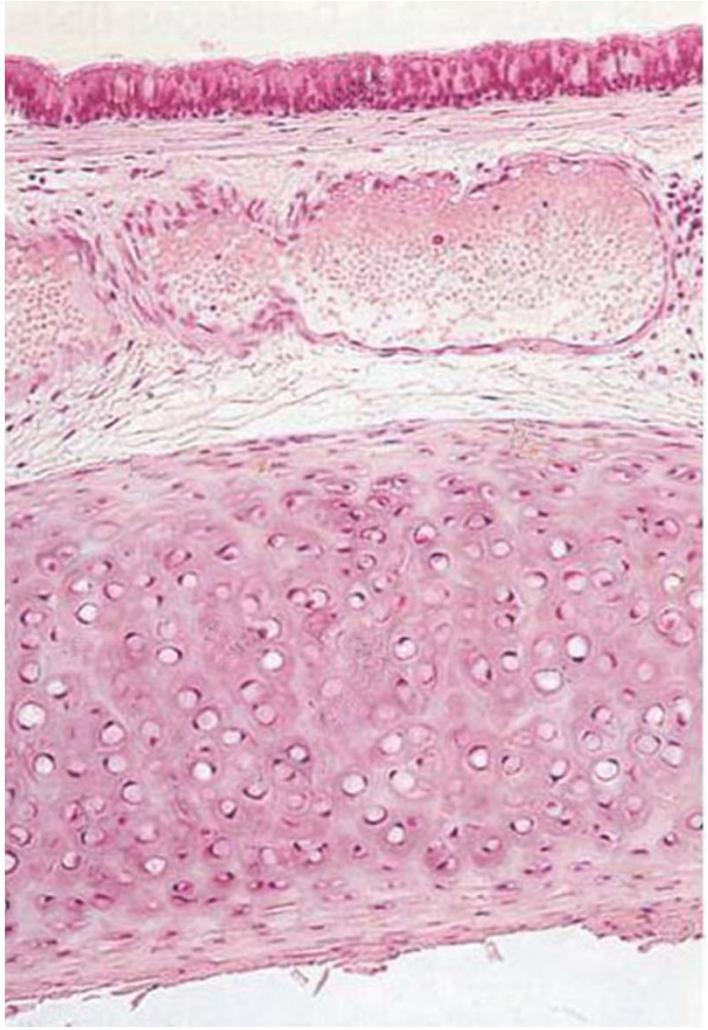

in Gartner LP, Atlas en couleur d'histologie ; Pradel ed ; 1997

Cartilage hyalin

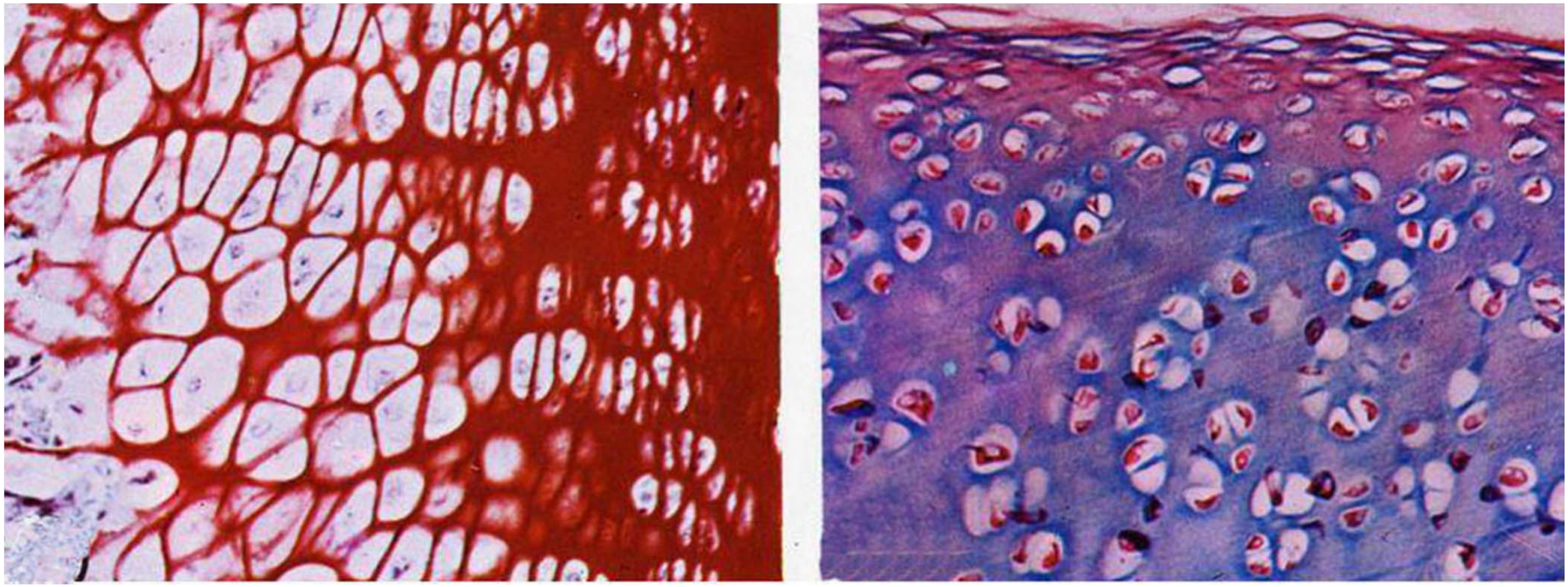

In Motta P ; Anatomie microscopique ; Piccin ed ; 1998

Le cartilage fibreux (fibrocartilage)

Localisation et répartition

disques intervertébraux, ménisques, symphyse pubienne, sites d'insertion des ligaments, des tendons, des capsules articulaires

Constitution

tissu intermédiaire entre cartilage et tissu conjonctif fibreux

fibres de collagène (type I) denses, orientées selon les forces de tension, groupées en faisceaux ou trousseaux entrecroisés

chondrocytes fusiformes

Fibrocartilage (disque intervertébral)

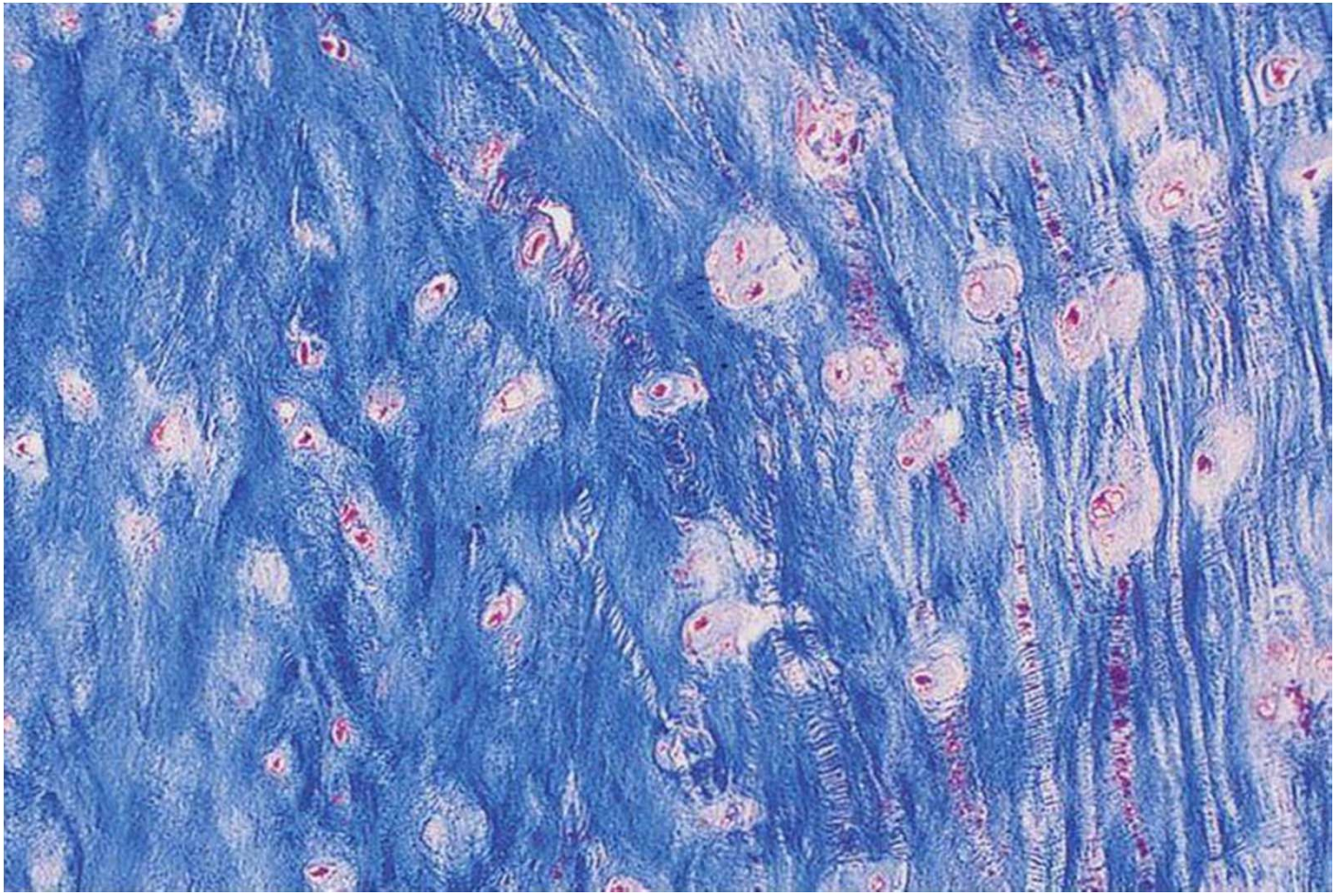

In Sobotta ; Atlas d'histologie ; EMI ed ; 2002

Fibrocartilage (disque intervertébral)

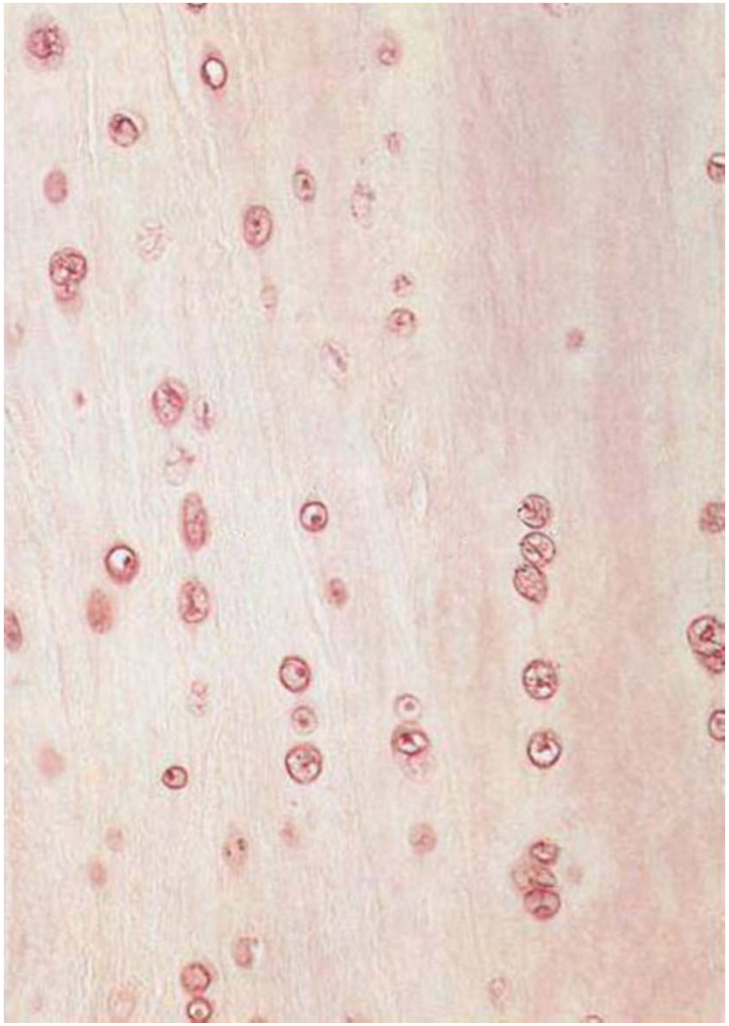

In Gartner LP ; Atlas en couleur d'histologie ; Pradel ed 1997

Le cartilage élastique

Localisation et répartition

oreille externe, ailes du nez, épiglotte, trompe d'Eustache, certains petits cartilages du larynx

Constitution

différent du cartilage hyalin par son opacité, sa couleur jaunâtre, sa grande flexibilité

fibres de collagène

fibres élastiques nombreuses en faisceaux ou en lames

chondrocytes globuleux isolés ou par paire

Cartilage élastique (oreille)

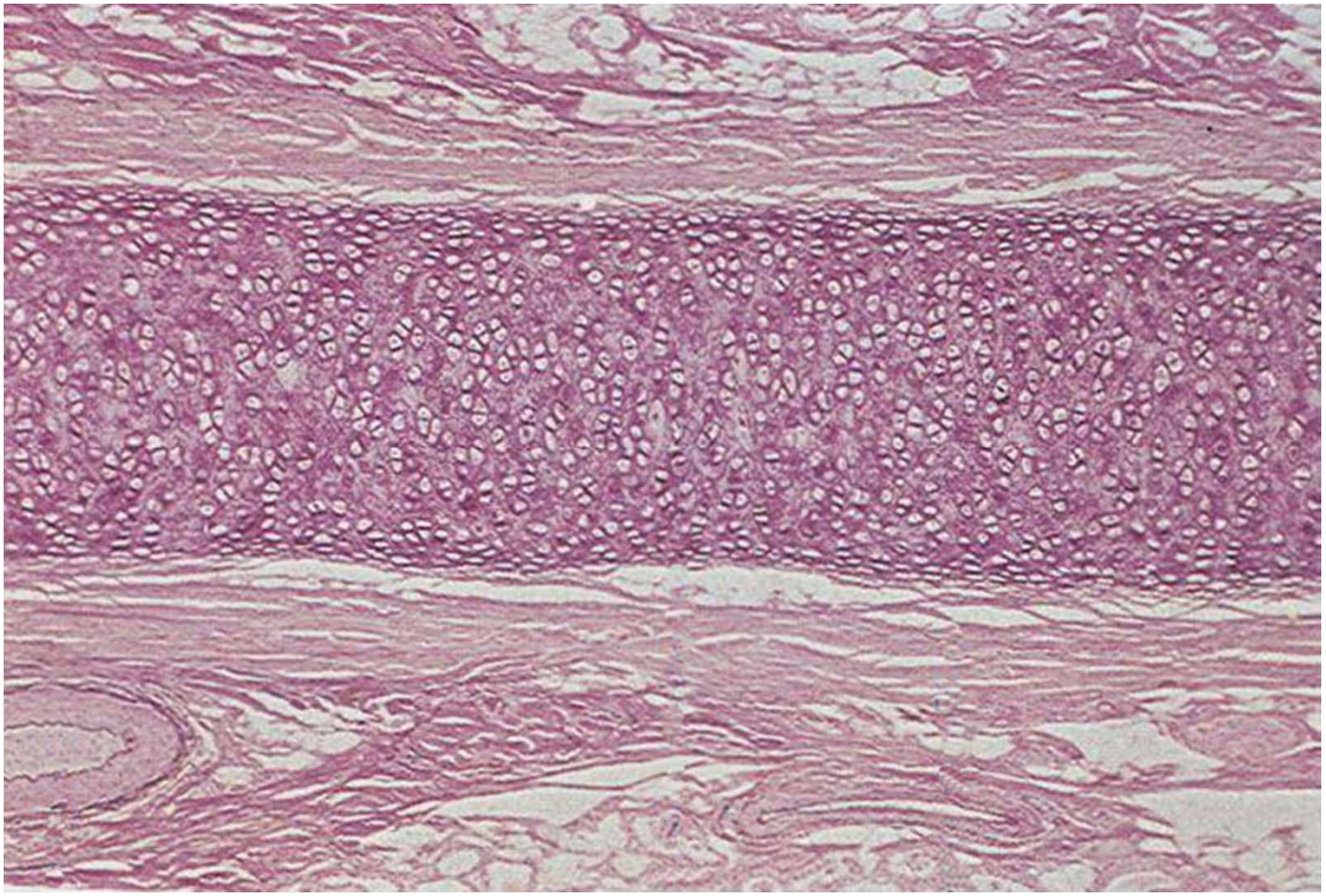

In Sobotta ; Atlas d'histologie ; EMI ed ; 2002

Cartilage élastique (épiglotte)

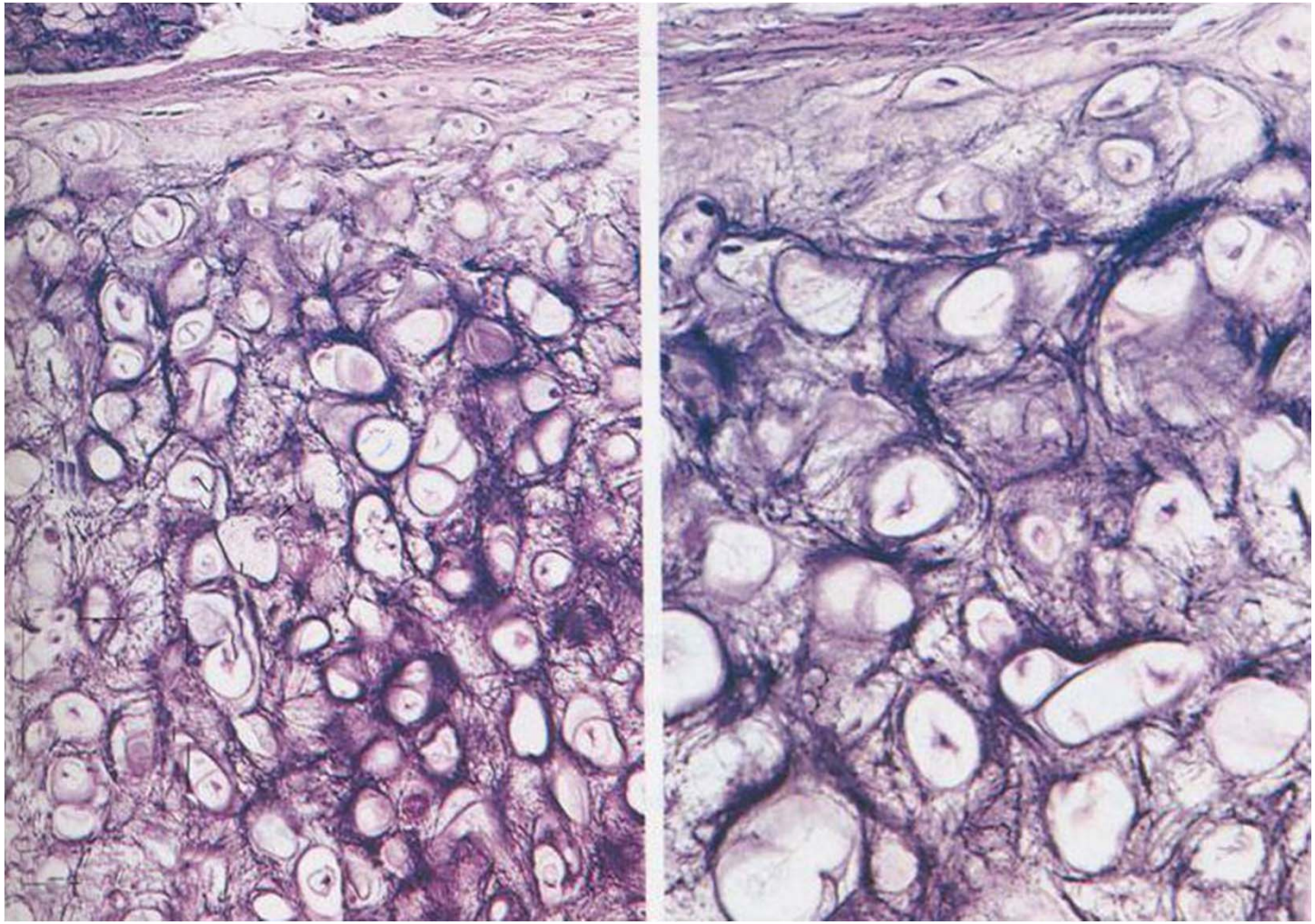

In Gartner LP ; Atlas en couleur d'histologie ; Pradel ed 1997

Cartilage costal de fœtus et cartilage élastique

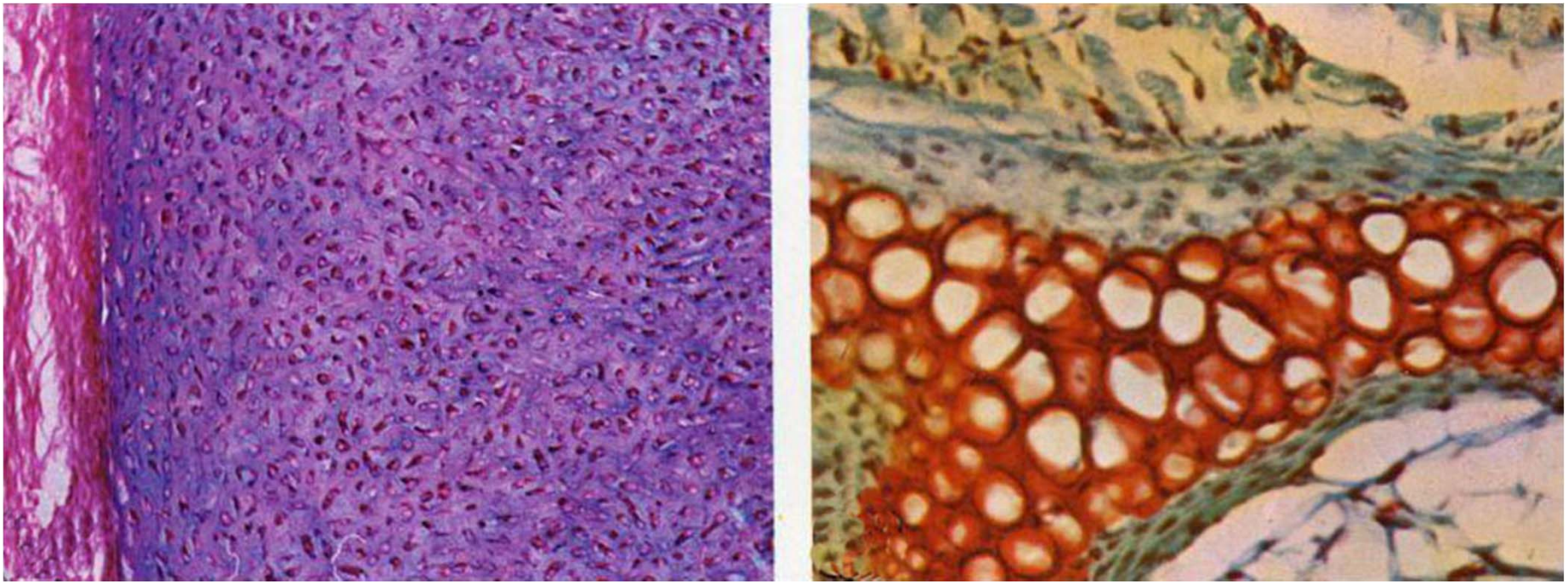

In Motta P ; Anatomie microscopique ; Piccin ed ; 1998

Biologie du tissu cartilagineux (1)

Histogenèse, formation

différenciation des cellules mésenchymateuses primitives en chondroblastes

prolifération, sécrétion de la SF ; transformation en chondrocytes

Croissance du cartilage

croissance interstitielle

augmentation du nombre et de l'activité des cellules

groupes isogéniques axiaux ou coronaires

croissance appositionnelle

périchondre

appositions de couches successives

Croissance du tissu cartilagineux

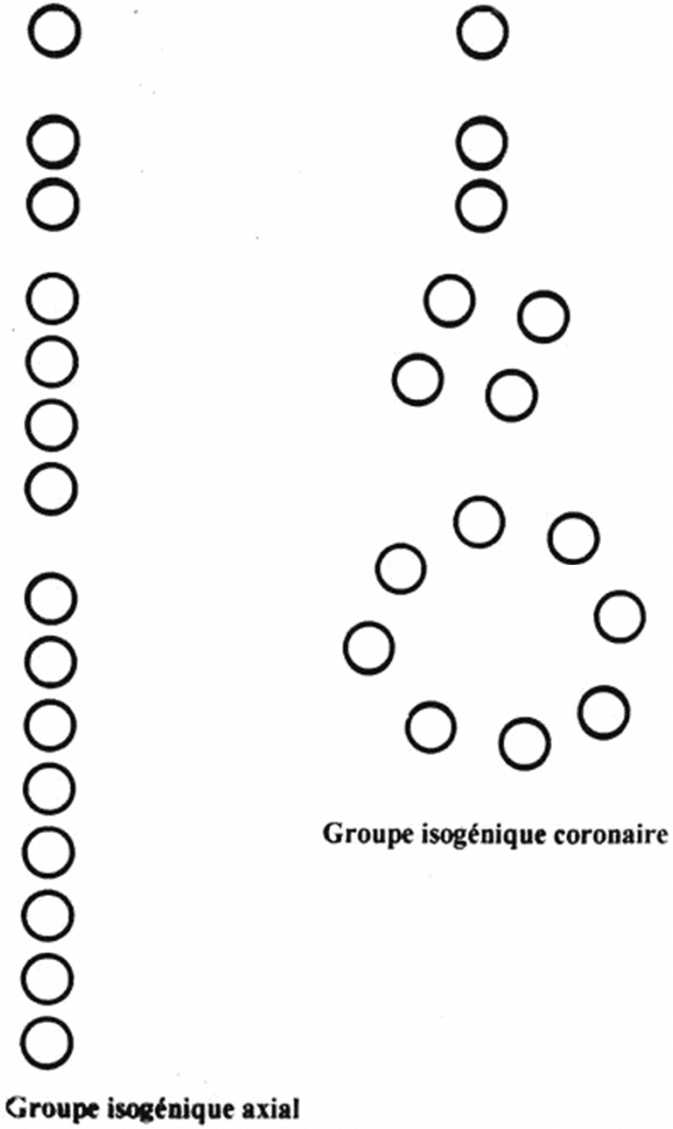

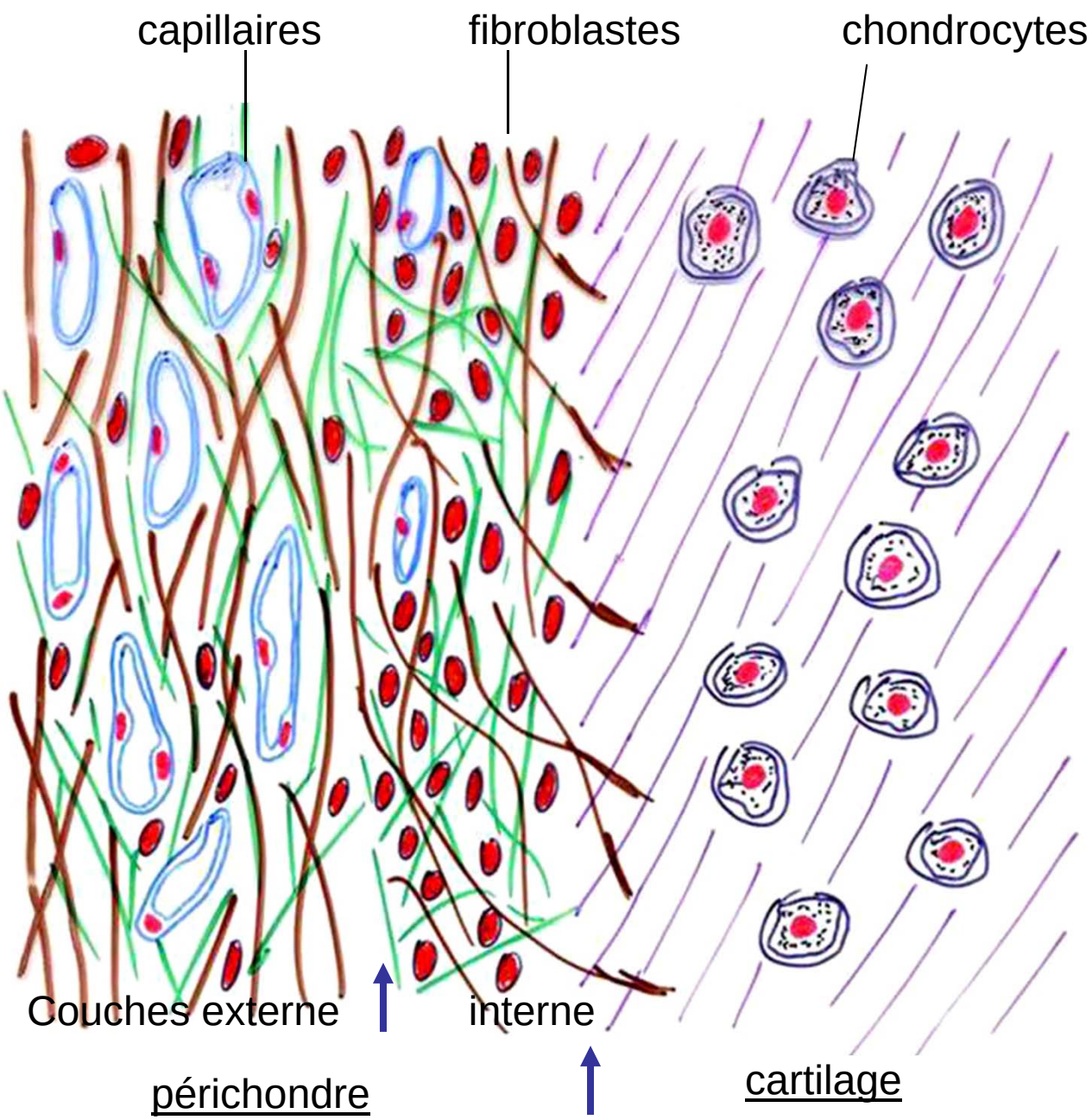
capillaires
fibroblastes
chondrocytes
Couches externe
interne
périchondre
cartilage

Croissance appositionnelle

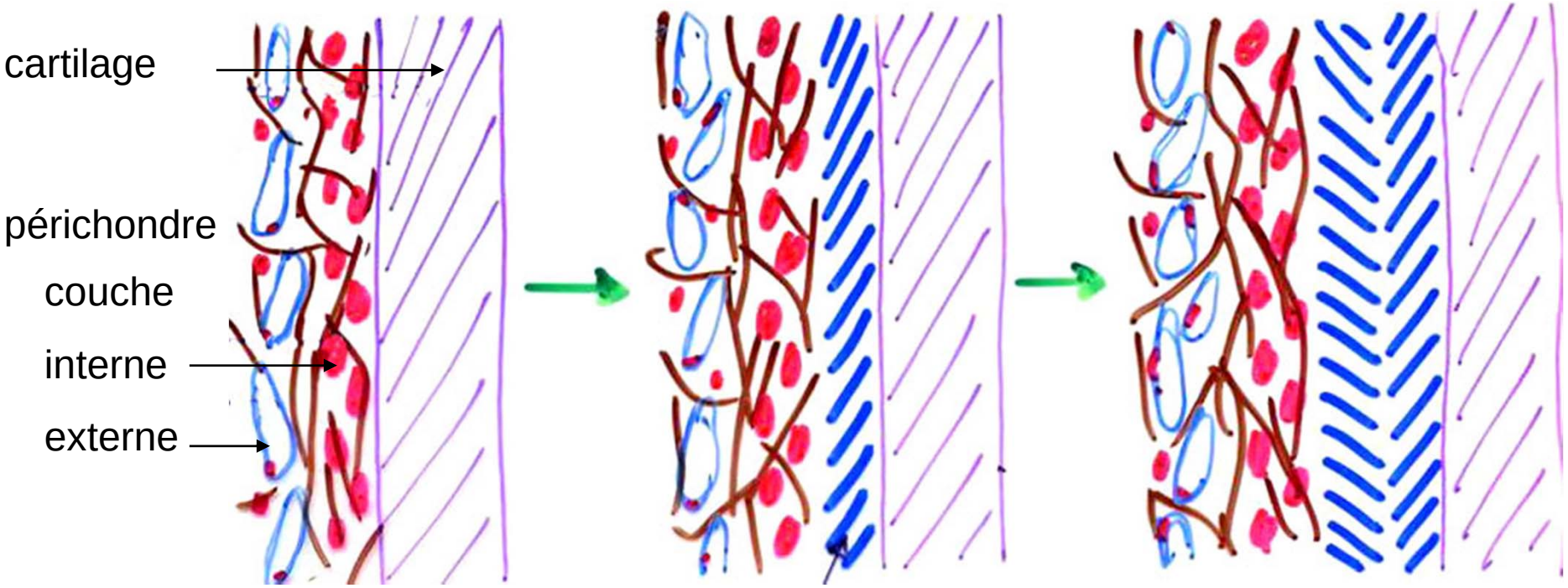

Apposition d'une lamelle

Biologie du tissu cartilagineux (2)

Nutrition

- absence de vascularisation
- à partir du périchondre
- à partir du liquide synovial (et de l'os sous-chondral) pour le cartilage articulaire
- existence de canaux cartilagineux

Conclusions

Tissu important car

- joue un rôle primordial dans l’ossification
- sert de support structural

Est fréquemment altéré

- âge
- pathologies (goutte, arthrose…)

Mentions légales

L'ensemble de cette œuvre relève des législations française et internationale sur le droit d'auteur et la propriété intellectuelle, littéraire et artistique ou toute autre loi applicable.

Tous les droits de reproduction, adaptation, transformation, transcription ou traduction de tout ou partie sont réservés pour les textes ainsi que pour l'ensemble des documents iconographiques, photographiques, vidéos et sonores.

Cette œuvre est interdite à la vente ou à la location. Sa diffusion, duplication, mise à disposition du public (sous quelque forme ou support que ce soit), mise en réseau, partielles ou totales, sont strictement réservées à l'université Joseph Fourier (UJF) Grenoble 1 et ses affiliés.

L'utilisation de ce document est strictement réservée à l'usage privé des étudiants inscrits à l'Université Joseph Fourier (UJF) Grenoble 1, et non destinée à une utilisation collective, gratuite ou payante.

Ce document a été réalisé par la Cellule TICE de la Faculté de Médecine et de Pharmacie de Grenoble
(Université Joseph Fourier – Grenoble 1)