DOSSIER N°: 225

ENONCE

Un homme de 23 ans, 60 kg, vivant en Ile de France, sans antécédents particuliers, a présenté au retour d'un séjour dans le sud-ouest de la France, comme moniteur de colonie de vacances, une pharyngite érythémateuse, sans amygdalite, avec 38°C de température, traitée en ville de manière symptomatique, par paracétamol. Trois jours plus tard, la température est à 39°C. Il est admis aux urgences de l'hôpital. Il est confus, obnubilé, somnolent. La température corporelle est à 39°C, la fréquence cardiaque est à 100/min, la fréquence respiratoire est à 16 cycles par min, la tension artérielle est à 100/60 mmHg. L'examen clinique met en évidence au niveau des pieds des macules violacées qui ne s'effacent pas à la pression et une raideur méningée.

QUESTION n°: 1

Quel diagnostic évoquez-vous? Justifiez votre réponse.

REPONSES n°: 1

Méningite : - troubles de conscience - raideur de nuque - fièvre à méningocoques : - vie en communauté - purpura - pharyngite

---

QUESTION n°: 2

Quels sont les examens complémentaires à visée diagnostique à effectuer en urgence, sans que cela retarde la mise en route du traitement, et quels résultats les plus probables en attendez-vous dans ce contexte, dans les heures et dans les jours suivants?

REPONSES n°: 2

1) Ponction lombaire : Liquide purulent ou clair (absence de réaction cellulaire = signe de gravité), pleiocytose avec prédominance de polynucléaires altérés, présence de diplocoques à Gram négatif à l'examen direct, hyperprotéinorachie, hypoglycorachie . Possible positivité de l'antigène méningococcique (intérêt si absence de germe en direct). A 24 heures : culture positive pour le méningocoque avec détermination du sérogroupe. A 48 heures : antibiogramme.

2) Une hémoculture avant de démarrer le traitement : résultats dans les jours qui suivent. Diplocoque Gram négatif. Antibiogramme le lendemain

---

QUESTION n°: 3

Quel traitement urgent effectuez-vous, éventuellement, avant tout geste diagnostique?

REPONSES n°: 3

Ceftriaxone, 1 gr en une injection intraveineuse directe lente ou Céfotaxime.

QUESTION n°: 4

Quel agent infectieux le plus probable suspectez-vous dans ce contexte? Quel est son habitat et quelle est la physiopathologie de cette infection? Quels sont les éventuels facteurs favorisants innés?

REPONSES n°: 4

Méningocoque ; habitat : rhinopharynx ; pathogène strictement humain , commensal possible (portage pharyngé d'environ 10 %, variable en fonction de l'âge et du contexte épidémiologique). L'atteinte méningée résulte du passage du germe dans le sang puis dans l'espace neuroméningé en franchissant la barrière hémato-encéphalique. Facteurs favorisants : déficit en complément fractions C6, C7.

QUESTION n°: 5

Quel est le suivi clinique et hématologique de ce patient compte tenu des manifestations cutanées?

REPONSES n°: 5

Surveillance clinique : marquer les lésions purpuriques au niveau d'un territoire défini et surveiller l'apparition de nouvelles lésions purpuriques à l'intérieur du dit territoire (purpura extensif) ; surveiller l'apparition d'un purpura nécrotique. Surveiller l'apparition d'un état de choc (pouls, tension artérielle, diurèse), conscience, fréquence respiratoire, signes hémorragiques. Surveillance biologique : bilan d'hémostase à la recherche d'une CIVD (TP, TCA, D-dimères , fibrinogène , plaquettes).

QUESTION n°: 6

Quels sont les principes du traitement?

REPONSES n°: 6

Unité de soins intensifs accepté soins continus Antibiothérapie intraveineuse, à forte dose, à base de ceftriaxone ou de Cefotaxime, Secondairement adaptée à la sensibilité du germe, en fonction des résultats de l'antibiogramme (pénicilline A) Remplissage vasculaire

---

QUESTION n°: 7

Quelles sont les mesures préventives? Quels en sont les critères de mise en oeuvre?

REPONSES n°: 7

Isolement respiratoire Déclaration obligatoire Rifampicine pendant 48 heures (si contre indication spiramycine pendant 5 jours) pour les sujets contacts (colonie de vacances et famille) dans les 10 jours qui précèdent. Vaccination si méningocoques de sérogroupes A, C, W135 et Y

QUESTION n°: 8

Sous traitement adapté, l'évolution est rapidement favorable : la fièvre baisse avec amélioration des signes cutanés et disparition des signes neurologiques. Au 9ème jour de l'évolution du tableau clinique, le patient ressent brutalement une douleur précordiale aiguë. Il a 38°C de température et des gonalgies bilatérales. Quelle est l'interprétation de l'électrocardiogramme ci-joint?

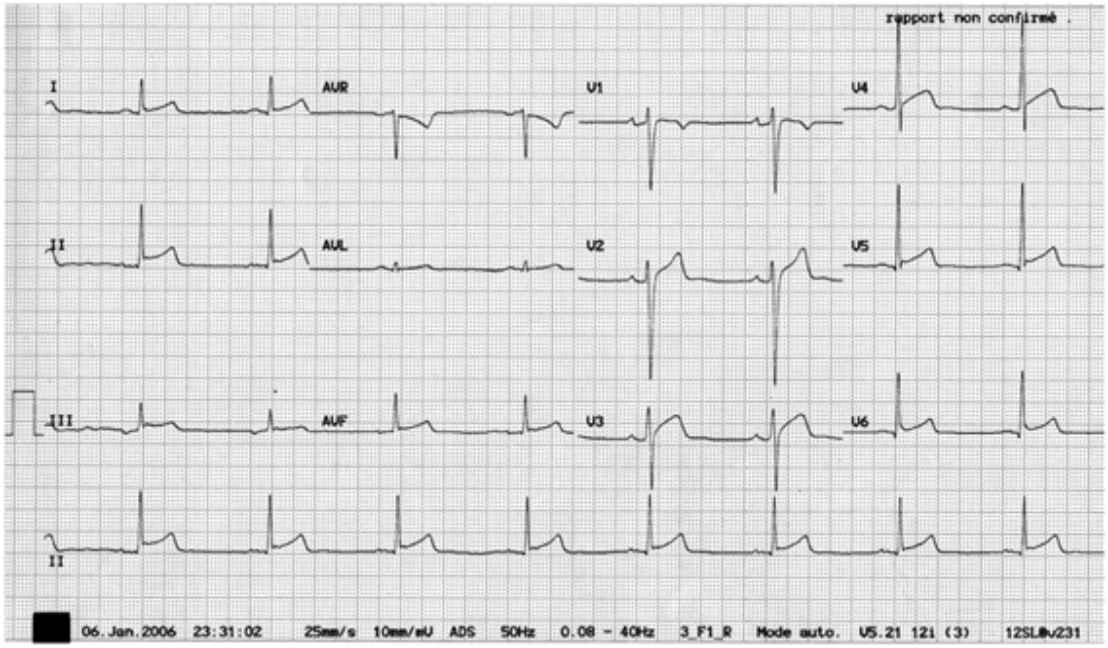

REPONSES n°: 8

Analyse : - Le rythme est régulier ; la fréquence cardiaque est aux alentours de 50 battements/min ; - L'onde T ne comporte pas d'anomalie , que ce soit en termes de durée, d'amplitude ou de morphologie (à signaler, cependant, que l'onde P est négative en D3) ; - La durée de l'intervalle PR est de 0,16 s ; elle est donc normale ; - L'axe du complexe QRS est à 50° environ ; - La durée du complexe QRS est de l'ordre de 0,09 s ; - Il y a un sus-décalage de ST , assez diffus, particulièrement net en D2, V3, V4 ; l'onde T est négative en V1, ce qui n'est pas pathologique quand c'est isolé. Interprétation : électrocardiogramme compatible avec une péricardite aiguë .

QUESTION n°: 9

Quel est le mécanisme le plus probable de ces manifestations et quel est le traitement indiqué ? Justifiez votre réponse.

REPONSES n°: 9

Péricardite et arthrites post infectieuses réactionnelles au méningocoque (mécanisme immunologique) ; traitement anti-inflammatoire non stéroïdien ou stéroïdien ; repos au lit .

ITEM N° 96 : Méningites infectieuses et méningo-encéphalites chez l'enfant et chez l'adulte
ITEM N° 330 : Purpuras chez l'enfant et chez l'adulte
ITEM N° 309 : Electrocardiogramme : indications et interprétations