DOSSIER N°: 203

ENONCE

Un homme de 74 ans a un anévrisme de l'aorte abdominale découvert fortuitement et mesuré à 60 mm de diamètre transversal à l'écho-doppler. Il a pour antécédents personnels une bronchopneumopathie chronique obstructive post tabagique, deux épisodes d'embolie pulmonaire il y a 15 ans et 10 ans, d'étiologie indéterminée et il présente une dyspnée d'effort pour des efforts minimes. Dans les antécédents familiaux, on retrouve un décès brutal du père à l'âge de 71 ans au décours d'une intervention orthopédique (prothèse totale de hanche). Les facteurs de risque sont représentés par un tabagisme évalué à 60 paquets-année et une hypertension artérielle équilibrée par quinapril (Acuitel$R 20) (1 cp par jour). Il est sous traitement AVK au long cours depuis 1995. L'examen clinique montre les données suivantes : 70 kg, 1m74, toux "grasse" avec polypnée, souffle cervical gauche, anévrisme aortique palpable, sensible, mais non douloureux spontanément, pouls artériels distaux perçus. La glycémie à jeun est à 5,5 mmol/L. Le cholestérol total est à 1,8 g/L avec des triglycérides à 1,2 g/L. La créatininémie est à 160 µmol/L. L'ECG est joint. L'échographie-Doppler des artères cervico-encéphaliques trouve une sténose à 80 % de la carotide interne gauche.

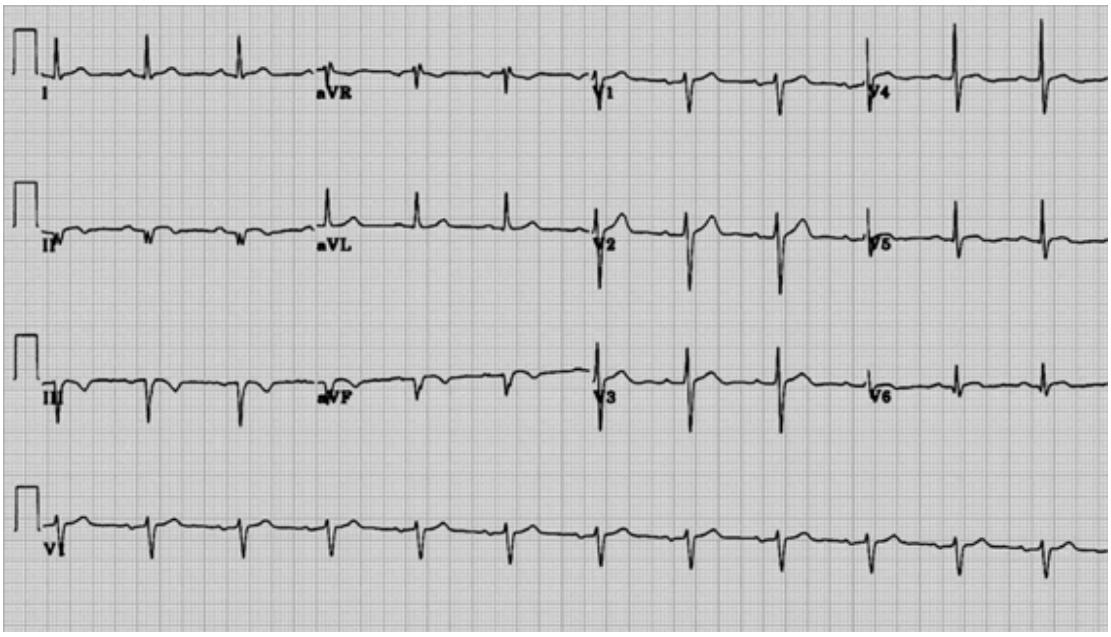

QUESTION n°: 1

Quel(s) signe(s) clinique(s) peu(ven)t contribuer à préciser le siège de l'anévrisme aortique?

REPONSES n°: 1

Le signe de De Bakey qui indique que le siège de l'anévrisme est sous rénal s'il existe un espace entre le pôle supérieur de l'anévrisme et l'auvent costal.

QUESTION n°: 2

Les antécédents personnels et familiaux de ce patient vous suggèrent-ils un risque particulier en dehors de l'athérosclérose? Pourquoi ?

REPONSES n°: 2

Oui : un risque de thrombophilie est élevé compte tenu de l'histoire personnelle (2 épisodes d'EP) et familiale (décès du père après chirurgie orthopédique).

QUESTION n°: 3

Quel(s) facteur(s) de risque d'anévrisme identifiez-vous chez ce patient ?

REPONSES n°: 3

Facteurs de risque d'anévrisme : Sexe, âge, HTA, tabac.

QUESTION n°: 4

Décrivez et interprétez l'ECG. Quelle conclusion en tirez-vous ? Quel(s) examen(s) proposez-vous en

complément ? Justifiez votre réponse.

REPONSES n°: 4

Rythme sinusal , régulier, fréquence = 75/min ; Axe gauche ; PR normal (limite supérieure) ; QRS fins, Aspect QS en D2, D3 et aVF et ischémie sous épicardique en regard = séquelles de nécrose inférieure. Patient coronarien. Examens : Echocardiographie : cinétique globale et segmentaire, fonction VG. Recherche d'une ischémie myocardique (ECG d'effort, scintigraphie, écho de stress, coronarographie (attention à l'iode)...

QUESTION n°: 5

Quelles explorations respiratoires allez-vous demander chez ce patient ? Qu'en attendez-vous?

REPONSES n°: 5

Radiographie pulmonaire, gaz du sang artériel et épreuves fonctionnelles respiratoires comportant la mesure de la capacité vitale, le VEMS et le rapport VEMS/CV. Ces examens permettront de faire la part d'un éventuel encombrement que suggère la toux grasse et d'un syndrome restrictif ou obstructif susceptible d'influencer la tactique chirurgicale. (La BPCO est par ailleurs un facteur de gravité de rupture d'anévrisme).

QUESTION n°: 6

Quel examen vous paraît le mieux adapté pour apprécier les caractéristiques morphologiques de l'anévrisme dans l'optique de son traitement ? Justifiez votre choix en tenant compte du rapport bénéfice/risque.

REPONSES n°: 6

Angio-IRM car insuffisance rénale. Le scanner comporte une injection de produit de contraste, potentiellement dangereuse. Ces 2 examens précisent la morphologie de l'anévrisme, ses rapports avec les artères de voisinage et notamment les artères rénales, l'état de la paroi de l'anévrisme (normale ou inflammatoire...), la présence ou non d'une artère mésentérique inférieure perméable ou d'artères rénales polaires, l'extension aux artères iliaques.

QUESTION n°: 7

Quelle proposition thérapeutique peut-on faire vis-à-vis de l'anévrisme aortique. Justifiez et détaillez votre réponse.

REPONSES n°: 7

Mise à plat-greffe prothétique étant donné le diamètre de l'anévrisme (> 50 mm) qui le rend à risque élevé de rupture. Endoprothèse bien sûr acceptée (modernité du candidat !!) surtout si proposée compte tenu du risque chirurgical.

QUESTION n°: 8

Quelle prise en charge proposez-vous vis-à-vis de l'intoxication tabagique ?

REPONSES n°: 8

Arrêt du tabac en préopératoire. Difficulté potentielle => Evaluer la dépendance, proposez consultation spécialisée et thérapeutique adaptée (patchs).

Anévrysme aortique chez un homme de 74 ans

ITEM N° 131 : Artériopathie oblitérante de l'aorte et des membres inférieurs ; anévrysmes
ITEM N° 227 : Bronchopneumopathie chronique obstructive
ITEM N° 309 : Electrocardiogramme : indications et interprétations