

# Le bassin obstétrical (Evaluations)

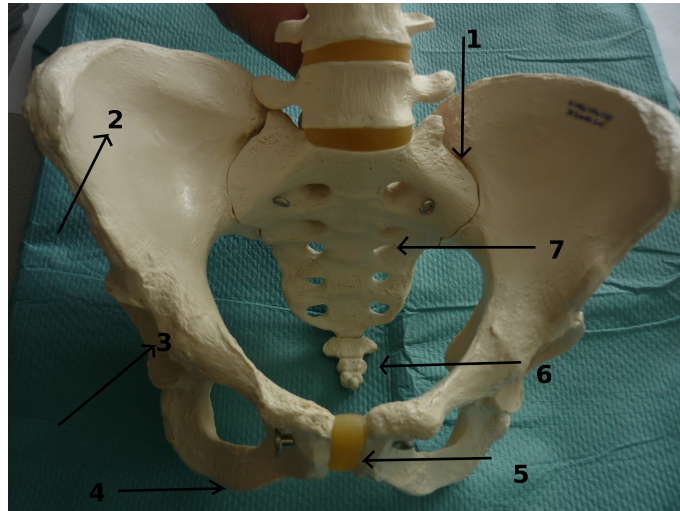
Comité éditorial pédagogique de l'UVMaF

**Date de création du document 01/03/11**

## QROC

### QUESTION 1/12 :

Le bassin



### Compléter le schéma :

1 =

5 =

2 =

6 =

3 =

7 =

4 =

### Réponse attendue :

1 = articulation sacro-iliaque

5 = symphyse pubienne

2 = ilium

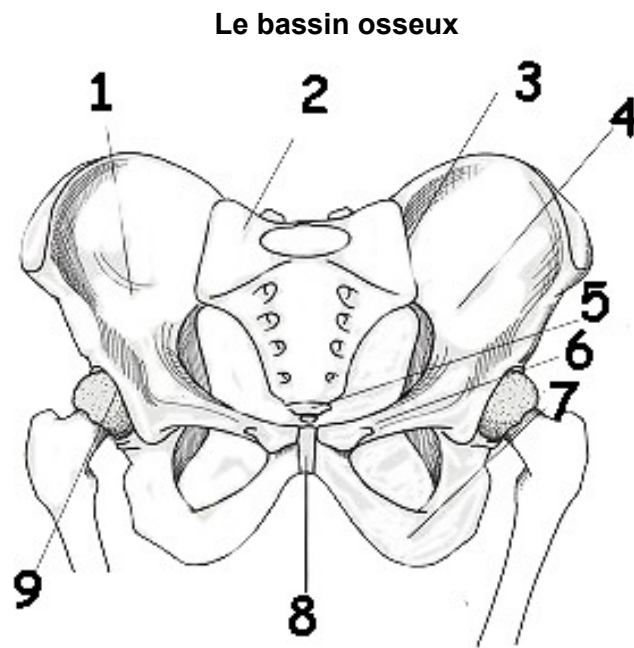
6 = coccyx

3 = acetabulum

7 = sacrum

4 = ischium

**QUESTION 2/12 :**



**Compléter le schéma suivant :**

- |     |     |
|-----|-----|
| 1 = | 6 = |
| 2 = | 7 = |
| 3 = | 8 = |
| 4 = | 9 = |
| 5 = |     |

*Réponse attendue :*

- |                                |                                |
|--------------------------------|--------------------------------|
| 1 = ilium droit                | 6 = branche ilio-pubienne      |
| 2 = sacrum                     | 7 = branche ischio-pubienne    |
| 3 = articulation sacro-iliaque | 8 = symphyse pubienne          |
| 4 = ilium gauche               | 9 = articulation coxo-fémorale |
| 5 = coccyx                     |                                |

**QUESTION 3/12 :**

**Donner les limites du détroit supérieur :**

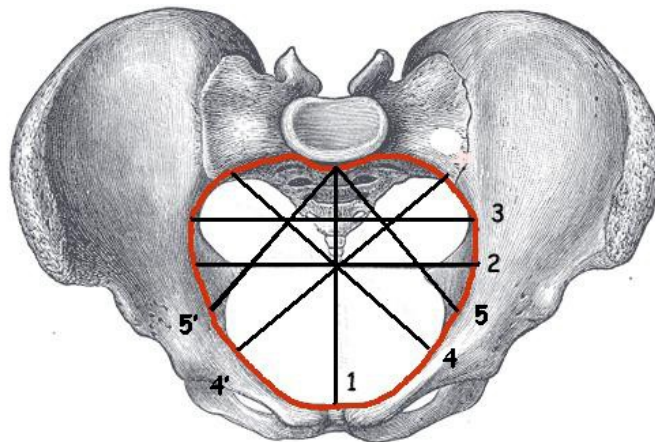
- en avant :
- latéralement :
- en arrière :

*Réponse attendue :*

- en avant = le bord supérieur de la symphyse pubienne, les crêtes pectinéales et les éminences ilio-pectinées
- latéralement = les lignes arquées
- en arrière = le promontoire

**QUESTION 4/12 :**

**Diamètre du détroit supérieur**



*Source : Wikipédia et UVMaF*

**Donner à chaque fois le nom de la mesure et sa valeur :**

- |     |      |
|-----|------|
| 1 = | 4' = |
| 2 = | 5 =  |
| 3 = | 5' = |
| 4 = |      |

*Réponse attendue :*

- 1 = diamètre promonto-rétro-pubien : 10.5 à 11 cm
- 2 = diamètre transverse médian : 12 à 12.5 cm

3 = diamètre transverse maximal : 13.5 cm

4 = diamètre oblique gauche : 12.5 à 13 cm

4' = diamètre oblique droit : 12.5 à 13 cm

5 = diamètre sacro-cotyloïdien gauche : 9 cm

5' = diamètre sacro-cotyloïdien droit : 9 cm

#### **QUESTION 5/12 :**

**Donner les limites du détroit moyen :**

- en avant :
- latéralement :
- en arrière :

*Réponse attendue :*

- **en avant** : le tiers inférieur de la symphyse pubienne
- **latéralement** : les épines sciatiques
- **en arrière** : la jonction S4-S5

#### **QUESTION 6/12 :**

**Donner les limites de l'excavation pelvienne :**

- en avant :
- latéralement :
- en arrière :

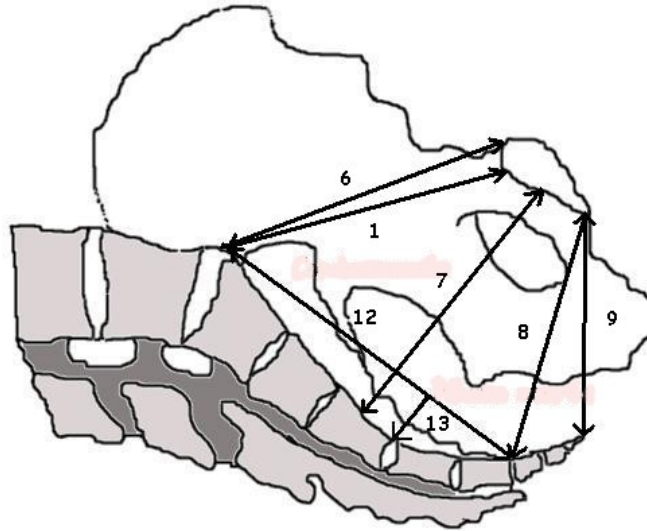
*Réponse attendue :*

- en avant = la face postérieure de la symphyse pubienne
- latéralement = les surfaces quadrilatères encadrées par le trou obturateur en avant et les échancrures sacro sciatiques en arrière

- en arrière = la face antérieure du sacrum

**QUESTION 7/12 :**

**Excavation pelvienne**



*Source : UVMaF*

**Donner à chaque fois le nom de la mesure et sa valeur :**

- |     |      |
|-----|------|
| 1 = | 9 =  |
| 6 = | 12 = |
| 7 = | 13 = |
| 8 = |      |

*Réponse attendue :*

- 1 = diamètre promonto-rétro-pubien : 10.5 à 11 cm
- 6 = diamètre promonto-sous-pubien : 11 cm
- 7 = diamètre mi-sacro-pubien : 12 cm
- 8 = diamètre sous-sacro-sous-pubien : 11.5 cm
- 9 = diamètre sous-coccy-sous-pubien : 9.5 cm
- 12 = corde sacrée : 11 cm
- 13 = flèche sacrée : 2 cm

**QUESTION 8/12 :**

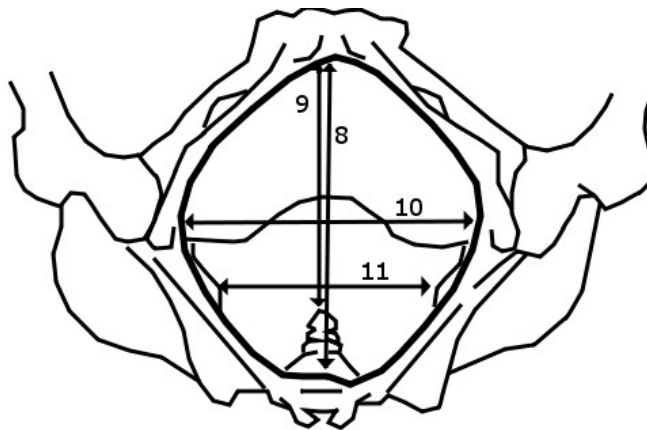
**Donner les limites du détroit inférieur :**

- en avant :
- latéralement :
- en arrière :

*Réponse attendue :*

- en avant = le bord inférieur de la symphyse pubienne
- latéralement = d'avant en arrière: le bord inférieur des branches ischio publiennes, le bord inférieur des tubérosités ischiatiques, les grands ligaments sacro-sciatiques.
- en arrière = la pointe du coccyx

**QUESTION 9/12 :**



*Source : UVMaF*

**Donner à chaque fois le nom de la mesure et sa valeur :**

8 =

10 =

9 =

11 =

*Réponse attendue :*

8 = diamètre sous-sacro-sous-pubien : 11.5 cm

9 = diamètre sous-coccy-sous-pubien : 9.5 cm

10 = diamètre bi-ischiatique : 11 à 12 cm

11 = diamètre bi-sciatique : 10 cm

### **QUESTION 10/12 :**

**Qu'explore-t-on avec la pelvimétrie interne ?**

*Réponse attendue :*

- Etude du diamètre antéropostérieur ou PRP : Les doigts sont dirigés en direction du coccyx et de la dernière vertèbre sacrée. Puis ils remontent le long de la concavité sacrée en direction du promontoire. L'examen est normal lorsque le contact est perdu au niveau des 2 dernières vertèbres sacrées (S2-S1) et le promontoire non atteint.

- Exploration des lignes arquées. L'examen est normal lorsqu'elles ne sont suivies que sur les 2/3 antérieurs. Les sinus sacro iliaques sont inaccessibles.

- Appréciation de la hauteur et de l'inclinaison de la symphyse pubienne

- Recherche des épines sciatiques (orientation, écartement, saillie)

- Examen de l'ogive pubienne (angle de 85 à 90 ° normalement)

### **QUESTION 11/12 :**

**Quelles sont les trois incidences d'une radiopelvimétrie conventionnelle (Préciser à chaque fois la position à adopter) ?**

*Réponse attendue :*

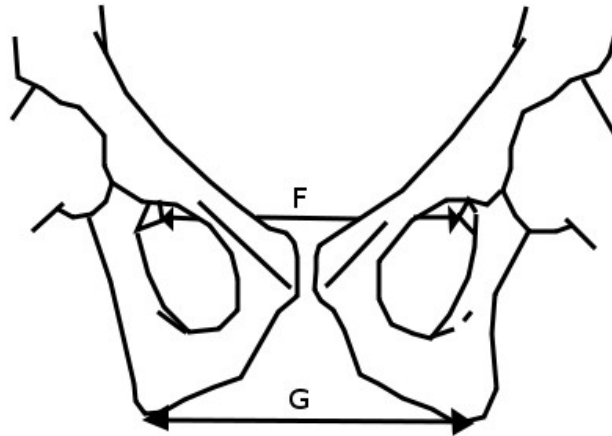
- cliché de profil (debout ou décubitus latéral)

- cliché de face (position assise)

- cliché pour mesurer les diamètres bi-sciatique et bi-ischiatiques (décubitus dorsal, cuisses très fléchies)



**QUESTION 12/12 :**



*Source : UVMaF*

**Donner à chaque fois le nom de la mesure et sa valeur :**

F =

G =

*Réponse attendue :*

F = diamètre bi-sciatique : 10 cm

G = diamètre bi-ischiatique : 11 à 12 cm