

**ANNEXE VIII :**

**Eléments devant figurer dans le compte-rendu de l'examen  
de dépistage du second trimestre**

## Éléments devant figurer dans le compte rendu de l'examen de dépistage du second trimestre

(entre 20 et 25 sa)

Identification du praticien effectuant l'échographie :

- Nom
- Prénom
- Adresse
- Téléphone

Identification de la patiente :

- Nom
- Prénom
- Date de naissance

Identification du demandeur de l'examen

Indication de la machine utilisée :

- Marque
- Type
- Date de première mise en circulation

Informations initiales :

- Date de l'examen
- Date des dernières règles
- Date de début de grossesse si établi
- Terme théorique (semaines et jours d'aménorrhée)
- Terme corrigé (semaines et jours d'aménorrhée, mode de détermination du début de grossesse)

Contenu de l'examen \*

- Nombre de fœtus (en cas de grossesse multiple : les informations relatives à chacun des fœtus doivent être clairement individualisées. Il faut s'efforcer de confirmer ou de déterminer la chorionicité. Identification de la position de chaque fœtus et de chaque placenta)
- Mobilité spontanée
- Activité cardiaque (chiffrer la fréquence cardiaque si inhabituelle)
- Diamètre bipariétal exprimé en millimètres
- Périmètre céphalique exprimé en millimètres
- Périmètre abdominal exprimé en millimètres
- Longueur fémorale exprimée en millimètres
- Contour de la boîte crânienne
- Aspect des ventricules latéraux
- Aspect de la ligne médiane
- Cavum du septum pellucidum
- Aspect de la fosse postérieure et du cervelet
- Continuité de la lèvre supérieure
- Aspect des poumons
- Position du cœur
- Quatre cavités cardiaques
- Equilibre des cavités
- Aspect et position des gros vaisseaux
- Position de l'estomac
- Aspect de l'intestin
- Aspect de la paroi abdominale antérieure

- Aspect et volume de la vessie
- Aspect des reins
- Aspect du rachis.
- Présence de quatre membres
- Présence des 3 segments de chaque membre
- Estimation qualitative du volume amniotique
- Aspect du placenta
- Localisation du placenta: signaler et décrire si bas-inséré.

Conclusion :


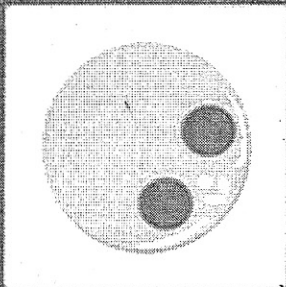



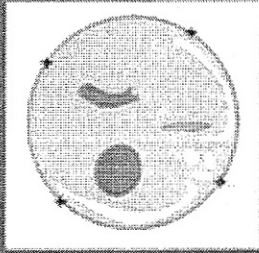
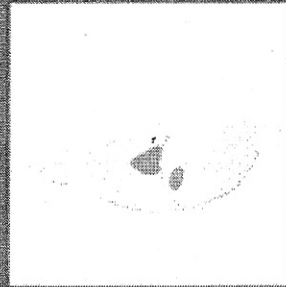


- Si examen sans particularité :
  - Nombre de fœtus.
  - Phrase synthétique résumant la biométrie
  - Indiquer que l'examen morphologique n'a pas permis de révéler d'anomalie
- Le cas échéant :
  - Élément inhabituel ou suspect
  - Demande d'avis diagnostique
  - Difficulté technique rencontrée (préciser laquelle).

Iconographie :

- Inscription des mesures sur des abaques référencées.
- Mesure du diamètre bipariétal (marqueurs en place)\*\*
- Mesure du périmètre céphalique (marqueurs en place)\*\*
- Mesure du périmètre abdominal (marqueurs en place)\*\*
- Mesure de la longueur fémorale(marqueurs en place)\*\*
- Images correspondant aux schémas morphologiques annexés.\*\*
- Illustration d'un éventuel élément suspect ou pathologique\*\*.
- En cas de gémellité ou de grossesse multiple : un jeu de clichés par fœtus.
- Il n'est pas nécessaire de documenter le compte rendu par un enregistrement vidéo.

*\*Par le mot "aspect" on entend que l'opérateur a examiné une structure ou un organe. Dans le compte rendu, une mention de type « structure d'aspect habituel » signifie que cette structure a été vue et a paru normale à l'examineur. Dans la majorité des cas, il y a concordance entre le résultat du dépistage échographique et l'état de santé de l'enfant. Cependant, comme pour tout dépistage, des faux négatifs sont possibles : une structure considérée comme vue et normale à l'échographie peut s'avérer en réalité absente ou anormale. Des faux positifs sont également possibles : une structure considérée comme non vue ou anormale à l'échographie peut s'avérer en réalité présente ou normale.*

*\*\*Selon schémas en annexe*



**ANNEXE IX :**

**Eléments devant figurer dans le compte-rendu de l'examen de  
dépistage du troisième trimestre**

**Eléments devant figurer dans le compte rendu de l'examen de dépistage du troisième trimestre  
(entre 30 et 35 sa)**

Identification du praticien effectuant l'échographie :

- Nom
- Prénom
- Adresse
- Téléphone

Identification de la patiente :

- Nom
- Prénom
- Date de naissance

Identification du demandeur de l'examen

Indication de la machine utilisée :

- Marque
- Type
- Date de première mise en circulation

Informations initiales :

- Date de l'examen
- Date des dernières règles
- Date de début de grossesse si établi
- Terme théorique (semaines et jours d'aménorrhée)
- Terme corrigé (semaines et jours d'aménorrhée, mode de détermination du début de grossesse)

Contenu de l'examen \*

- Nombre de fœtus (en cas de grossesse multiple : les informations relatives à chacun des fœtus doivent être clairement individualisées. Il faut s'efforcer de confirmer ou de déterminer la chorionicité. Identification de la position de chaque fœtus et de chaque placenta)
- Présentation
- Côté du dos
- Mobilité spontanée
- Diamètre bipariétal (en mm.)
- Périmètre céphalique (en mm.)
- Périmètre abdominal (en mm.)
- Longueur fémorale (en mm.)
- Contour de la boîte crânienne
- Aspect de la ligne médiane
- Cavum du septum pellucidum
- Aspect de la fosse postérieure et du cervelet
- Aspect des poumons
- Position du cœur
- Quatre cavités cardiaques
- Aspect et position des gros vaisseaux
- Position de l'estomac
- Aspect de l'intestin
- Aspect de la vessie
- Aspect des reins

- Aspect du rachis
- Estimation qualitative du volume amniotique
- Aspect habituel du placenta
- Localisation du placenta: signaler et décrire si bas-inséré.

Conclusion :

- Si examen sans particularité :
  - Nombre de fœtus et présentation.
  - Indiquer que l'examen morphologique n'a pas permis de révéler d'anomalie
  - Phrase synthétique résumant la biométrie
  - Localisation placentaire
- Le cas échéant :
  - Difficulté rencontrée. (préciser laquelle).
  - Élément inhabituel ou suspect
  - Demande d'avis diagnostique

Iconographie :

- inscription des mesures sur des abaques référencées.
- Mesure du diamètre bipariétal (marqueurs en place)\*\*
- Mesure du périmètre céphalique (marqueurs en place)\*\*
- Mesure du périmètre abdominal (marqueurs en place)\*\*
- Mesure de la longueur fémorale(marqueurs en place)\*\*
- Images correspondant aux schémas morphologiques annexés \*\*
- Illustration d'un éventuel élément suspect ou pathologique
- En cas de grossesse multiple:un jeu de clichés par fœtus
- Il n'est pas nécessaire de documenter le compte rendu par un enregistrement vidéo.

*\*Par le mot "aspect" on entend que l'opérateur a examiné une structure ou un organe. Dans le compte rendu, une mention de type « structure d'aspect habituel » signifie que cette structure a été vue et a paru normale à l'examineur. Dans la majorité des cas, il y a concordance entre le résultat du dépistage échographique et l'état de santé de l'enfant. Cependant, comme pour tout dépistage, des faux négatifs sont possibles : une structure considérée comme vue et normale à l'échographie peut s'avérer en réalité absente ou anormale. Des faux positifs sont également possibles : une structure considérée comme non vue ou anormale à l'échographie peut s'avérer en réalité présente ou normale.*

*\*\*Selon schémas en annexe*

