DOSSIER N°: 204

ENONCE

Un homme de 65 ans est admis aux urgences pour un essoufflement d'aggravation rapide depuis environ 48 h. L'intolérance à l'effort est majeure puisque le patient ne peut effectuer que quelques mètres à pied avant d'être contraint à l'arrêt. Il se plaint de sueurs et de céphalées. Quarante huit heures auparavant, le malade a ressenti à la marche une douleur thoracique droite d'apparition brutale, en coup de poignard, puis un essoufflement qui a fait passer cette douleur au second plan. L'examen clinique montre des lobes d'oreilles cyanosés, une distension thoracique et un hippocratisme digital. La température est à 38°C. L'auscultation, rendue difficile par la polypnée mesurée à 35 cycles/min, trouve principalement des ronchus bilatéraux. La fréquence cardiaque est à 100 battements/min et la pression artérielle est de 190/110 mmHg.

La radiographie du thorax est illustrée par la figure ci-jointe.

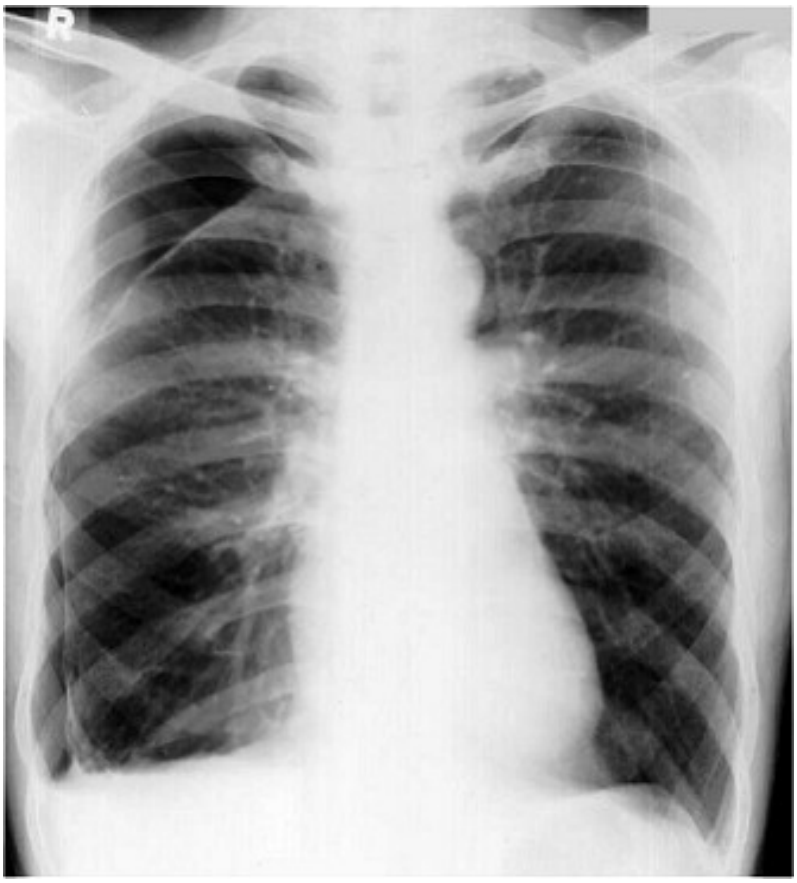

QUESTION n°: 1

Analysez et hiérarchisez les informations cliniques et radiologiques contenues dans cette observation. Quel(s) diagnostic(s) et/ou syndrome(s) retenez-vous ?

REPONSES n°: 1

Insuffisance respiratoire aiguë (dyspnée, polypnée, hypoxémie évoquée par le cyanose tégumentaire et la tachycardie, hypercapnie évoquée par les sueurs, les céphalées et l'hypertension artérielle), à l'occasion d'un **pneumothorax spontané** de la grande cavité droite (douleur thoracique aiguë et latéralisée, données radiographiques) chez un patient présentant une pathologie respiratoire chronique (âge, hippocratisme digital, distension thoracique, anomalies auscultatoires bilatérales).

QUESTION n°: 2

Quelle conduite thérapeutique immédiate en déduisez-vous ? Justifiez votre réponse.

REPONSES n°: 2

Mise en place d'un drain thoracique (insuffisance respiratoire aiguë et maladie pulmonaire sous-jacente), et aspiration.

QUESTION n°: 3

L'état du malade ayant été amélioré, vous pouvez compléter votre interrogatoire et votre examen clinique. L'anamnèse retrouve ainsi un tabagisme cessé depuis 1 an en raison de difficultés respiratoires croissantes, pour une consommation globale estimée à 100 paquets/année. Le malade tousse et crache depuis plusieurs années principalement les mois d'hiver, et plus intensément au cours de la dernière semaine. Cette symptomatologie respiratoire est parfois insomniante et depuis quelques jours le malade s'automédique en prenant du Temesta$R 2,5 mg (lorazépam) le soir. L'expectoration est sale. Sa pression artérielle est à 145/85 mmHg. Quels sont les éléments de cette observation permettant de suspecter des antécédents de bronchite chronique? Donnez-en la définition précise.

REPONSES n°: 3

Les antécédents d'un tabagisme quantitativement important associés à des manifestations cliniques chroniques : toux et expectorations. Définition : toux et expectoration plus de 3 mois par an, et plus de 2 années consécutives.

QUESTION n°: 4

Quels peuvent être les autres facteurs aggravants ayant conduit à l'acutisation actuelle de la maladie broncho-pulmonaire chronique dont souffre ce patient? Quels sont les principes thérapeutiques que vous proposez ?

REPONSES n°: 4

Infection broncho-pulmonaire aiguë : augmentation récente du volume des expectorations, aspect sale des sécrétions, fièvre à 38°. Automédication par somnifères (dépresseurs respiratoires). Mise en route d'un traitement bronchodilatateur en aérosol, d'une corticothérapie systémique en cure courte ; antibiothérapie probabiliste à bonne diffusion tissulaire pulmonaire et dirigée contre un germe communautaire. Kinésithérapie respiratoire de drainage bronchique et d'aide à l'expectoration ; arrêt de tout dépresseur respiratoire ; oxygénothérapie adaptée sur la gazométrie artérielle en air ambiant effectuée après drainage. Mise en oeuvre d'une anticoagulation par HBPM à doses préventives.

QUESTION n°: 5

L'évolution ayant été favorable, quelles informations et recommandations délivrez-vous au malade au moment de sa sortie de l'hôpital ?

REPONSES n°: 5

Nécessité d'une prise en charge médicale au long cours : - Evaluation fonctionnelle respiratoire à distance de l'épisode aigu - Dépistage de possibles co-morbidités liées au tabagisme - Mise en route d'un traitement de fond bronchodilatateur +/- corticoïdes inhalés et oxygénothérapie de longue durée selon les résultats des épreuves fonctionnelles respiratoires et de la gazométrie artérielle en air ambiant à distance de l'épisode aigu. - Physiothérapie respiratoire et réhabilitation à l'effort - Information sur le risque de récidive du pneumothorax - Vaccinations antigrippale et antipneumococcique

Pneumothorax chez un homme de 65 ans porteur d'une insuffisance respiratoire

ITEM N° 276 : Pneumothorax
ITEM N° 198 : Dyspnée aiguë et chronique
ITEM N° 86 : infections broncho-pulmonaires du nourrisson, de l'enfant et de l'adulte