

# Examen clinique

---

**Date de création du document**    2008-2009

## Table des matières

* Introduction .....	1
1 Examen général : premières impressions.....	1
1 . 1 Poids et taille.....	1
1 . 2 Morphotype.....	1
1 . 3 Peau et muqueuses .....	1
1 . 4 Œil .....	1
1 . 5 Cou.....	1
1 . 6 Abdomen.....	1
2 Examen vasculaire.....	2
2 . 1 Examen artériel.....	1
2 . 1 . 1 Mesure des constantes.....	1
2 . 1 . 1 . 1 Pression artérielle.....	1
2 . 1 . 1 . 2 Index de pression systolique.....	1
2 . 1 . 2 Examen physique.....	1
2 . 1 . 2 . 1 Prise du pouls.....	1
2 . 1 . 2 . 2 Palpation des artères.....	1
2 . 1 . 2 . 3 Auscultation artérielle .....	1
2 . 1 . 2 . 4 Appréciation de la qualité de la circulation.....	1
2 . 2 Examen des veines.....	1
2 . 2 . 1 Réseau veineux des membres inférieurs.....	1
2 . 2 . 1 . 1 Réseau veineux profond.....	1
2 . 2 . 1 . 2 Réseau veineux superficiel.....	1
2 . 2 . 2 Examen physique.....	1
3 Examen cardiaque.....	3
3 . 1 Cage thoracique.....	1
3 . 2 Examen de la base du cou.....	1

<b>3 . 3 Examen de la région précordiale.....</b>	<b>1</b>
<b>3 . 3 . 1 Inspection.....</b>	<b>1</b>
<b>3 . 3 . 2 Palpation .....</b>	<b>1</b>
<b>3 . 3 . 3 Auscultation.....</b>	<b>1</b>
<b>3 . 3 . 3 . 1 Foyers d'auscultation.....</b>	<b>1</b>
<b>3 . 3 . 3 . 2 Auscultation normale.....</b>	<b>1</b>
<b>3 . 3 . 3 . 3 Variations des bruits du cœur.....</b>	<b>1</b>
<b>3 . 3 . 3 . 4 Les souffles.....</b>	<b>1</b>
<b>3 . 3 . 3 . 5 Les bruits péricardiques.....</b>	<b>1</b>
<b>3 . 3 . 3 . 6 Les valves prothétiques.....</b>	<b>1</b>
<b>3 . 3 . 3 . 7 Le stimulateur cardiaque.....</b>	<b>1</b>
<b>4 Auscultation pulmonaire.....</b>	<b>4</b>
<b>4 . 1 Conditions .....</b>	<b>1</b>
<b>4 . 2 Zones de projection.....</b>	<b>1</b>
<b>4 . 3 Auscultation normale.....</b>	<b>1</b>
<b>4 . 4 Auscultation anormale.....</b>	<b>1</b>
<b>5 Sémiologie de l'insuffisance ventriculaire gauche.....</b>	<b>5</b>
<b>5 . 1 Signes fonctionnels.....</b>	<b>1</b>
<b>5 . 2 Signes physiques.....</b>	<b>1</b>
<b>6 Sémiologie de l'insuffisance ventriculaire droite.....</b>	<b>6</b>
<b>6 . 1 Signes fonctionnels.....</b>	<b>1</b>
<b>6 . 2 Signes physiques.....</b>	<b>1</b>
<b>* Conclusion .....</b>	<b>7</b>

## PRÉ-REQUIS

- Quels sont les principaux temps d'un examen clinique ? L'inspection, la palpation, la percussion et l'auscultation sont les principaux temps de l'examen clinique.
- Quels sont les principaux foyers auscultatoires ? Les foyers aortique, pulmonaire, mitral et tricuspide sont les principaux foyers auscultatoires.
- Quels sont les deux catégories de souffles cardiaques ? Il existe des souffles cardiaques organiques et fonctionnels différenciables par leurs caractéristiques auscultatoires.

## OBJECTIFS

GENERAL :

- Connaître les principales étapes de l'examen clinique.
- Savoir reconnaître une auscultation cardiaque normale et pathologique.
- Savoir caractériser un souffle cardiaque.
- Savoir réaliser un examen vasculaire complet.
- Connaître les signes d'insuffisance cardiaque droite et gauche.

## INTRODUCTION

L'examen clinique débute dès le premier regard porté sur le patient. Il doit être dans la mesure du possible réalisé dans une pièce calme, isolée, éclairée et à température confortable.

## I EXAMEN GÉNÉRAL : PREMIÈRES IMPRESSIONS

---

### I.1 POIDS ET TAILLE

On observe tout d'abord les postures et démarche du patient. On débute par le poids et la taille du patient permettant le calcul de *l'indice de masse corporelle* (poids / taille<sup>2</sup>) dont la norme se situe entre 20 et 25 kg/m<sup>2</sup>.

On détermine ensuite le rapport entre le tour de taille et le tour de hanche (à la hauteur

des saillies trochantériennes) permettant de déterminer la localisation de la graisse corporelle. Le résultat du rapport entre le tour de taille et le tour de hanches, souvent appelé en anglais waist/hip ratio (WHR) devrait être inférieur à 0,85 chez les femmes et inférieur à 1 chez les hommes. Lorsqu'il permet de déterminer le type d'obésité *androïde (obésité abdominale) ou gynoïde (« culotte de cheval »)*.

Figure 1: Obésités gynoïde et androïde

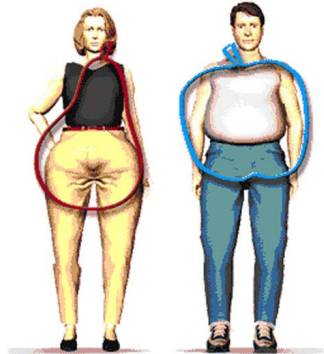

Image tirée du site <http://www.obésité.com>

Des variations rapides du poids notamment la prise de poids inexplicée chez les patients cardiaques peuvent correspondre à une *rétention hydrique* se manifestant par la présence d'œdèmes déclives, blancs, mous, indolores et prenant le godet. Il peut se limiter aux chevilles ou au flanc lorsqu'il s'agit d'un patient alité. De la même manière une perte de poids importante doit faire rechercher des signes de *déshydratation* tels une langue sèche, une soif importante, un pli cutané (pincer délicatement la peau entre deux doigts, la relâcher et observer si elle revient lentement à sa position d'origine témoin d'une déshydratation), une hypotension artérielle ou une tachycardie.

## I.2 MORPHOTYPE

Nombreuses cardiopathies sont associées à des maladies génétiques se traduisant par des anomalies du faciès tels la trisomie 21, le syndrome de Turner, le syndrome de Marfan, la sclérose tubéreuse de Bourneville...

## I.3 PEAU ET MUQUEUSES

On examinera déjà la coloration de la peau et des muqueuses pouvant être *pâle* en cas d'anémie ou d'état de choc, *cyanosée* (coloration bleue, violacée de la peau et des muqueuses pouvant être visible uniquement au niveau des lèvres et des extrémités), *mélano derme* (bronzée), *ictérique* (jaune) ou *érythémateuse* (rouge). Les étiologies des différentes colorations des téguments sont rapportées de manière non exhaustive dans le tableau sous-jacent :

**Tableau 1: Coloration cutanée et étiologies**

Coloration	Mécanisme	Etiologies
Pâleur	Hypoperfusion tissulaire	Anémie, malaise vagal
Cyanose	Hypoxémie	<b>Centrales</b> (cardiopathies congénitales, pathologies respiratoires, embolie pulmonaire) ou <b>périphériques</b> (état de choc, acrocyanose, syndrome de Raynaud)
Mélanodermie	Hyperpigmentation de la peau liée à une augmentation des mélanocytes ou de la mélanine ou par dépôts pigmentaires	Maladie de Cushing ou Cushing paranéoplasique, insuffisance surrénalienne périphérique, hémochromatose
Ictère	Hyperbilirubinémie	Anémie hémolytique, tumeurs des voies biliaires, du pancréas ou hépatique, hépatopathies (cirrhoses toxiques, foie cardiaque...)
Erythème	Vasodilatation	Multifactorielle

**Figure 2: Pâleur cutanée**

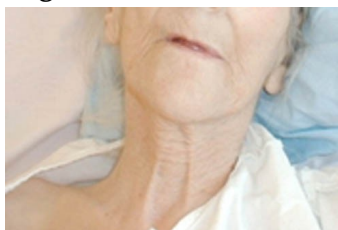

Image tirée du site <http://if2.cuni.cz>

**Figure 3: Ictère cutanéomuqueux**

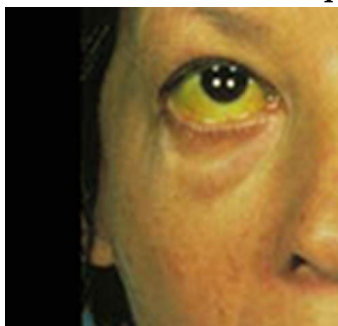
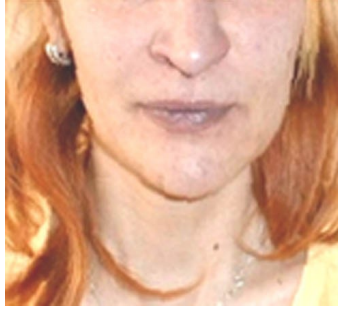

Image tirée du site <http://www.gihealth.com>

**Figure 4: Cyanose des lèvres**

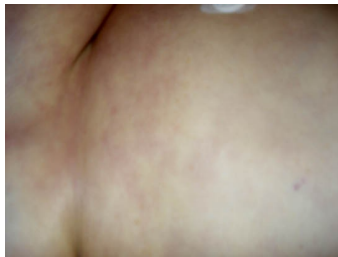

*Image tirée du site <http://if2.cuni.cz>*

Un faciès érythrosique fera évoquer une intoxication alcoolique. On pourra aussi observer les doigts jaunis des fumeurs.

La présence de **marbrures** est un signe de gravité traduisant un état de choc et lié à une vasoconstriction périphérique. Elles se présentent sous la forme d'auréoles irrégulières violacées apparaissant initialement aux extrémités et aux genoux puis pouvant se diffuser à tout le corps.

**Figure 5 : Marbrures thoraco-abdominales**



L'examen cutané doit rechercher *des lésions ulcéreuses* ou des *signes d'ischémie* (cf. examen vasculaire ci-dessous).

#### **I.4 OEIL**

Il est utile de noter la présence de ptosis, troubles oculomoteurs (dystrophie musculaire ou atteinte neurologique), d'une exophtalmie (maladie de Basedow), d'un hypertélorisme (syndrome de Turner), de xanthélasma (lésions orangées localisées au niveau des paupières retrouvées dans certaines dyslipidémies), de baisse de l'acuité visuelle (accident vasculaire cérébral).

#### **I.5 COU**

Son examen permettra la recherche d'un goitre thyroïdien et l'analyse des pouls carotidiens et des veines jugulaires.

## I.6 ABDOMEN

Son examen permettra de retrouver une hépatomégalie, une hépatalgie, une expansion systolique du foie, une splénomégalie et un anévrisme de l'aorte abdominale évoqué par la palpation d'une masse battante.

## II EXAMEN VASCULAIRE

---

### II.1 EXAMEN ARTÉRIEL

L'interrogatoire est ici fondamental permettant de rechercher des signes **d'hypertension artérielle** (céphalées, vertiges, épistaxis, acouphènes), **d'hypotension artérielle** (asthénie, lipothymies, flou visuel) et **d'artériopathie des membres inférieurs** (cf. interrogatoire)

#### II.1.1 Mesure des constantes

##### II.1.1.1 Pression artérielle

###### a. Conditions de mesure

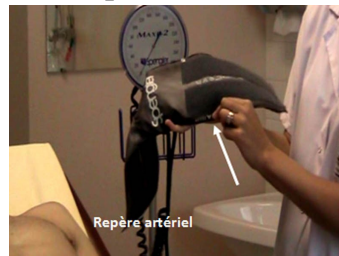- Patient après quelques minutes de repos, en décubitus dans une pièce calme et ne parlant pas
- Pratiquer au moins deux mesures à 1-2 minutes d'intervalle et répéter les mesures si les deux premières sont différentes
  - Le brassard doit être à la hauteur du cœur
  - Utiliser un brassard adapté au gabarit (il doit recouvrir les 2/3 du bras)
  - Mesurer lors de la première consultation la pression artérielle aux deux bras : en cas d'asymétrie garder comme référence la valeur la plus élevée
  - dégonflage lent
  - moyennage de plusieurs mesures en cas d'arythmie
  - Mesurer la pression artérielle 1 et 5 minutes après le passage à l'orthostatisme chez les sujets âgés, diabétiques et tous ceux chez lesquels il existe un risque d'hypotension

###### b. Méthode de mesure

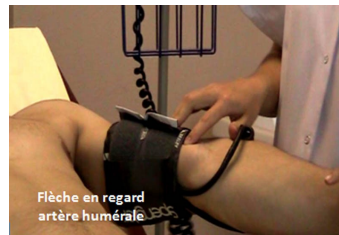Le brassard est positionné autour du bras du patient, la flèche en regard de l'artère humérale. Le stéthoscope est placé en regard de l'artère humérale au niveau de l'insertion distale du biceps, juste en aval du brassard sans appuyer.



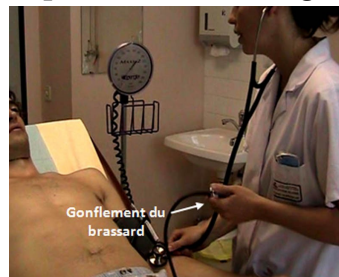**Figure 6: Mesure de la pression artérielle : repère artériel**



**Figure 7: Mesure de la pression artérielle: position du brassard**

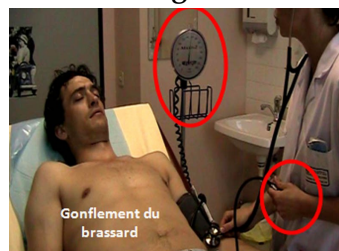


**Figure 8: Mesure de la pression artérielle: gonflement du brassard**



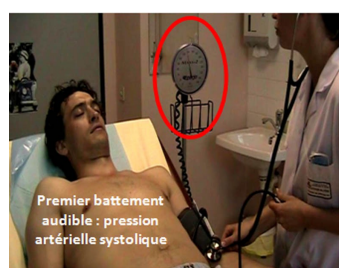On gonfle le brassard jusqu'à 200-250 mm Hg.

**Figure 9: Mesure de la pression artérielle: gonflement du brassard jusqu'à 200 mmHg**



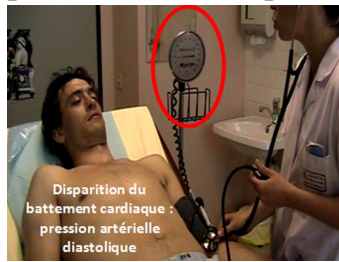On le dégonfle ensuite progressivement en fixant du regard le manomètre jusqu'à ce qu'on perçoive un premier battement qui correspond à la valeur de la pression artérielle systolique.

**Figure 10: Mesure de la pression artérielle: pression artérielle systolique**



On poursuit le dégonflage jusqu'à la disparition du battement cardiaque qui correspond à la valeur de la pression artérielle diastolique.

**Figure 11: Mesure de la pression artérielle: pression artérielle diastolique**



Il existe de nombreux appareils tensionnels automatiques largement utilisés dans les différents services hospitaliers dont l'étalonnage doit être régulièrement vérifié pour assurer leur fiabilité.

La *méthode palpatoire* (palpation du pouls radial lors du dégonflage du ballon placé en amont) n'est qu'une méthode approximative qui, en outre, ne fournit que la valeur de la pression artérielle systolique.

Il existe d'autres méthodes de mesure tensionnelle permettant d'obtenir des valeurs en dehors de la présence du corps médical : la *MAPA* et l'*automesure* (mesure ambulatoire de la pression artérielle). En effet, la présence d'un médecin ou d'une infirmière peut provoquer un stress à l'origine d'une augmentation de la pression artérielle alors qu'elle est normale à domicile: c'est l'effet blouse blanche. Par ailleurs, avant d'instituer un traitement et du fait de la variabilité tensionnelle au cours de la journée, l'utilisation de ces méthodes de mesure permet de confirmer la présence d'une hypertension artérielle.

La *MAPA* permet des mesures répétées pendant 24 heures à une périodicité définie par le médecin (exemple : toutes les 30 minutes le jour et toutes les heures la nuit). Les avantages de cette technique sont un grand nombre de mesures et l'absence d'effet blouse blanche. Elle est recommandée en cas de grande variabilité tensionnelle, de pression artérielle élevée en consultation chez un patient à risque cardiovasculaire, d'hypertension artérielle résistante au traitement, de suspicion d'accidents hypotensifs ou de pression artérielle élevée chez une femme enceinte.

L'*automesure* est réalisable par le patient lui-même à son domicile avec différents appareils vendus ou loués en pharmacie qui se fixent à l'aide d'un brassard au niveau du poignet. On conseille au patient 3 mesures consécutives le matin à 5 minutes d'intervalle, et 3 mesures le soir pendant 3 jours. L'AFSSAPS (Agence Française de Sécurité Sanitaire des Produits de Santé) fournit une liste sur son site internet des appareils homologués. Elle est recommandée selon les recommandations de l'ESH en

cas de non faisabilité ou non fiabilité de la MAPA et pour améliorer l'adhésion du patient au traitement.

Les seuils de PAS et PAD définissant une HTA par l'automesure tensionnelle et la MAPA sont plus bas que ceux fixés pour la mesure au cabinet médical. Selon les recommandations de l'HAS (*Haute Autorité de Santé*) 2005, l'équivalent pour un seuil de 140/90 mm Hg au cabinet médical est (moyenne des mesures):

- automesure: = 135/85 mm Hg;
- MAPA éveil: = 135/85 mm Hg;
- MAPA sommeil: = 120/70 mm Hg;
- MAPA 24 heures: = 130/80 mm Hg.

*La pression artérielle sanglante* est une méthode invasive de mesure tensionnelle par la mise en place d'un capteur dans les artères radiale ou fémorale.

### c. Interprétation des résultats

On parle d'HTA lorsque chez le sujet non diabétique, la pression artérielle systolique est supérieure à **140 mm Hg** et/ou la pression diastolique supérieure à **90 mm Hg**.

La Société Européenne d'Hypertension a défini différents niveaux tensionnels ;

**Tableau 2: Valeurs de pression artérielle**

Catégorie	Pression artérielle systolique mm Hg	Pression artérielle diastolique mm Hg
Optimale	< 120	<80
Normale	120-129	80-84
Normale haute	130-139	85-89
HTA stade 1	140-159	90-99
HTA stade 2	160-179	100-109
HTA stade 3	≥ 180	≥ 110
HTA systolique isolée	≥ 140	< 90

#### *Recommandations ESH/ESC 2007*

De même des valeurs de seuils de pression artérielle ont été définis pour l'HTA en fonction de la technique employée : ils sont plus bas pour la MAPA et l'automesure qui ne sont pas affectées par l'effet blouse blanche.

On parle d'hypotension lorsque la pression artérielle systolique est inférieure à 100 mm Hg.

### d. Erreurs

Chez les **personnes âgées**, les artères calcifiées sont à l'origine de chiffres tensionnels faussement élevés. La manœuvre d'Osler permet de juger si une artère est calcifiée et

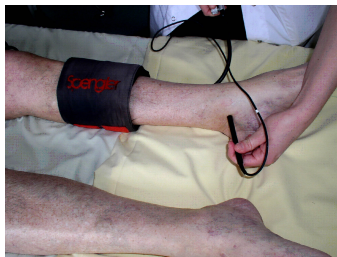donc rigide ou pas : il s'agit de prendre le pouls radial du patient et de gonfler le brassard au-delà de la pression artérielle systolique mesurée. Si le pouls radial est perçu, on peut craindre une rigidité des artères et donc une fausse HTA.

L'effet « **blouse blanche** » est un faux positif lié à l'interaction médecin-patient et qui augmente les chiffres tensionnels de 10% environ, plus fréquent chez les sujets âgés et émotifs.

### II.1.1.2. Index de pression systolique

La recherche d'une artériopathie des membres inférieurs doit s'aider de la mesure de l'index de pression systolique. Un brassard pneumatique est gonflé au niveau de la cheville et du bras, puis dégonflé progressivement en association avec une sonde doppler placée au niveau des artères pédieuse puis tibiale postérieure et humérale. Lorsque le bruit du flux sanguin réapparaît au dégonflage, on obtient la valeur de la pression artérielle systolique. L'IPS correspond au rapport de la pression artérielle systolique de la cheville avec la pression artérielle systolique humérale homolatérale. Il est anormal si inférieur à 0,9.

Figure 12 : Mesure de l'IPS



L'IPS permet de quantifier la sévérité de l'artériopathie selon le tableau ci-dessous :

Tableau 3: Valeurs IPS

IPS	Interprétation
$IPS \geq 1,3$	Médiocalcose
$0,9 \leq IPS \leq 1,3$	Normale
$0,50 \leq IPS \leq 0,9$	Insuffisance circulatoire artérielle
$IPS \leq 0,50$	Ischémie sévère

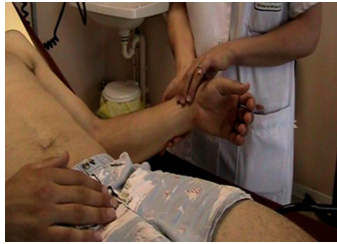## II.1.2. Examen physique

### II.1.2.1. Prise du pouls

A chaque systole au moins 60 cm<sup>3</sup> de sang sont éjectés du ventricule gauche dans l'aorte. Ce volume sanguin éjecté se propage le long du trajet artériel (onde de pouls) et est responsable du pouls artériel. La prise de pouls s'effectue par la **palpation de**

L'**artère radiale** à l'aide de l'index et du majeur dans la gouttière radiale, sur la face antéro-externe de l'avant bras.

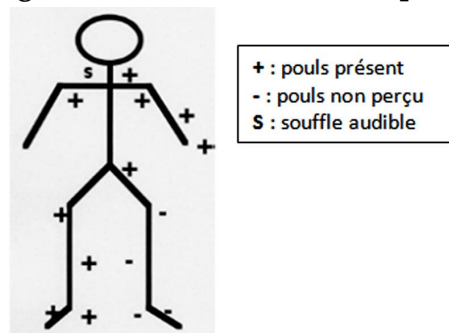
**Figure 13: Pouls radial**



Il permet d'apprécier la **fréquence cardiaque**, la **régularité** du pouls et son **amplitude** (représentatif du volume sanguin éjecté, ample et bondissant dans l'insuffisance aortique, filant et « mou » dans l'hypotension).

L'examen artériel pour être complet doit comporter la palpation et l'auscultation des toutes les artères accessibles à l'examen clinique. La palpation doit être réalisée de manière symétrique, avec les doigts médiaux, puis rapportée à un schéma.

**Figure 14 : Schéma annoté des pouls**




La pression doit être maîtrisée afin de ne pas sentir son propre pouls ou comprimer l'artère.

### II.1.2.2. Palpation des artères

Le pouls **carotidien** est perçu devant le muscle sternocléidomastoïdien sous l'angle mandibulaire.

**Figure 15: Pouls carotidien**

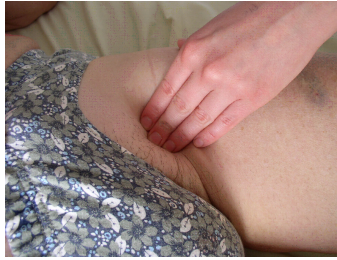

Le pouls **axillaire** est palpable dans le creux axillaire.

Le pouls **huméral** est palpable dans la gouttière bicipitale.

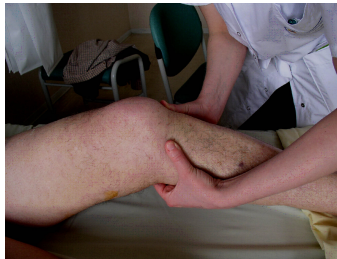Le pouls **fémoral** est palpable au niveau au pli de l'aîne.

**Figure 16 : Pouls fémoral**



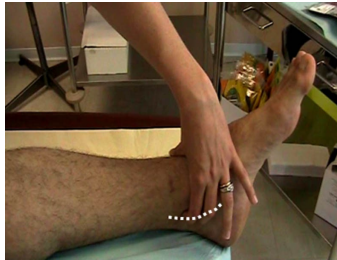Le pouls **poplité** est palpable à la partie externe du creux poplité, la jambe fléchie sur la cuisse en empoignant le genou de ses deux mains, les doigts en crochet.

**Figure17: Pouls poplité**



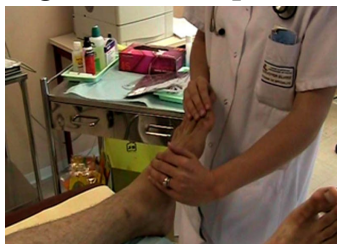Le pouls **tibial postérieur** est palpable en arrière de la malléole interne.

**Figure 18: Pouls tibial postérieur**



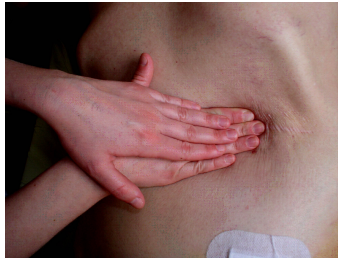
Le pouls **pédieux** est palpable à la face dorsale du pied en regard du 2ème espace inter métatarsien sachant que de nombreuses variations anatomiques existent et que chez 5 à 10 % de la population il est absent et ce sans caractère pathologique.

**Figure 19: Pouls pédieux**



Chez les sujets minces, ou porteurs d'un anévrisme de l'aorte abdominale, on peut percevoir l'aorte abdominale en palpant la région para-ombilicale gauche.

**Figure 20: Palpation de l'aorte abdominale**



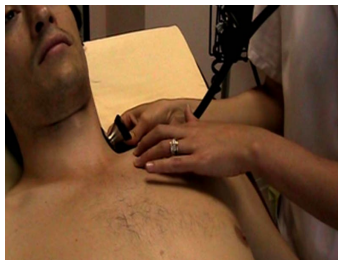Cet examen doit être réalisé de manière symétrique et synchrone afin de constater par comparaison :

- une **diminution de pouls** témoin d'une sténose artérielle en amont
- une **abolition d'un pouls** témoin d'une occlusion artérielle en amont.

### II.1.2.3. Auscultation artérielle

Elle est possible au niveau des artères carotides, sous-clavières, axillaires, fémorales et de l'aorte abdominale. La présence d'un **souffle** résulte le plus souvent d'une sténose artérielle (souffle systolique) ou d'une fistule artério-veineuse (souffle systolo-diastolique).

**Figure 21: Auscultation carotidienne**

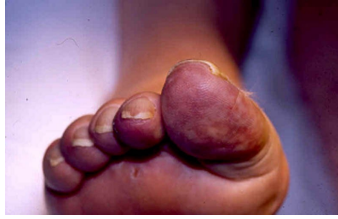

### II.1.2.4 Appréciation de la qualité de la circulation

La recherche de signes d'ischémie est le complément indispensable de l'examen artériel. Les signes à rechercher sont :

- La **pâleur** d'un membre avec des veines peu saillantes témoin d'un déficit circulatoire. Ce signe peut être sensibilisé en par la manœuvre d'élévation des jambes permettant de noter une décoloration uni ou bilatérale de la plante des pieds.
- La **froideur** d'un membre recherchée à l'aide de la face dorsale de la main appliquée brièvement sur les membres de manière bilatérale.
- L'**aspect d'orteils** « bleus » ou « blue toe » en anglais, lié à des embolies très distales de cristaux de cholestérol à partir de plaques d'athérome.

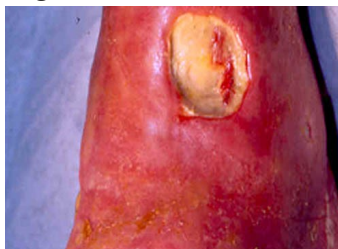**Figure 22 : Emboles de cholestérol**



- **L'angiodermite nécrotique**, qui correspond à l'occlusion distale d'une petite artère terminale, le plus souvent chez des patients porteurs d'HTA ou de diabète. Sa localisation est sur la face antéro-externe de jambe, avec un aspect superficiel, des bord irréguliers entourés d'un halo cyanique. Elle est extrêmement invalidante.

- Les **ulcères artériels** (perte de substance intéressant le derme profond lié à une ischémie sévère) sont généralement très douloureux, surtout lors de la surélévation du membre. L'ulcère est creusant avec des bords abrupts, irréguliers mais bien limités, le fond est pâle et grisâtre, saignant peu et le bourgeonnement tissulaire faible ou absent. Leur siège est habituellement distal, malléolaire ou talonnier, à la face antérieure de la jambe ou sur une zone d'appui prolongé.

**Figure 23 : Ulcère artériel**



On s'attachera aussi à rechercher des signes cliniques souvent associés à la pathologie artérielle :

- **Une fragilité du tissu sous-cutané et des phanères** : la peau fripée et atrophique en regard du contact osseux, une dépilation, une hyperkératose des zones d'appui avec un risque de mal perforant plantaire chez le patient diabétique et des ongles épais, rugueux et cassants.

- **Une amyotrophie** fréquente, favorisée par l'alitement prolongé.

- **Une hypoesthésie et hyporéflexie** observées chez les patients porteurs d'une neuropathie ischémique ou diabétique rendant les tissus plus sensibles aux agressions traumatiques et infectieuses.

- **L'œdème** secondaire à la verticalisation prolongée pour tenter de lutter contre les douleurs de décubitus



## II.2 EXAMEN DES VEINES

### II.2.1 Réseau veineux des membres inférieurs

Le réseau veineux des membres inférieurs se subdivise en un réseau superficiel et un réseau profond. Le sang veineux part des réseaux capillaires jusqu'à la racine des membres pour se jeter dans les veines iliaques puis dans la veine cave inférieure.

#### II.2.1.1 Réseau veineux profond

Dans le réseau profond, il existe deux veines par tronc artériel. Les veines plantaires latérales et médiales se jettent dans les veines profondes tibiales postérieures. Les veines dorsales du pied se jettent dans les veines profondes tibiales antérieures. Les veines tibiales vont confluer constituant la veine poplitée qui devient la veine fémorale en passant sous l'arcade du grand adducteur. Au niveau du triangle de Scarpa elle reçoit la veine fémorale profonde, satellite de l'artère fémorale profonde constituant la veine fémorale commune qui se jette dans la veine iliaque externe. La veine iliaque externe après sa confluence avec la veine iliaque interne constitue la veine iliaque commune qui se jette dans la veine cave inférieure.

#### II.2.1.2. Réseau veineux superficiel

Le réseau veineux superficiel est constitué des veines petite et grande saphènes. La *veine grande saphène* naît d'une veine dorsale latérale du pied chemine en avant de la malléole médiale, jusqu'à la face postéro-médiale du genou puis remonte obliquement à la face antérieure de la cuisse jusqu'au trigone fémoral où elle forme une crosse avant de se jeter dans la veine fémorale commune.

La *veine petite saphène* naît de la veine marginale latérale, passe en arrière de la malléole latérale jusqu'à la partie inférieure de la fosse poplitée où elle se jette après une crosse dans la veine poplitée.

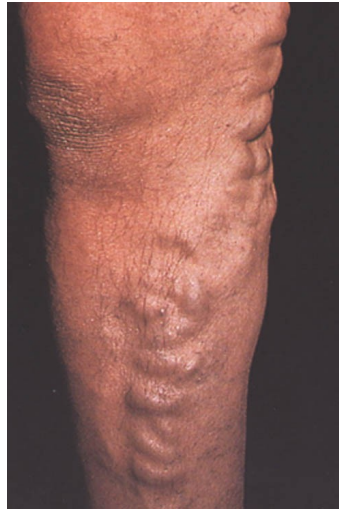### II.2.2. Examen physique

Il comprend l'appréciation de l'état veineux par l'inspection et la recherche de signes d'insuffisance veineuse chronique et de thrombose chez un patient debout, de face et de dos.

A l'inspection, on recherche des *dilatations variqueuses* (varices) en précisant leur éventuel caractère systématisé à l'étage grande ou petite saphène. *On palpe les crosses* des veines grande et petite saphènes à la recherche d'une éventuelle *dilatation* à ce niveau ainsi qu'un éventuel *thrill à la toux* (témoin d'une insuffisance valvulaire ostiale

importante). On palpe soigneusement le membre en recherchant l'existence de *déhiscences aponévrotiques*, traduisant la présence de veines perforantes incontinentes.

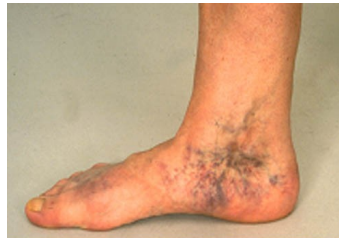**Figure 24 : Dilatations variqueuses**



Les complications à rechercher au niveau du tiers inférieur de jambe et du pied sont :

- l'*oedème de stase* . Il est mou, prenant le godet, prédominant le soir et disparaissant le matin
- les *phlébectasies* (dilatations veinulaires permanentes) prédominant sur les bords interne et externe du pied, traduisant la stase chronique.

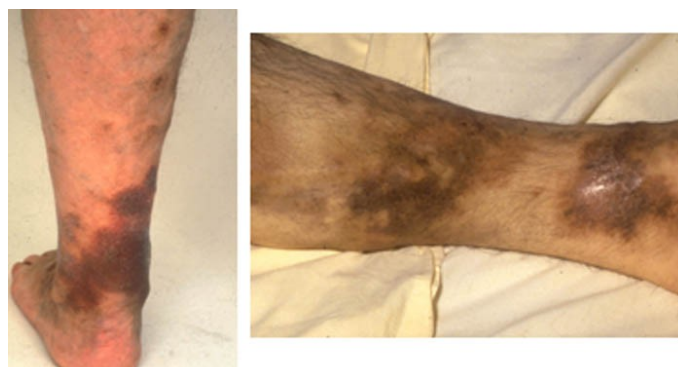
**Figure 25 : Phlébectasies**



L'extravasation d'éléments figurés du sang dans le tissu interstitiel va être à l'origine de plusieurs aspects:

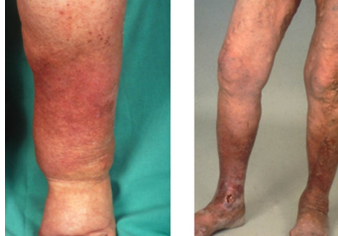
- **La dermite ocre**, secondaire au passage dans le derme de pigments ferriques des hématies.

**Figure 26 : Dermite ocre**



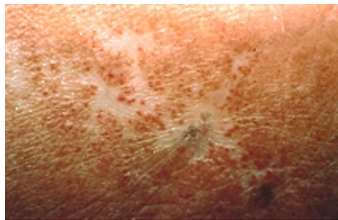- L'**hypodermite de stase**, secondaire à l'extravasation de polynucléaires dans le derme, suivie de leur activation. Il s'agit de placards dermo-hypodermiques infiltrés prenant initialement un aspect inflammatoire avec rougeur cutanée et douleur. Progressivement, ces lésions inflammatoires feront place à des lésions scléreuses, engainant la jambe dans un véritable guêtre rigide ("*hypodermite scléreuse*").

**Figure 27 : Hypodermite de stase**



- Au cours de l'évolution de certaines insuffisances veineuses anciennes apparaissent des zones blanches ivoirines, d'aspect cicatriciel, arrondies, qualifiées *d'atrophie blanche de Millian*. Ces lésions sont la conséquence de microthromboses et d'une fibrose cicatricielle.

**Figure 28 : Atrophie blanche**

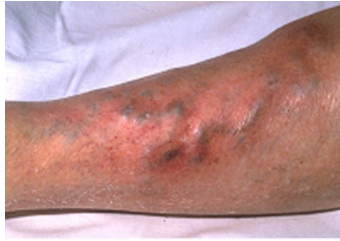

- Par ailleurs, des lésions cutanées superficielles à type *d'eczéma* pourront compliquer l'évolution de la stase chronique.

D'autres complications sont à redouter :

- *La thrombophlébite superficielle*, complication relativement fréquente d'un cordon variqueux; on l'évoquera devant l'apparition d'un placard inflammatoire, souvent très algique, siégeant sur un trajet variqueux induré.

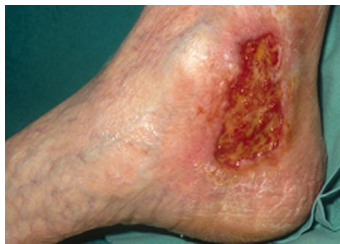**Figure 29 : Thrombophlébite superficielle**



- La **thrombose veineuse profonde des membres inférieurs** : elle se manifeste par une douleur localisée du membre inférieur associé à un œdème avec augmentation de plus de 3 cm du diamètre du membre, diminution du ballant du mollet et le signe de Homans (douleur du mollet à la dorsiflexion du pied, non spécifique). Souvent, ces signes non spécifiques ne sont pas ou sont partiellement retrouvés. La présence d'insuffisance veineuse et le contexte doivent y faire penser.

- *L'ulcère de jambe d'origine veineuse*, expression trophique ultime de la stase. Ses caractéristiques sont un caractère volontiers indolore, non creusant, à fond humide, et son siège péri-malléolaire.

**Figure 30 : Ulcère veineux**



### III EXAMEN CARDIAQUE

---

Il comporte en plus de l'examen vasculaire et somatique général, l'examen du thorax, de la base du cou et de la région précordiale.

#### III.1 CAGE THORACIQUE

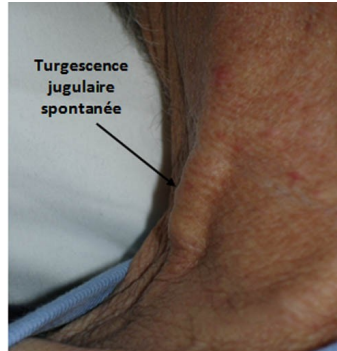
Le patient est debout et la morphologie de la cage thoracique est appréciée de face, de profil et de dos. Le thorax est symétrique en forme de pyramide inversée. Les espaces intercostaux sont parfois visibles, tout dépend de la masse musculaire et grasseuse du patient. Il peut exister des *déformations thoraciques* (thorax en tonneau des insuffisants respiratoires, en entonnoir « pectus excavatus », cyphoscoliose). L'appréciation de la *dynamique respiratoire* se fait par simple inspection ou en plaçant la paume de la main sur la face antérieure du thorax : on apprécie la régularité, la fréquence du rythme respiratoire et sa pénibilité.

### III.2 EXAMEN DE LA BASE DU COU

Il apprécie l'état des veines jugulaires qui sont en rapport direct avec l'oreillette droite par l'intermédiaire de la veine cave supérieure. On recherche 3 signes :

- *L'état de turgescence jugulaire* : en position demi-assise, il n'existe normalement pas de turgescence jugulaire. Quand elle est présente, elle témoigne d'une élévation pathologique de la pression veineuse auriculaire droite.

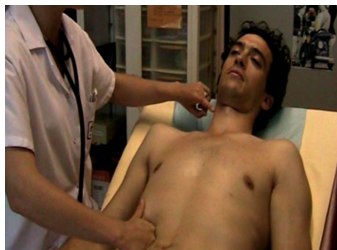Figure 31: Turgescence jugulaire



- *Le pouls jugulaire* qui s'observe en arrière du muscle sternocléidomastoïdien et comporte 3 pulsations.

- *Le reflux hépato-jugulaire* : en position semi-assise, la pression délicate de l'hypochondre droit provoque un reflux sanguin dans la veine cave inférieure, le ventricule droit, l'oreillette droite et la veine cave supérieure avec une turgescence de la veine jugulaire externe droite persistant en inspiration. Elle traduit une augmentation de pression ventriculaire droite retrouvée dans l'insuffisance cardiaque droite.

Figure 32: Recherche d'un reflux hépatojugulaire



### III.3 EXAMEN DE LA RÉGION PRÉCORDIALE

#### III.3.1 Inspection

Réalisée dans les mêmes conditions que celles de l'examen de la cage thoracique. Elle recherche :

- des **pulsations visibles** à gauche de la ligne médio-claviculaire ou du bord gauche du sternum témoins d'une dilatation respectivement des ventricules gauche ou droit.
- des **déformations** : soulèvement de la région sous mammaire gauche pouvant

témoigner d'un anévrisme pariétal du ventricule gauche ; bombement de l'extrémité supérieure du sternum en faveur d'un anévrisme de l'aorte ascendante.

### III.3.2. Palpation

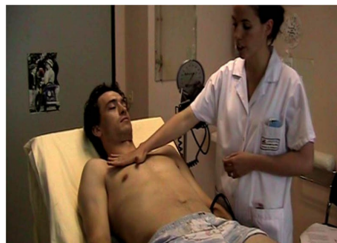La palpation s'effectue soit avec la main droite posée à plat sur le thorax du malade, soit avec la pulpe des 3 doigts médians qui permet une palpation plus localisée. On palpe successivement :

- l'extrémité interne du 2ème espace intercostal droit, zone de projection de l'orifice aortique
- l'extrémité interne du 2ème espace intercostal gauche, zone de projection de l'orifice pulmonaire
- la région sous-xiphoïdienne
- le 5ème espace intercostal gauche sur la ligne mamelonnaire, siège du choc apexien ou choc de pointe, traduction de la contraction du ventricule gauche.

La palpation reconnaît les signes pathologiques suivants :

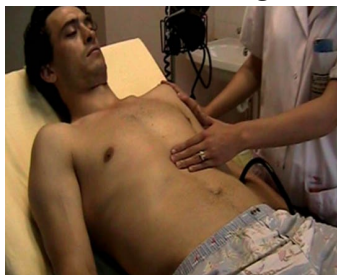- *frémissement palpatoire* (ou thrill) perçu par la paume de la main au niveau des différents foyers décrits précédemment, témoin du caractère organique d'un souffle.

Figure 33: Recherche d'un frémissement palpatoire



- *signe de Harzer* : perception des battements cardiaques au niveau de la région sous xiphoïdienne, témoin d'une hypertrophie du ventricule droit.

Figure 34: Recherche de signe de Harzer



- *déviatio*n du choc de pointe en dehors de la ligne mamelonnaire ou dans le 6ème espace intercostal gauche.

### III.3.3. Auscultation

Technique d'auscultation

Conditions d'examen

L'auscultation obéit à certaines règles :

- le patient est **torse nu**, dans une pièce calme
- l'auscultation est réalisée grâce à un **stéthoscope biauriculaire** comportant un pavillon avec une membrane et un cône. La membrane est utilisée pour écouter les sons aigus (de haute fréquence) tels le B2, les claquements et les souffles. Le cône est utilisé pour les sons de basse fréquence tels le B3, le B4, les galops et le roulement diastolique. En exerçant une pression ferme, on privilégie la membrane alors que le cône est privilégié lorsque la pression est minimale.
- On se place à la droite du patient pour diminuer les coutures du stéthoscope
- Le patient est examiné en **décubitus dorsal**, puis **latéral gauche** puis debout ou assis **penché en avant** et dans certaines circonstances (recherche d'un souffle fonctionnel en cas de cardiomyopathie hypertrophique) après un effort.

Figure 35: Décubitus latéral gauche

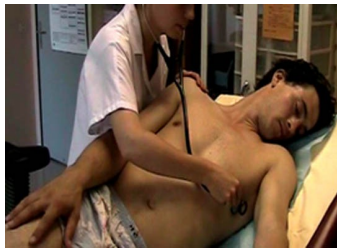
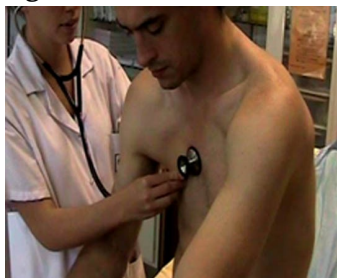
Figure 36: Penché en avant



- On peut être amené à demander au patient de retenir quelques instants sa respiration afin de mieux percevoir certains sons parfois difficilement audibles
- L'auscultation est **systématique**, foyer par foyer, en faisant varier la pression du pavillon

#### III.3.3.1. Foyers d'auscultation

Les différents foyers sont :

- l'extrémité interne du 2ème espace intercostal droit, zone de projection de *l'orifice aortique*

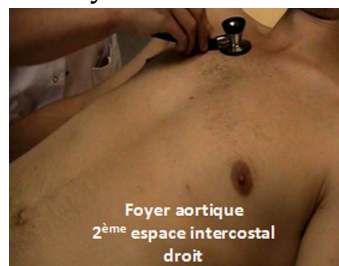- l'extrémité interne du 2<sup>ème</sup> espace intercostal gauche, zone de projection de *l'orifice pulmonaire*

- l'extrémité interne du 4<sup>ème</sup> espace intercostal gauche, zone de projection de *l'orifice tricuspide*

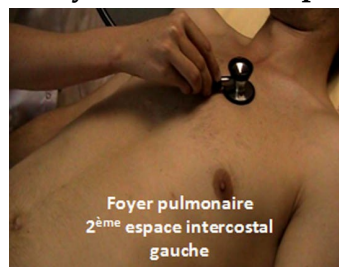- le 5<sup>ème</sup> espace intercostal gauche sur la ligne mamelonnaire, zone de projection de *l'orifice mitral*.

En fait, les foyers d'auscultation clinique ne correspondent pas de façon stricte à la projection anatomique des orifices valvulaires : ceci est lié à la propagation des vibrations depuis leur lieu de formation (orifices), le long des gros vaisseaux puis vers les ventricules. En outre, les souffles organiques au-delà de leur lieu d'origine. De ce fait, l'auscultation doit être élargie à des « zones » d'auscultation sur les faces antérieure et postérieure du thorax et ne doivent pas se limiter aux foyers classiques.

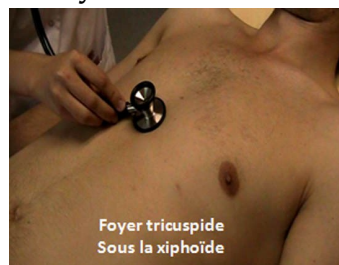**Figure 37: Foyer auscultatoire aortique**



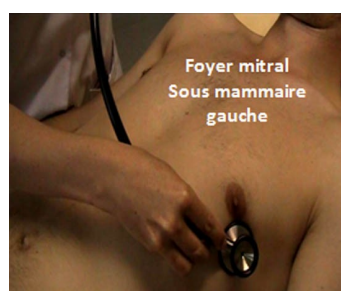**Figure 38 : Foyer auscultatoire pulmonaire**



**Figure 39: Foyer auscultatoire tricuspide**



**Figure 40: Foyer auscultatoire mitral**





### III.3.3.2. Auscultation normale

L'auscultation normale ne s'apprend pas dans les livres, elle nécessite de s'habituer aux bruits normaux du cœur ce qui ne peut être acquis qu'en auscultant un maximum de patients, ou tout simplement en auscultant vos collègues externes.

Les variations de pressions entre les différentes cavités cardiaques déterminent l'ouverture et la fermeture des valves cardiaques. Ce sont les fermetures qui déterminent les bruits normaux du cœur.

- *Le premier bruit dit B1* correspond à la fermeture des valves mitrale et tricuspide. Il marque le début de la systole ventriculaire. Voici ses caractéristiques :

Tableau 4: Premier bruit B1

B1	
Correspondance anatomique	Fermeture de la valve mitrale puis tricuspide
Intensité	Maximale à la pointe du cœur
Timbre	Sourd et grave

Marque le début de la systole ventriculaire

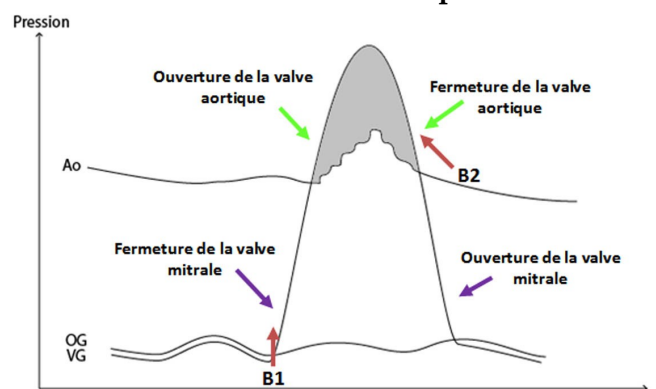
- *Le deuxième bruit dit B2* correspond à la fermeture des valves aortiques et pulmonaire. Il marque le début de la diastole ventriculaire. Voici ses caractéristiques :

Tableau 5 : Deuxième bruit B2

B2	
Correspondance anatomique	Fermeture de la valve aortique puis pulmonaire
Intensité	Maximale aux foyers aortique et pulmonaire
Timbre	Sec et aigu

Marque le début de la diastole ventriculaire

Tableau 6: Courbes de pression



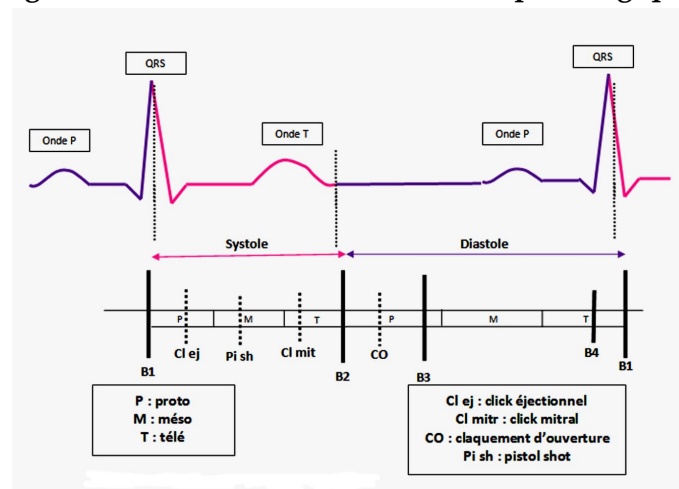
B1 et B2 définissent un schéma dans lequel les autres bruits du cœur et les souffles peuvent être classés chronologiquement. Ainsi l'intervalle entre B1 et B2 appelé « petit silence » délimite la *systole ventriculaire* et l'intervalle B2-B1 appelé « grand silence » délimite la *diastole ventriculaire*. On détermine pour chaque anomalie auscultatoire la phase du cycle cardiaque pendant laquelle il survient : systolique, diastolique ou

systolodiastolique en s'aidant de B1 et B2 ou en prenant le pouls . Pour plus de précisions, on détermine si il survient au début (**proto-**), au milieu (**méso-**), à la fin (**télé-**)ou pendant la totalité (**holo-**) de la systole ou la diastole.

Ces préfixes peuvent aussi s'associer entre eux (exemple : proto-méso-systolique).

- *Le troisième bruit dit B3* : est un bruit présent de manière physiologique chez 1/3 des sujets sains de moins de 16 ans et exceptionnellement après 30 ans. Sourd et intense, il correspond à la phase de remplissage rapide initiale du ventricule gauche.

**Figure 41 : Bruits du coeur normaux et pathologiques**



### III.3.3.3. Variations des bruits du coeur

#### a. Modifications d'intensité des bruits du coeur

- *Assourdissement des 2 bruits* : quand un « écran » gêne la transmission des vibrations acoustiques jusqu'à la paroi thoracique : interposition d'air (emphysème), de graisse (obésité) ou de liquide (épanchement péricardique).

- *Accentuation des 2 bruits* : s'observe dans un contexte d'hyperdébit tels la fièvre, l'hyperthyroïdie ou l'éréthisme cardiovasculaire du sujet jeune.

- *Eclat de B1* : s'observe en cas de rétrécissement mitral ou de manière variable dans le temps au cours du bloc auriculo-ventriculaire (dissociation entre les oreillettes et les ventricules) lorsqu'une systole auriculaire coïncide fortuitement avec une systole ventriculaire renforçant B1.

- *Eclat de B2* : en cas d'hypertension artérielle systémique au foyer aortique et en cas d'hypertension artérielle pulmonaire au foyer pulmonaire.

- *Assourdissement de B1* : s'observe dans le rétrécissement mitral

- *Assourdissement de B2* : s'observe dans le rétrécissement aortique serré (voire abolition du B2 quand le rétrécissement est très serré) et le rétrécissement pulmonaire.

## b. Dédoubllement des bruits

Le dédoublement de B1 et B2 est audible lorsqu'il existe un laps de temps de 0,04 secondes entre les composantes droite et gauche des 2 bruits. Il existe un dédoublement *physiologique* du B2 à l'inspiration chez le sujet sain : l'inspiration a des effets opposés sur les cœurs droit et gauche. Elle augmente le retour veineux et le remplissage des cavités droites, allongeant le temps d'éjection du ventricule droit et retardant la fermeture des valves pulmonaires conduisant au retard du B2 pulmonaire ; elle diminue le retour veineux et le remplissage des cavités gauches ce qui diminue le temps d'éjection du ventricule gauche et avance le B2 aortique. Ce dédoublement disparaît à l'expiration.

En dehors du dédoublement physiologique, le dédoublement s'observe dans toutes les circonstances où il y a un asynchronisme entre les cavités droites et gauches : bloc de branche, surcharge volumétrique...). Le dédoublement large et fixe (non modifié par l'inspiration) de B2 est pathognomonique de la communication inter-auriculaire.

## c. Bruits pathologiques surajoutés

On distingue les *bruits systoliques* et les *bruits diastoliques*.

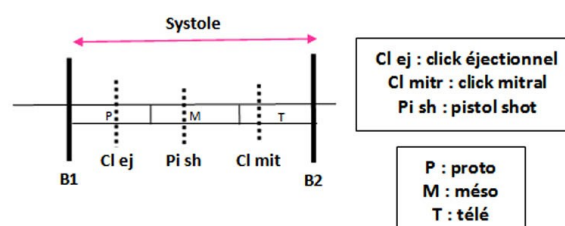
o Bruits systoliques :

- **Le click éjectionnel** : claquement proto-systolique, de timbre sec, soit d'origine valvulaire (dans le rétrécissement aortique ou pulmonaire) soit d'origine pariétale dû à une distension soudaine des parois artérielles ou pulmonaire sous l'effet de l'impact sur ces parois du jet systolique venant du ventricule.

- **Le pistol shot** : bruit méso-systolique éclatant secondaire à la mise en tension soudaine de la paroi aortique sous l'effet de l'impact du jet systolique dans les insuffisances aortiques volumineuses.

- **Le click mitral** : claquement méso-télé-systolique bien audible au foyer mitral s'observant au cours du prolapsus valvulaire mitral où il peut être associé à un souffle d'insuffisance mitrale. Il est plus précoce en orthostatisme et retardé en position accroupie.

Figure 42 : Bruits systoliques



o Bruits diastoliques :

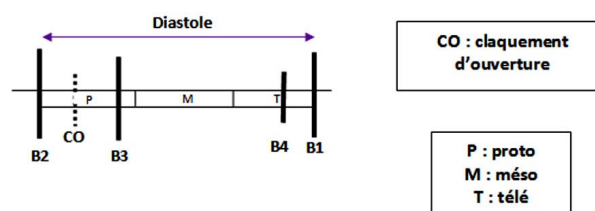
- **Le claquement d'ouverture mitral** : habituellement silencieuse, l'ouverture de la valve mitrale devient audible en proto-diastole en raison d'un changement de la texture de l'appareil valvulaire (calcifications) qui bombe en dôme dans la cavité ventriculaire gauche qui exerce un appel de sang.

- **Le B3** : comme vu dans le paragraphe précédent, il peut-être physiologique et ne se distingue de B3 pathologique qu'en fonction du contexte dans lequel il survient. Lorsqu'il est pathologique, il est lié à une augmentation de la pression auriculaire gauche ou à une dysfonction ventriculaire gauche. Il est recherché au foyer mitral, de préférence en décubitus latéral gauche.

- **Le quatrième bruit ou B4** : il est sourd et télé-diastolique. Il correspond à la phase de remplissage active du ventricule gauche résultant de la contraction auriculaire gauche. Il est toujours pathologique et traduit une perte de la compliance ventriculaire gauche.

- **Le galop** : il est dû à l'association aux deux bruits du cœur d'un B3 ou B4 conduisant à l'auscultation à un rythme à trois temps évoquant le bruit d'un cheval au galop. Il constitue un des signes d'insuffisance cardiaque.

Figure 43 : Bruits diastoliques



### III.3.3.4. Les souffles

Ce sont des sons perçus à l'auscultation de la région précordiale, dus à des vibrations acoustiques dont le mécanisme physiopathologique s'explique par les lois de l'écoulement des fluides dans des conduits tubulaires.

On distingue des souffles anorganiques liés à des modifications de l'écoulement du sang sans qu'il y ait de lésions anatomiques sous jacentes (anémie, hyperthyroïdie, fièvre) et des souffles organiques liés à des lésions anatomiques touchant les appareils valvulaires.

Le diagnostic étiologique d'un souffle cardiaque repose sur une analyse sémiologique aussi complète que possible. Il faut donc étudier systématiquement :

- Sa **chronologie** dans la systole ou la diastole :

o Proto-(systolique ou diastolique) : en début de (systole ou diastole)

- o Méso-(systolique ou diastolique) : en milieu de (systole ou diastole)
- o Télé-(systolique ou diastolique) : en fin de (systole ou diastole)
- o Holo-(systolique ou diastolique) : pendant toute la (systole ou diastole)

- Son **foyer** d'intensité maximale (aortique, apexien, tricuspide...)

- Son **intensité** à ce foyer cotée entre 1 et 6 :

- o 1: **très faible**, à la limite de l'audibilité
- o 2: **discret** mais entendu dès que stéthoscope est appliqué sur la poitrine
- o 3: **modérément fort**
- o 4: fort associé à un **frémissement** palpatoire dit thrill
- o 5: très fort ; il peut être entendu lorsque le stéthoscope n'est pas appliqué complètement sur le thorax
- o 6: audible alors que le stéthoscope est appliqué à 1 ou 2 cm du thorax (historique...)

- Ses **irradiations** à partir de son foyer maximal

- Son **timbre** : doux, en jet de vapeur, râpeux, piaulant...

- Sa **forme** :

- o Rectangulaire : d'intensité croissante
- o Crescendo : évolue en se renforçant
- o Decrescendo : évolue en s'atténuant
- o Losangique : à maximum mésosystolique

Tableau 7: Caractéristiques d'un souffle

Souffle	
<b>Chronologie</b>	Proto/méso/télé/holo-systolique ou diastolique
<b>Foyer maximal</b>	Aortique, mitral, tricuspide, pulmonaire
<b>Intensité</b>	De 1 à 6/6
<b>Irradiation</b>	Vers l'apex, les carotides, le foyer tricuspide
<b>Timbre</b>	Doux, en jet de vapeur, râpeux, piaulant
<b>Forme</b>	Rectangulaire, crescendo, decrescendo, losangique

#### a. Les souffles anorganiques aussi appelés systoliques éjectionnels de débit

Ils varient avec la respiration, la position du sujet et la fréquence cardiaque. Ils sont de faible intensité, sans irradiation, d'une durée limitée en systole ou diastole. Ils naissent au niveau d'un **orifice anatomiquement normal** et sont liés soit à une *augmentation du débit sanguin* (effort physique, grossesse, fistule artérioveineuse) ou à une *modification de la viscosité sanguine* (anémie). Ils peuvent aussi exister en cas de dilatation de la racine aortique (athérosclérose, hypertension artérielle). On les retrouve fréquemment chez le sujet jeune, mince et d'autant plus dans un contexte émotionnel, après un effort ou un exercice d'hyperventilation.

## **b. Les souffles organiques : systoliques, diastoliques ou continus**

Ils sont perçus à un foyer orificiel, ne sont pas modifiés par la respiration et sont parfois accompagnés d'un frémissement. Ils sont dus à des anomalies anatomiques des orifices valvulaires (rétrécissement ou incontinence) ou à la persistance anormale de caractères anatomiques embryonnaires (communication inter-ventriculaire (CIV), communication inter-auriculaire (CIA), persistance du canal artériel).

*Les souffles systoliques d'éjection* sont dus à un obstacle à l'écoulement du sang comme dans le rétrécissement aortique ou le rétrécissement pulmonaire. Même si l'intensité du souffle varie avec la sévérité de la valvulopathie, la relation n'est pas suffisante pour quantifier une valvulopathie sur l'intensité du souffle. Ce souffle peut aussi être entendu en cas de cardiomyopathie hypertrophique, lorsque l'épaisseur du septum interventriculaire gêne l'éjection du sang du ventricule gauche dans l'aorte en systole.

*Les souffles systoliques de régurgitation* sont dus à un reflux sanguin anormal rétrograde d'une zone de haute pression vers une zone de basse pression à travers un orifice valvulaire incontinent. Ce flux rétrograde résulte d'une incontinence de l'appareil valvulaire (par défaut de coaptation ou par perforation valvulaire) et/ou d'une dilatation de l'orifice valvulaire. Ils sont entendus en cas d'insuffisance mitrale (régurgitation en systole du sang du ventricule gauche vers l'oreillette gauche) ou d'insuffisance tricuspide (régurgitation en systole du sang du ventricule droit vers l'oreillette droite). La caractéristique du souffle d'insuffisance tricuspide est que lors d'une inspiration profonde son intensité augmente du fait d'une augmentation du débit dans les cavités droites par augmentation du retour veineux (signe de Carvalho).

### *Les souffles diastoliques*

Ils sont toujours organiques et peuvent toucher :

- les valves auriculo-ventriculaires : c'est le cas du rétrécissement mitral et tricuspide. Du fait de leur tonalité basse et de leur timbre grave, on parle de **roulement**.

- les valves ventriculo-artérielles : c'est le cas de l'insuffisance aortique et pulmonaire. Ils débutent dès la fermeture de la valve correspondante et leur intensité va decrescendo en diastole. Ils sont de timbre doux, de faible intensité donc difficiles à entendre. Le souffle d'insuffisance aortique peut être mieux perçu chez un sujet assis penché en avant.

On peut également les entendre en cas de persistance du canal artériel, de communication inter-ventriculaire ou de communication inter-auriculaire.

## Les souffles continus

Ils sont systolo-diastoliques liés à une communication anormale entre deux cavités normalement non communicantes de pressions différentes :

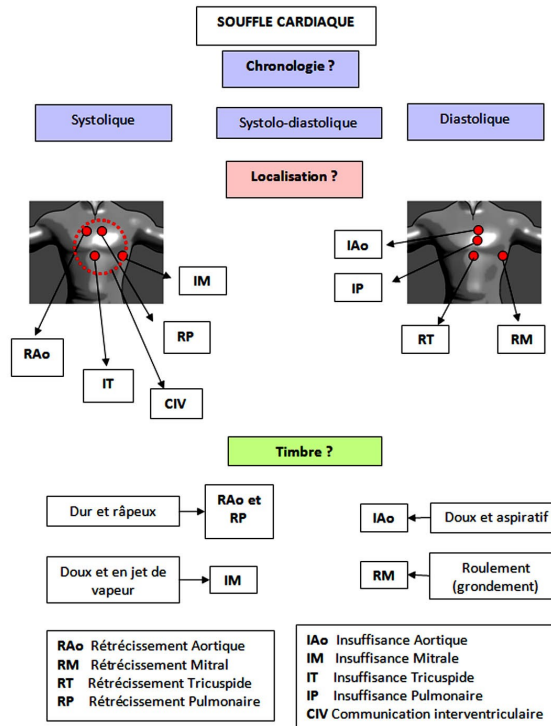
- en cas de persistance du canal artériel (souffle sous-clavier gauche)
- en cas de fistule aorto-pulmonaire (souffle à la base)
- en cas de fistule aorto-ventriculaire droite (souffle parasternal gauche).

Voici un schéma récapitulatif qui vous sera surtout utile pour les cours de pathologie cardiaque sur les différents souffles, leurs caractéristiques et leur origine :

**Tableau 8: Caractéristiques des souffles des principales valvulopathies, CIV et CIA**

Valvulopathies, CIV et CIA	Chronologie	Forme	Timbre	Foyer maximal	Irradiation	Particularités
Rétrécissement aortique	Mésosystolique	Losangique	Dur et râpeux	Foyer aortique	Carotidienn e	B2 normal, diminué ou aboli
Rétrécissement mitral	Roulement diastolique	Decrescendo avec renforcement télédiastolique	Grave, grondant	Foyer mitral	Axillaire	Eclat de B1 au foyer mitral
Insuffisance aortique	Protodiastolique	Triangulaire	Doux, humé, aspiratif	Foyer aortique	Bord gauche du sternum	Mieux perçu chez un sujet penché en avant
Insuffisance mitrale	Holosystolique	Rectangulaire	En jet de vapeur, piaulant	Foyer mitral	Axillaire	Intensité non corrélée à l'importance de la fuite ; Mieux perçu en décubitus latéral gauche
CIV	Holosystolique	Rectangulaire	Rude, frémissant	Foyers mitral et tricuspide	En rayon de roue	Irradiation large
CIA	Systolique	Losangique	Doux, intensité modérée	Foyer pulmonaire	Bord gauche du sternum et inter scapulaire gauche	Dédoublément du B2 au foyer pulmonaire

**Tableau 9 : Arbre décisionnel**



### III.3.3.5. Les bruits péricardiques

Le péricarde est l'enveloppe qui entoure le cœur. Une inflammation du péricarde (souvent dans un contexte viral) donne des douleurs thoraciques et peut se manifester à l'auscultation cardiaque par la présence d'un bruit mésocardiaque appelé *frottement péricardique*. Ce bruit a comme caractéristiques d'être fugace dans le temps, sans irradiation, mésosystolique ou systolodiastolique, d'intensité variable, de timbre râpeux comparé au bruit des pas dans la neige ou au frottement de cuir neuf. Il est rythmé par les bruits du cœur et persiste en apnée.

### III.3.3.6. Les valves prothétiques

Parmi les valves cardiaques implantées, on distingue les bioprothèses issues des tissus cardiaques du veau ou du porc et des valves mécaniques. Les bioprothèses sont inaudibles à l'auscultation sauf en cas de dégénérescence avec survenue de rétrécissements ou de fuites. Les valves mécaniques sont audibles à l'oreille sans le stéthoscope. La disparition d'un click d'ouverture ou l'apparition d'un souffle doit faire rechercher un dysfonctionnement de ces valves.

### III.3.3.7. Le stimulateur cardiaque

En présence d'un stimulateur cardiaque, il ne devrait pas y avoir de modification de l'auscultation cardiaque. La présence d'un bruit imputable au stimulateur cardiaque doit faire rechercher un dysfonctionnement du stimulateur cardiaque soit par



perforation par l'électrode, soit par malposition des sondes pouvant être associées à une contraction anormale du diaphragme lors de chaque stimulation (le patient donne l'impression d'avoir le hoquet en permanence).

A l'issue de l'examen de l'appareil cardiovasculaire et lorsque celui-ci a mis en évidence une maladie cardiovasculaire, il est nécessaire de rechercher des signes d'insuffisance cardiaque témoignant d'une décompensation de la cardiopathie sous jacente.

## IV AUSCULTATION PULMONAIRE

---

### IV.1 CONDITIONS

Elle doit répondre à deux règles :

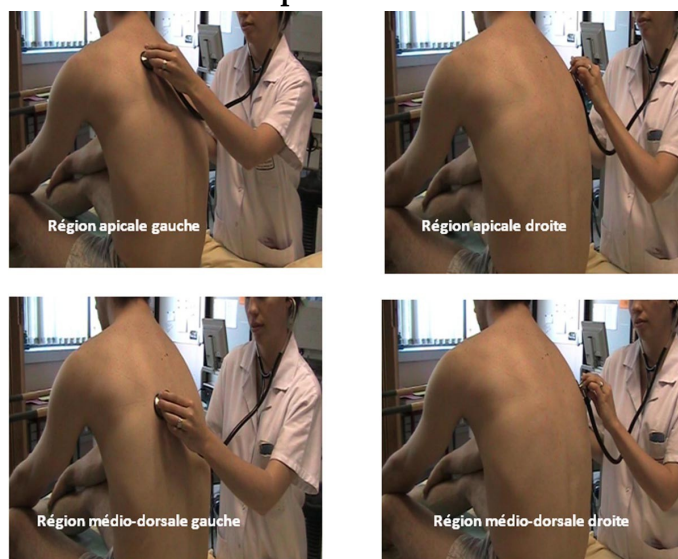
- Elle doit être **bilatérale et comparative** au niveau des deux hémithorax (faces antérieure et postérieure) de haut en bas y compris dans les creux sus-claviculaires et les aisselles
- Le patient doit respirer profondément par la bouche.

### IV.2 ZONES DE PROJECTION

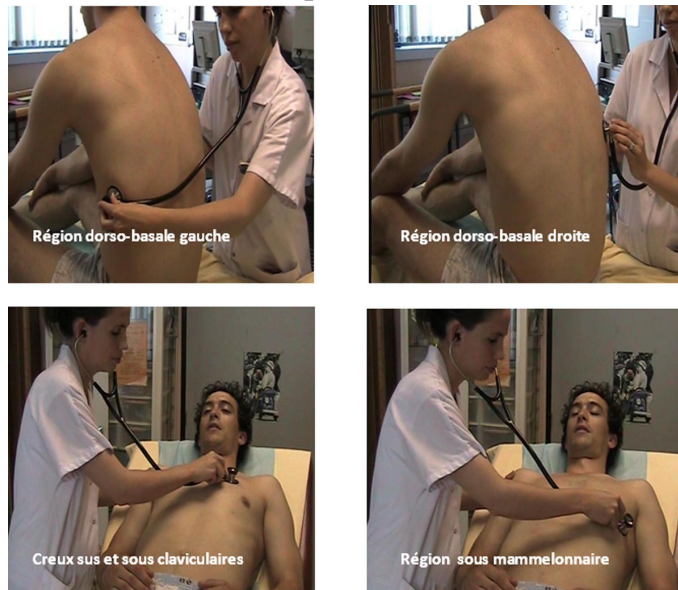
Les **zones de projection stéthacoustiques** des différents lobes sont :

- Les zones dorso-basales pour les lobes inférieurs
- Les zones sous mammelonnaires pour le lobe moyen et la lingula
- Les creux sus et sous claviculaires pour les lobes supérieurs.

Figure 44 : Auscultation pulmonaire : les différentes étapes



**Figure 44 bis : Auscultation pulmonaire : les différentes étapes**



### IV.3 AUSCULTATION NORMALE

Chez le sujet sain, l'auscultation pulmonaire permet d'entendre les bruits respiratoires normaux appelés *murmure vésiculaire*. Il résulte du mouvement de l'air dans l'arbre trachéobronchique et les alvéoles. Il est doux, humé en inspiration ; il est plus intense mais plus court en expiration. Il peut exister des *variations d'intensité* du murmure vésiculaire en fonction de l'épaisseur de la paroi thoracique (ex : murmure vésiculaire diminué chez le sujet obèse).

### IV.4 AUSCULTATION ANORMALE

A l'état pathologique, plusieurs anomalies peuvent être retrouvées à l'auscultation :

- Une **inversion du rythme respiratoire** avec allongement du temps expiratoire (emphysème et asthme)
- Des **modifications du murmure vésiculaire** :
  - **Diminution** du murmure vésiculaire : retrouvée de manière bilatérale dans l'emphysème pulmonaire traduisant une hypoventilation alvéolaire
  - **Abolition** du murmure vésiculaire : par interposition d'air (pneumothorax), de liquide (épanchement pleural), par condensation pulmonaire (comme dans les pneumopathies où le murmure vésiculaire est souvent masqué par des bruits surajoutés)
- Des **bruits surajoutés**
  - Les **râles** : bruits surajoutés intermittents en rapport avec la mobilisation de sécrétions bronchiques anormalement présentes dans l'arbre trachéo-bronchique. On distingue les râles bronchiques et les râles parenchymateux.

- **Les râles bronchiques** sont dûs à la vibration de l'air dans des bronches enflammées ou rétrécies et dont le timbre dépend du calibre des bronches d'où ils naissent (ronflants dits « *ronchi* » de timbre grave dans les gros troncs bronchiques, *sibilants* de timbre aigu dans les bronches de plus petit calibre) Ce sont des râles secs entendus aux deux temps respiratoires mais plus nets à l'expiration.

- **Les râles parenchymateux** . Ils ont de deux types les râles *crépitants* et les *râles sous-crépitan*ts.

- *Les râles crépitants* ressemblent au bruit des pas dans la neige ou au froissement d'une mèche de cheveux près de l'oreille. Ils sont fins, secs, audibles à la fin de l'inspiration. Ils traduisent la présence d'un exsudat ou transsudat dans les alvéoles. Ils peuvent être localisés en foyer (pneumopathie) ou généralisés aux deux poumons comme lors de l'inondation alvéolaire par un transsudat présente dans l'insuffisance cardiaque gauche.

- *Les râles sous-crépitan*ts sont plus humides, aux deux temps, modifiés par la toux et traduisent la présence de sécrétions fluides dans les bronches et les alvéoles comme dans les suppurations pulmonaires.

- **Les frottements pleuraux** : liés au frottement des deux feuillets de la plèvre lorsqu'ils sont inflammatoires audibles sous la forme d'un bruit superficiel (allant du crissement du cuir neuf au frottement de la soie) aux deux temps respiratoires et non modifié par la toux et disparaissant en apnée.

- **Les souffles** dont les principaux sont le souffle tubaire et le souffle pleurétique. Ils correspondent à la transmission anormale du souffle glottique dans les zones du thorax où il est généralement absent. Le souffle tubaire est audible aux deux temps respiratoires, intense, de tonalité élevée, rude, lié à un syndrome de condensation pulmonaire comme dans les pneumopathies. Le souffle pleurétique est expiratoire, doux, de tonalité élevée, lié à un épanchement pleural.

## **V SÉMIOLOGIE DE L'INSUFFISANCE VENTRICULAIRE GAUCHE**

---

### **V.1 SIGNES FONCTIONNELS**

Les signes fonctionnels sont des signes respiratoires tels :

- une dyspnée d'effort, de repos ou de décubitus (orthopnée)
- une toux, un grésillement laryngé
- expectoration mousseuse ou hémoptoïque

### **V.2 SIGNES PHYSIQUES**

L'examen clinique retrouve :

- une tachycardie
- une hypotension artérielle avec pression artérielle pincée
- crépitants : à l'auscultation pulmonaire, râles fins prédominants aux bases présents à l'inspiration surtout
- épanchement pleural se manifestant par une diminution du murmure vésiculaire à l'auscultation et une matité à la percussion

## **VI SÉMIOLOGIE DE L'INSUFFISANCE VENTRICULAIRE DROITE**

---

### **VI.1 SIGNES FONCTIONNELS**

Les signes fonctionnels sont :

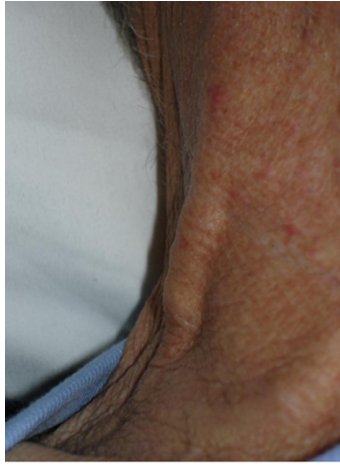- une hépatalgie d'effort : douleur spontanée de l'hypochondre droit aux efforts ou provoquée par la palpation de l'hypochondre droit
- une prise de poids
- des œdèmes des membres inférieurs.

### **VI.2 SIGNES PHYSIQUES**

L'examen clinique retrouve :

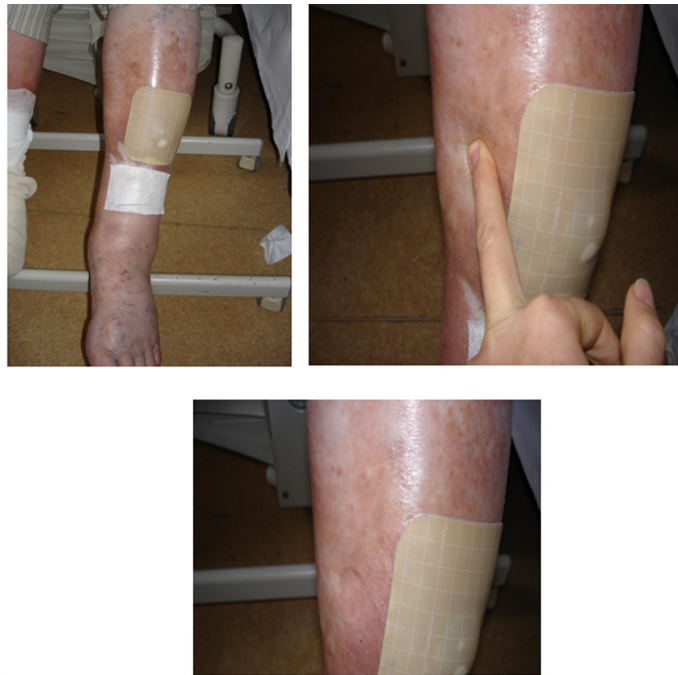- le signe de Harzer : perception anormale des battements cardiaques au niveau de la région sous xiphoïdienne liée à une hypertrophie-dilatation ventriculaire droite
- une tachycardie
- un bruit de galop au foyer tricuspide
- des signes de stase :
  - distension des veines jugulaires externes

**Figure 46 : Turgescence jugulaire**



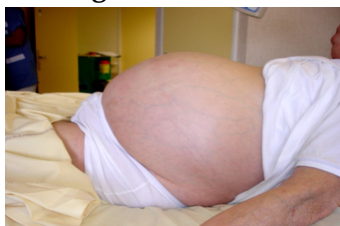
- reflux hépato-jugulaire
- hépatomégalie
- expansion systolique du foie : reflux de sang lors de la systole du ventricule droit dans l'oreillette droite, la veine cave inférieure, les veines sus-hépatiques et le foie
- œdèmes des membres inférieurs blancs mous, déclives et prenant le godet.

**Figure 47: Oedèmes des membres inférieurs, prise du godet**

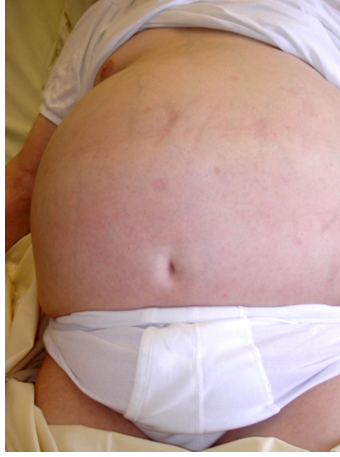

- ascite (épanchement liquidien dans la cavité péritonéale )

**Figure 48: Ascite**



**Figure 49 : Ascite**



- oligurie (liée à la stase veineuse rénale et à la diminution du débit cardiaque).

## CONCLUSION

**L'examen clinique est une étape primordiale de la prise en charge du patient. Il s'apprend en grande partie au cours du stage hospitalier mais les bases théoriques sont fondamentales. Un examen clinique précis et systématisé vous aidera dans la bonne prise en charge du patient et ce d'autant que l'interrogatoire aura été peu contributif.**

## VII ANNEXES

---

### **BIBLIOGRAPHIE**

- Barbara Bates. 5<sup>ème</sup> édition. Editions Arnette. : Guide de l'examen clinique
- Collège des Enseignants de Cardiologie : Référentiel national
- Owen Epstein. Editions Elsevier. : Guide pratique de l'examen clinique