

Item 117 : Lupus érythémateux disséminé. Syndrome des antiphospholipides (Évaluations)

Date de création du document 2008-2009

CAS CLINIQUE : CAS CLINIQUE N°12

Scénario :

Mademoiselle L., âgée de vingt-deux ans, se présente aux urgences à 18 h pour une toux sèche et un point de côté droit survenus le matin même.

Elle a consulté dans le service de rhumatologie huit jours plus tôt pour une monoarthrite du poignet droit et une hospitalisation de jour à visée étiologique a eu lieu il y a trois jours.

Vous en retrouvez les principaux résultats sur l'ordinateur de l'hôpital.

Dans ses antécédents, vous notez :

- un psoriasis du cuir chevelu ;
- une paralysie faciale il y a un an ;
- une fausse couche il y a deux ans, compliquée d'une phlébite au décours ; elle est malgré tout sous œstroprogestatif depuis ;
- une polyarthrite inexpliquée ayant récidivé deux fois au cours des deux derniers étés.

À l'examen, elle pèse 44 kg pour 1,53 m. Elle n'est pas fébrile et se trouve en bon état général.

L'auscultation cardiaque et pulmonaire est normale. L'examen rhumatologique est normal, en dehors d'une limitation en fin de mouvement et d'un discret gonflement du poignet droit.

Le reste de l'examen clinique est normal.

Biologie :- VS : 42 mm ;

CRP : 12 mg/l ;

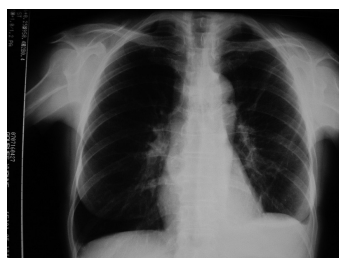
GB : 3 400/mm³ (neutrophiles : 60 %, lymphocytes : 30 %, éosinophiles : 4 %) ;

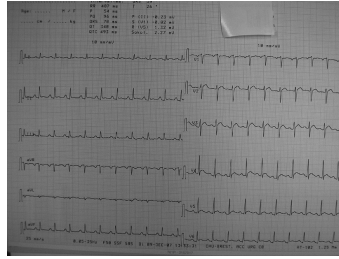Hb : 12 g/100 ml ; plaquettes : 156 000/mm³ ;

TP : 98 % ; TCA : 40/30 ; créatinine : 78 µmol/l.

- Facteurs rhumatoïdes par Latex : 1/20 ; facteurs antinucléaires en IFI : 1/500 ; les anticorps anti-cytoplasme des polynucléaires neutrophiles sont négatifs en immunofluorescence et en ELISA (anti-protéinase 3 et anti-myéloperoxydase).

La radiographie pulmonaire et l'électrocardiogramme sont joints (clichés ci-dessous).





QUESTION 1/6 :

Quelles étiologies évoquez-vous pour la dyspnée ? Laquelle est la plus vraisemblable ?

Réponse attendue :

Dans un contexte de maladie de système :

- pleurésie, pneumopathie interstitielle ;
- péricardite ;
- embolie.

Une pleuropéricardite est le diagnostic le plus probable car :

- pleurésie radiologique ;
- sous-décalage de PQ et tachycardie à l'ECG.

QUESTION 2/6 :

Quel diagnostic est le plus vraisemblable pour expliquer l'arthrite ?

Réponse attendue :

Lupus érythémateux disséminé avec possible syndrome des antiphospholipides (SAPL).

QUESTION 3/6 :

Quelles données de l'interrogatoire et de l'examen clinique sont en faveur ?

Réponse attendue :

- SAPL : fausse couche, phlébite.
- Polyarthrite.
- Trouble neurologique sous pilule.
- Terrain : jeune femme.

QUESTION 4/6 :

Quelles données des examens complémentaires sont en faveur ?

Réponse attendue :

SAPL : TCA, thrombopénie.

Lupus : leucopénie, discordance VS-CRP.

QUESTION 5/6 :

Quels examens complémentaires vous semblent indispensables ce soir ? Et les jours suivants ?

Réponse attendue :

- Ce soir :
- gaz du sang ;
- ponction pleurale si épanchement accessible (repérage échographique car il est peu abondant) ;
- D-dimères ;
- échographie cardiaque.
- Selon les premiers résultats :
- Doppler et scintigraphie pulmonaire afin d'éliminer une embolie pulmonaire ;
- recherche d'un anticoagulant circulant, fausse sérologie syphilitique, anticorps antiphospholipides, spécificité des facteurs antinucléaires.

QUESTION 6/6 :

Quel traitement proposez-vous pour ce soir ?

Réponse attendue :

- Hospitalisation pour surveillance aux soins intensifs.
- Aspirine, voire corticothérapie.
- Repos.