

# **Item 82 (item 240) : Glaucome chronique**

**Collège des Ophtalmologistes Universitaires de France (COUF)**

2013

## Table des matières

1. Définition et épidémiologie.....	3
2. Physiopathologie.....	4
3. Formes cliniques.....	4
4. Diagnostic et surveillance clinique.....	5
5. Principes thérapeutiques .....	8

## Objectifs ENC

- Diagnostiquer un glaucome chronique.
- Argumenter l'attitude thérapeutique et planifier le suivi du patient.

## Objectifs spécifiques

- Connaître la définition, la physiopathologie et l'épidémiologie du glaucome chronique.
- Enumérer les principales causes de glaucome chronique.
- Connaître les éléments de surveillance du glaucome et leur rythme.
- Décrire les principaux traitements médicaux et chirurgicaux du glaucome et leurs risques respectifs.
- Pouvoir expliquer au patient le pronostic du glaucome chronique.

### 1. Définition et épidémiologie

Le **glaucome chronique** à angle ouvert, encore appelé glaucome primitif à angle ouvert, est une maladie fréquente, touchant principalement la population de **plus de 40 ans**. Huit cent mille patients sont suivis en France pour un glaucome, et compte tenu des cas non dépistés on estime que le nombre de glaucomateux avoisine 1 million de personnes. Il constitue la **seconde cause de cécité dans les pays développés (après la dégénérescence maculaire liée à l'âge)**.

Le glaucome chronique est caractérisé par une destruction progressive du nerf optique sous l'influence de **plusieurs facteurs de risque** dont le plus fréquent est l'**hypertonie oculaire**.

Les **trois signes principaux** de la maladie sont :

- l'**élévation pathologique de la pression intraoculaire (PIO)** ,
- l'**élargissement de l'excavation de la papille** (dépression caractéristique de l'extrémité du nerf optique) par destruction des fibres nerveuses qui le composent,
- les **altérations du champ visuel**, dont la sévérité est parallèle à l'atteinte du nerf optique.

Cette définition n'est que partiellement exacte, l'hypertonie oculaire pouvant être passagère ou absente du tableau clinique, tout comme l'est parfois l'atteinte périmétrique à un stade de début de la maladie.

Même s'il existe de nombreux facteurs de risque de la maladie glaucomeuse, le principal facteur de risque est l'**hypertonie oculaire** qui est retrouvée dans la plupart des glaucomes. L'hypertonie oculaire est définie par une PIO supérieure à 21 mm Hg, la moyenne étant de 16 mm Hg dans la population normale ; dans l'hypertonie oculaire isolée la papille et le champ visuel sont normaux.

Il n'existe pas de chiffre de PIO aboutissant systématiquement à un glaucome chronique : il y a environ 10 fois plus de sujets atteints d'hypertonie oculaire non compliquée que de glaucome.

Même si la majorité des glaucomes s'accompagnent d'une hypertonie, l'**hypertonie oculaire n'est donc pas synonyme de glaucome**. En effet,

1. toutes les hypertonies oculaires n'entraînent pas un glaucome.
2. il existe des formes cliniques de glaucome primitif à angle ouvert où la PIO se situe dans les limites de la normale (on parle de «glaucome à pression normale»).

Le glaucome chronique à angle ouvert ne doit pas être confondu avec le glaucome aigu par fermeture de l'angle, beaucoup plus rare, et dont la physiopathologie, la présentation clinique, la thérapeutique ou le pronostic sont différents. De même, les glaucomes « secondaires » sont très différents, essentiellement dans leurs étiologies (traumatique, inflammatoire, néovasculaire ou congénitale) et dans leur prise en charge thérapeutique.

## 2. Physiopathologie

Le **glaucome chronique à angle ouvert** est une **neuropathie optique** progressive, chronique et asymptomatique avec altération caractéristique du champ visuel et atrophie du nerf optique d'aspect particulier. Il est le plus souvent mais non systématiquement associé à une hypertension oculaire.

**Pourquoi et comment se font les lésions des fibres optiques au niveau de la papille ?** Autrement dit, pourquoi et comment se développent l'excavation glaucomateuse et les déficits du champ visuel ?

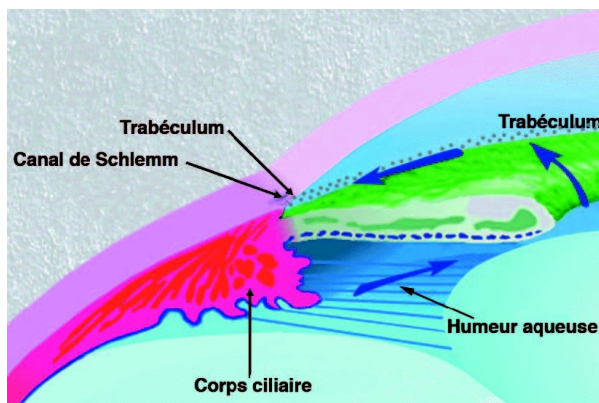
Deux hypothèses principales sont proposées :

- d'une part, la **théorie mécanique** , qui explique l'excavation papillaire par une **compression** de la tête du nerf optique sous l'effet de l'hypertonie oculaire,
- d'autre part, la **théorie ischémique** , qui l'explique par une **insuffisance circulatoire** au niveau des capillaires sanguins de la tête du nerf optique (par hypoperfusion papillaire chronique ou spasmes vasculaires transitoires) ; dans l'hypothèse ischémique existent probablement des phénomènes d'apoptose cellulaire conduisant à la destruction des fibres visuelles.

L'hypertonie oculaire apparaît comme un facteur important dans les deux cas.

Dans le glaucome chronique, l'élévation de la PIO est liée à une **dégénérescence progressive du trabéculum** qui n'assure plus ses fonctions normales d'écoulement de l'humeur aqueuse ; l'hypertonie oculaire procède d'un mécanisme tout à fait différent de celui mis en jeu dans le glaucome par fermeture de l'angle (où l'élévation de la PIO est due à un blocage mécanique de l'évacuation de l'humeur aqueuse par l'iris).

Figure 1 : Circulation intra-oculaire de l'humeur aqueuse



*L'humeur aqueuse, en permanence sécrétée par le corps ciliaire, est parallèlement éliminée dans la circulation générale par le canal de Schlemm après être passée dans la chambre antérieure et avoir traversé le trabéculum. Dans le glaucome chronique à angle ouvert, l'hypertonie oculaire est due à une diminution de l'écoulement de l'humeur aqueuse à travers le trabéculum.*

## 3. Formes cliniques

La **survenue d'un glaucome chronique** est favorisée par l'existence de plusieurs facteurs de risque, mais l'hypertonie oculaire demeure le principal facteur causal de la maladie. D'autres facteurs de risque sont identifiés :

- **antécédents familiaux d'hypertonie oculaire ou de glaucome** : environ 30 % des glaucomes ont un caractère héréditaire ; dans 20% des cas environ, il est possible de mettre en évidence une transmission autosomale dominante, mais cependant avec une pénétrance variable.
- **âge** : l'incidence du glaucome augmente avec l'âge à partir de 40, en particulier après 70 ans.
- **facteurs cardiovasculaires** , notamment *hypotension artérielle* (qu'elle soit iatrogène, nocturne ou orthostatique) et *diabète*.
- **ethnie noire**
- **myopie**

Il existe d'**autres formes cliniques** pouvant être rapprochées du glaucome chronique à angle ouvert, car leur symptomatologie et leur évolution sont relativement similaires ; les plus importantes sont :

- **le glaucome à pression normale** : la PIO est normale durant tout le nyctémère, et l'atteinte est liée à des troubles circulatoires au niveau de la tête du nerf optique ; le diagnostic repose sur les autres signes cliniques : excavation papillaire et altérations du champ visuel.
- **le glaucome du myope fort** : de diagnostic difficile du fait des modifications de la papille et du champ visuel chez le sujet myope.
- **le glaucome juvénile** : survenant avant 40 ans, d'évolution souvent rapide et sévère. Il présente un caractère héréditaire marqué (dont un des gènes responsables a récemment été localisé sur le chromosome 1).
- **le glaucome cortisonique** : il s'agit d'un glaucome secondaire, dû à l'instillation répétée d'un collyre à base de cortisone ou à un traitement à doses importantes de corticoïdes par voie générale ; l'hypertonie oculaire régresse généralement mais inconstamment après arrêt des corticoïdes : la prescription prolongée de corticoïdes locaux et généraux nécessite ainsi une surveillance ophtalmologique régulière avec mesure de la PIO et examen de la papille.

## 4. Diagnostic et surveillance clinique

### 1. Dépistage

Le glaucome est un problème majeur de Santé Publique, nécessitant un **dépistage systématique** dans la population de plus de 40 ans. Ce dépistage s'appuie sur la mesure de la PIO et l'examen de la papille au fond d'oeil. Au moindre doute, l'enregistrement du champ visuel par périmétrie doit être réalisé.

### 2. Circonstances de diagnostic

Les particularités de la maladie glaucomateuse sont sa **survenue insidieuse** et son caractère asymptomatique pendant la majeure partie de son évolution. Le diagnostic d'un glaucome s'effectue souvent lors d'un examen systématique motivé pour une prescription de lunettes de près pour la presbytie. Il est important d'expliquer au patient le caractère lentement évolutif de la maladie et la nécessité de poursuivre la thérapeutique médicale même s'il ne se sent pas – ou peu - gêné par l'atteinte du champ visuel.

A un stade évolué de la maladie, la survenue puis la coalescence des scotomes aboutit à une atteinte périmétrique importante et donc à une **gêne fonctionnelle**, même si l'acuité visuelle peut être préservée jusqu'à un stade très évolué (vision tubulaire par «agonie du champ visuel», donnant «10/10èmes avec une canne blanche»).

Lorsque la PIO est très élevée (> 30 mm Hg), le patient peut ressentir un **brouillard visuel intermittent** ou la perception de **halos colorés** autour des lumières (en relation avec l'oedème cornéen) ainsi que des **douleurs oculaires** ou péri-orbitaires. Ces signes fonctionnels sont cependant peu fréquents et rarement à l'origine du diagnostic de la maladie.

Une complication aiguë comme une occlusion de la veine centrale de la rétine peut révéler le glaucome ([voir chapitre 11 : «Occlusions veineuses rétiniennes»](#)).

### 3. Diagnostic

→ **Examen ophtalmologique**

L'examen retrouve :

- une **acuité visuelle conservée**, pouvant diminuer au stade tardif de la maladie ou en cas de pathologie oculaire associée (exemple : cataracte chez une personne âgée),
- un **oeil calme et blanc, non douloureux**,
- une **chambre antérieure profonde**, une pupille normalement réactive (sauf à un stade très évolué où le réflexe pupillaire est diminué),
- une **PIO** mesurée au tonomètre à aplanation de Goldmann ou au tonomètre à air pulsé (voir chapitre 1

: «Sémiologie oculaire») **généralement élevée** (> 21 mm Hg), mais parfois normale (glaucome à pression normale). Il est souvent nécessaire de réaliser également une pachymétrie cornéenne afin de mesurer l'épaisseur cornéenne. En effet, les cornées minces ou au contraire les cornées épaisses modifient artificiellement les chiffres de PIO à l'examen.

- un **angle irido-cornéen ouvert** en gonioscopie,
- une **papille excavée**, c'est-à-dire creusée en son centre par raréfaction progressive des fibres nerveuses qui forment le nerf optique : cette excavation pathologique s'apprécie en mesurant le «rapport cup-disc» (rapport entre la surface de l'excavation et la surface de la papille) ; il existe normalement une excavation physiologique avec un rapport cup-disc d'environ 0,3 : on observe au cours du glaucome une augmentation progressive de l'excavation papillaire et du rapport cup-disc.

Figure 2 : Papille normale

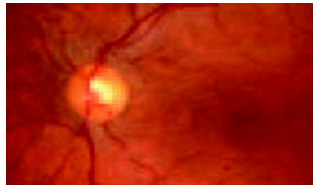
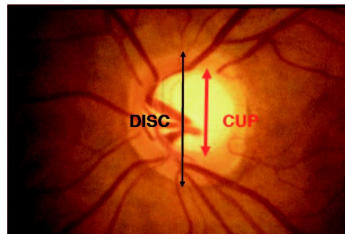


Figure 3 : Excavation papillaire glaucomateuse (augmentation du rapport cup/disc)



Il existe une dépression (cup) excessive par rapport à la taille de la papille (disc).

Figure 4 : Évolution de la papille glaucomateuse



A gauche: aspect normal, - à droite: excavation papillaire glaucomateuse.

Figure 5 : Excavation papillaire et Excavation papillaire évoluée

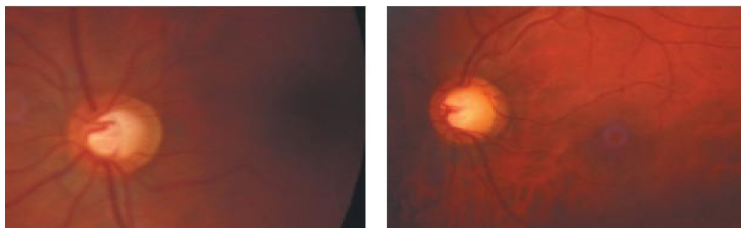
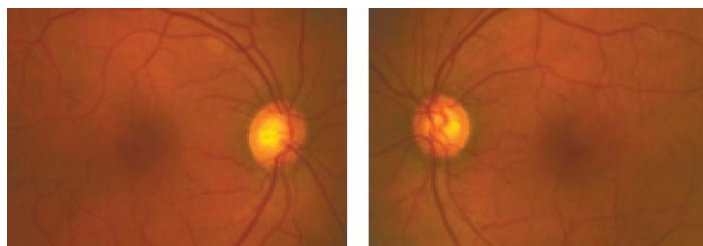


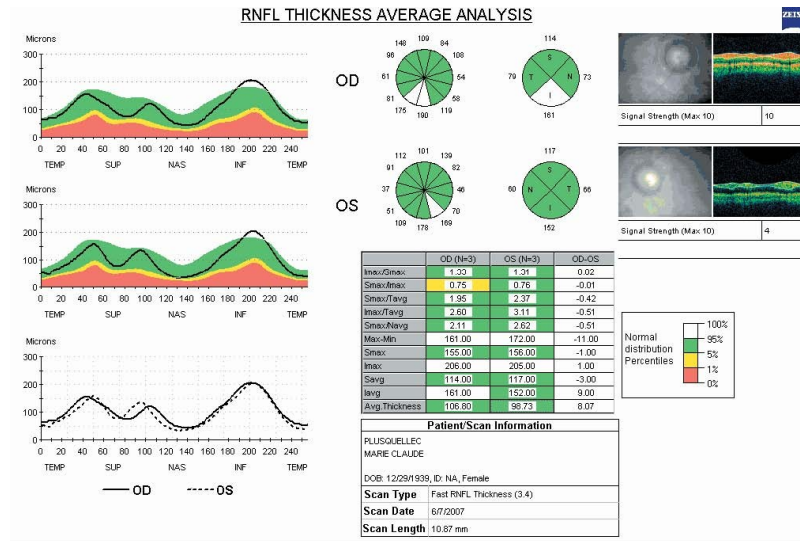
Figure 6 : Glaucome chronique bilatéral : excavation glaucomateuse à peu près symétrique aux deux yeux



→ **Mesure de l'épaisseur des fibres optiques**

Effectuée au niveau de la papille par différentes méthodes comme l'OCT permettent d'objectiver une atteinte glaucomateuse très précocement, avant les altérations du champ visuel.

**Figure 7 : Mesure de l'épaisseur des fibres optiques à la papille par tomographie à cohérence optique (OCT)**



→ **Bilan fonctionnel**

Il est essentiel pour estimer la gravité du glaucome chronique et adapter la stratégie thérapeutique. Il consiste essentiellement en **l'enregistrement du champ visuel par périmétrie** ([voir chapitre 1 : «Sémiologie oculaire»](#)) :

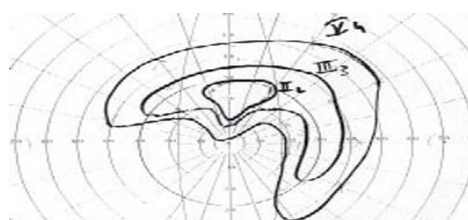
- soit **périmétrie cinétique** au périmètre de Goldmann,
- soit, mieux, par **périmétrie statique automatisée**. La périmétrie statique est beaucoup plus sensible que la périmétrie de Goldmann, qui n'est actuellement réservée qu'aux cas où la vision centrale est faible ou la coopération du patient insuffisante.

**L'altération du champ visuel** est principalement marquée par l'apparition de **scotomes** dont la topographie et la forme sont parfois évocatrices :

- **scotome arciforme de Bjerrum (+++)**, partant de la tache aveugle et contournant le point de fixation central,
- **ressaut nasal**, créé par le décalage dans l'atteinte des fibres optiques au dessus et en dessous de l'horizontale, se traduisant par un ressaut à la limite du champ visuel nasal, au niveau du méridien horizontal.

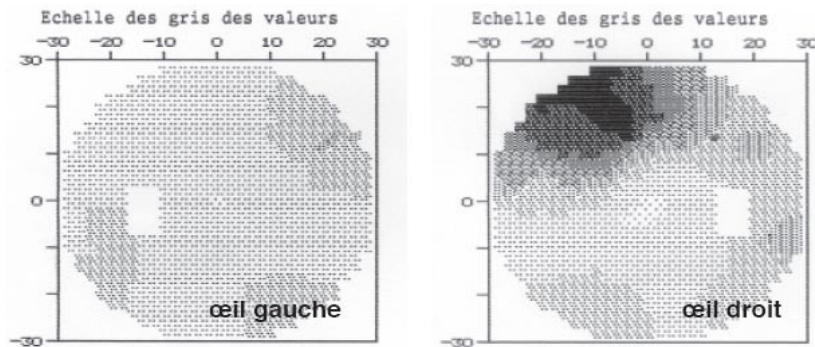
En l'absence de traitement, le glaucome évolue vers une dégradation progressive et irréversible du champ visuel, celui-ci étant réduit à un simple **croissant temporal et à un îlot central de vision**. À partir de ce stade, **l'acuité visuelle centrale diminue** rapidement, la gêne fonctionnelle est majeure et la papille très excavée.

**Figure 8 : Périmétrie cinétique d'un glaucome chronique évolué**



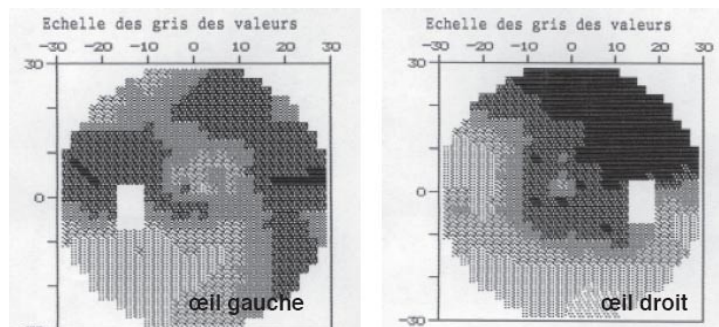
*Importants déficits atteignant le point de fixation, entraînant un début de baisse d'acuité visuelle.*

**Figure 9 : Périmétrie statique automatisée d'un glaucome chronique débutant à l'oeil droit**



*Oeil gauche : examen normal : l'ensemble de l'examen apparaît gris clair, correspondant à une sensibilité rétinienne normale ; le rectangle blanc correspond à la tache aveugle. - oeil droit : déficit débutant (les zones gris foncé correspondent à un scotome relatif - simple diminution de la sensibilité rétinienne -, les zones noires correspondent à un scotome absolu) : scotome de Bjerrun débutant, sous la forme d'un scotome supérieur localisé.*

**Figure 10 : Même patient que la figure 9 : aggravation des déficits périmétriques, prédominant à l'oeil droit**



## 5. Principes thérapeutiques

Le traitement du glaucome chronique à angle ouvert repose principalement sur le **traitement de l'hypertonie oculaire** qui lui est généralement associée. Hormis les cas les plus graves où la chirurgie s'impose dès le diagnostic fait, la thérapeutique est d'abord médicale.

La surveillance doit porter sur l' **évaluation régulière de la PIO, de l'aspect de la tête du nerf optique et du champ visuel**. Généralement, un enregistrement du champ visuel est réalisé tous les 6 à 12 mois et le traitement est éventuellement modifié en cas d'aggravation des altérations du champ visuel et/ou de l'excavation papillaire.

Dans la majorité des cas, le traitement chirurgical tire ses indications de l'échec du traitement médical. Cependant, la chirurgie est réalisée plus rapidement si le glaucome est évolué ou lorsque le patient est jeune.

### 1. Traitement médical

#### → *Traitement médical du glaucome*

Il est généralement prescrit «à vie» et ne doit pas être interrompu inopinément. Le choix se fait essentiellement en fonction des contre-indications et des effets indésirables de chacune des classes thérapeutiques même si les collyres bêta-bloquants et les collyres à base de prostaglandines sont généralement prescrits en première intention.

De nombreux médicaments sont disponibles, sous forme locale ou générale, agissant selon des mécanismes différents :



- **diminution de la sécrétion d'humeur aqueuse :**
  - collyres bêta-bloquants,
  - collyres agonistes alpha2-adrénergiques,
  - inhibiteurs de l'anhydrase carbonique : par voie topique (collyres) ou par voie générale.
- **augmentation de l'élimination d'humeur aqueuse :**
  - adrénaline et composés adrénaliniques,
  - collyres myotiques parasymphomimétiques,
  - collyres à base de prostaglandines.

#### → **Modalités thérapeutiques**

Un collyre à base de prostaglandines peut être prescrit en première intention (ex : Xalatan®, Travatan®, Lumigan®), à raison d'une seule goutte le soir. La tolérance générale des analogues des prostaglandines est excellente, seule la tolérance locale de ces collyres peut poser problème, avec risque de rougeur ou d'irritation oculaire. Au bout de quelques mois de traitement, ils peuvent entraîner une modification de la coloration de l'iris (qui apparaît plus sombre) et accélérer la pousse des cils, effet secondaire dont le patient doit être prévenu.

Un **collyre bêta-bloquant** peut également être prescrit en première intention sauf contre-indication ; le plus connu est le timolol (ex : Timoptol®). Il est prescrit à raison d'une goutte matin et soir (il existe également des formes LP à libération prolongée, prescrites une fois par jour). Du fait comme tous les collyres de son passage systémique, sa prescription doit respecter les contre-indications des bêta-bloquants, les risques d'effets secondaires potentiellement sévères étant les mêmes que ceux des bêta-bloquants par voie générale.

Les **autres collyres hypotonisants** sont prescrits soit en deuxième intention lorsque les bêta-bloquants et/ou les analogues des prostaglandines n'ont pas une efficacité suffisante, soit en *première intention en cas de contre-indication aux bêta-bloquants* ou d'intolérance aux prostaglandines.

On peut être amenés à associer plusieurs collyres hypotonisants, sans dépasser en règle une «trithérapie» :

- agonistes alpha2-adrénergiques comme l'Alphagan® (une goutte matin et soir),
- brinzolamide (Azopt®) ou dorzolamide (Trusopt®), inhibiteurs de l'anhydrase carbonique (une goutte matin et soir).

Certains collyres associent deux principes actifs pour faciliter le traitement et en améliorer l'observance par le patient : c'est le cas par exemple de l'association de timolol et de dorzolamide = Cosopt® (une goutte matin et soir).

Ce n'est que dans certains cas que l'on peut être amené à associer au traitement local de l' **acétazolamide (Diamox®) par voie générale** ; il est cependant rarement prescrit au long cours mais le plus souvent en attente d'un traitement chirurgical ; les glaucomes résistants au traitement local sont en effet considérés comme un indication chirurgicale, d'autant que le Diamox comporte des effets secondaires fréquents et invalidants :

- acidose métabolique,
- hypokaliémie,
- lithiase rénale.

Les contre-indications du Diamox® sont l'insuffisance rénale, l'insuffisance hépatique sévère, et l'allergie aux sulfamides.

#### → **Trabéculoplastie au laser**

Entre médicaments et chirurgie, la **trabéculoplastie au laser** consiste à réaliser une photocoagulation sélective de l'angle irido cornéen, ce qui entraîne une rétraction du tissu trabéculaire et qui permet de faciliter l'écoulement de l'humeur aqueuse.

#### → **Traitement chirurgical**

La chirurgie repose essentiellement sur la **trabéculéctomie** qui consiste en une fistulisation

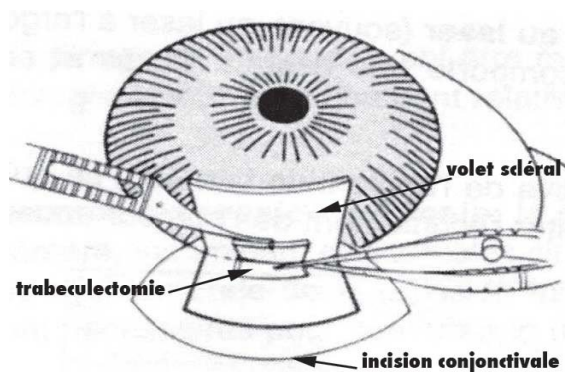
sousconjonctivale de l'humeur aqueuse. Après incision conjonctivale, on pratique un volet scléral lamellaire sous lequel est pratiquée : c'est une résection pleine épaisseur qui met en relation directe l'humeur aqueuse et le volet scléral.

Une variante de cette chirurgie ne comportant que l'exérèse isolée du trabéculum (avec respect de la paroi sclérale sans ouverture du globe oculaire) est actuellement proposée : c'est la **sclérectomie profonde non perforante**.

Les **complications** de la trabéculéctomie sont relativement rares mais doivent être recherchées : cataracte, hypotonie précoce avec décollement choroïdien, infection du globe oculaire par la fistule.

La **principale cause d'échec** de la chirurgie filtrante est liée à la fermeture progressive et prématurée de la voie de drainage réalisée par **fibrose sous-conjonctivale**. Chez les patients à haut risque d'échec chirurgical (patients jeunes, mélanodermes), la cicatrisation peut être combattue efficacement par des antimétabolites appliqués au site opératoire (mitomycine C, 5-fluorouracile) ou par des implants de drainage placés à l'intérieur de la chambre antérieure.

Figure 11 : Trabéculéctomie



A cet emplacement se trouve une vidéo ou un son, disponible sur la version en ligne.

## Points essentiels

- Le glaucome chronique à angle ouvert est une neuropathie optique progressive sous l'influence de plusieurs facteurs de risque dont le plus fréquent est l'hypertonie oculaire.
- La maladie glaucomateuse est caractérisée par :
  - l'élévation pathologique de la PIO (au delà de 21 mm Hg), même si le glaucome peut se développer à pression normale,
  - l'élargissement de l'excavation de la papille (dépression caractéristique de l'extrémité du nerf optique) par destruction des fibres nerveuses,
  - les altérations du champ visuel dont la sévérité est parallèle à l'atteinte du nerf optique.
- Même si le glaucome survient généralement chez des sujets chez qui la PIO est élevée, l'hypertonie oculaire n'est pas synonyme de glaucome : toutes les hypertopies n'entraînent pas de glaucome et il existe des glaucomes à pression normale.
- Le glaucome chronique est une pathologie potentiellement cécitante mais demeurant muette cliniquement pendant une grande partie de son évolution, ce qui nécessite un dépistage systématique.
- Le traitement du glaucome chronique à angle ouvert consiste essentiellement à réduire la PIO par des médicaments (diminuant la sécrétion de l'humeur aqueuse ou facilitant son élimination), le laser (trabéculoplastie) ou la chirurgie (trabéculéctomie ou sclérectomie). La surveillance rigoureuse de la PIO, de l'aspect de la papille optique et de l'évolution du champ visuel est essentielle.

