

**Collège universitaire et hospitalier des Histologistes,  
Embryologistes, Cytologistes et Cytogénéticiens  
(CHEC)**



**Enseignement de l'  
Embryologie**

**POLYCOPIE**

# Sommaire

## **EMBRYOGENESE**

- Chapitre 1 La fécondation dans l'espèce humaine
- Chapitre 2 Première semaine du développement de l'œuf
- Chapitre 3 Deuxième semaine du développement de l'œuf
- Chapitre 4 Troisième semaine du développement de l'œuf
- Chapitre 5 Quatrième semaine du développement
- Chapitre 6 La sphère chorale et le placenta
- Chapitre 7 Les jumeaux

## **ORGANOGENESE**

- Chapitre 8 Evolution des somites, formation du squelette et des muscles
- Chapitre 9 Formation du crâne, de la face, du palais et des fosses nasales
- Chapitre 10 Développement de l'appareil circulatoire
- Chapitre 11 Développement de l'appareil digestif
- Chapitre 12 Développement de l'appareil respiratoire
- Chapitre 13 Développement de l'appareil uro-génital
- Chapitre 14 Développement du tégument et de ses dérivés
- Chapitre 15 Développement du système nerveux central et de ses dérivés
- Chapitre 16 Développement des organes des sens

# Chapitre 1 : La fécondation dans l'espèce humaine

**Collège universitaire et hospitalier des histologistes, embryologistes, cytologistes et cytogénéticiens (CHEC)**

2014

## Table des matières

Préambule.....	3
1. LA GAMÉTOGÉNÈSE est différente selon le sexe.....	3
1.1. Chez l'homme.....	3
1.1.1. La spermatogénèse.....	3
1.1.2. La spermiogénèse .....	4
1.1.2.1. Le noyau.....	4
1.1.2.2. L'acrosome.....	4
1.1.2.3. Les centrioles .....	4
1.1.2.4. Les mitochondries.....	4
1.1.2.5. Le flagelle.....	5
1.1.3. Le gamète mâle (descriptif récapitulatif des différentes parties).....	5
1.2. Chez la femme : L'ovogenèse.....	5
1.2.1. Chronologie.....	5
1.2.1.1. Au cours du développement embryonnaire.....	5
1.2.1.2. Pendant la période foetale.....	6
1.2.1.3. Les premières croissances folliculaires.....	6
1.2.1.4. Chez la petite fille.....	6
1.2.1.5. A partir de la puberté.....	6
1.2.2. Cytologie.....	6
2. PHÉNOMÈNES PRÉCÉDANT LA FÉCONDATION (Transit des spermatozoïdes).....	7
2.1. Chez l'homme.....	7
2.2. Chez la femme.....	8
3. CONDITIONS PREALABLES A LA FÉCONDATION.....	8
4. LA RENCONTRE DES GAMÈTES.....	9
4.1. Les protagonistes.....	9
4.2. La rencontre.....	9
4.3. Conséquences de la pénétration du spermatozoïde .....	10
5. L'AMPHIMIXIE OU CARYOGAMIE .....	10
6. RESULTATS DE LA FÉCONDATION.....	10
7. PATHOLOGIE DE LA FÉCONDATION.....	11
Conclusion.....	12

## Préambule

### Introduction

La fécondation proprement dite est l'ensemble des phénomènes qui résultent de la rencontre du gamète mâle (spermatozoïde) avec le gamète femelle (ovocyte) . Cette rencontre est précédée de transformations cellulaires des cellules de la lignée germinale (Gamétogenèse) et d'un long cheminement des gamètes dans les voies génitales. Ces événements, qui conditionnent la fécondation, sont décrits avant ceux de la fusion cellulaire à l'origine de la formation de l'œuf ou zygote.

**Figure 1 : La fécondation dans l'espèce humaine**



## 1. LA GAMÉTOGÉNÈSE est différente selon le sexe

### 1.1. Chez l'homme

#### 1.1.1. La spermatogénèse

Les cellules souches de la lignée germinale, les **spermatogonies**, apparues la sixième semaine du développement au niveau des ébauches des glandes génitales, restent inactives jusqu'à la puberté . C'est alors que commence, dans la paroi des tubes séminifères du testicule, la spermatogénèse, ensemble de transformations cellulaires qui aboutissent à l'individualisation des **spermatozoïdes**.

Pendant toutes ces étapes les cellules germinales sont entourées par les prolongements des **cellules de Sertoli** . Les cellules souches se situent initialement en périphérie des tubes séminifères. Par un trajet en spirale, elles gagnent la lumière du tube séminifère en même temps qu'interviennent les divisions et les transformations cellulaires. Ce cycle spermatique dure environ 74 jours.

**Figure 2 : La spermatogénèse**

Ceci est une animation, disponible sur la version en ligne.

Au cours de la spermatogénèse, chaque **spermatogonie**, par des divisions cellulaires successives, est à l'origine de 16 cellules matures (spermatozoïdes). Cette multiplication cellulaire s'accompagne d'une réduction chromatique : passage de cellules souches diploïdes à 46 chromosomes (22 paires d'autosomes et 2 chromosomes sexuels X et Y) aux gamètes haploïdes à 23 chromosomes ( 22 autosomes et un chromosome sexuel X ou Y). Ce phénomène est secondaire à la survenue d'une division cellulaire particulière, la **méiose**, faite de deux divisions successives intervenant au stade de **spermatocyte I** (encore diploïde). La première dite " réductionnelle " a pour résultat la formation de deux **spermatocytes II** contenant chacun 23 chromosomes constitués de deux chromatides. La seconde, dite " équationnelle " transforme chaque spermatocyte II en deux **spermatides** à 23 chromosomes constitués d'une seule chromatide.

**Figure 3 : La spermatogénèse**

Ceci est une animation, disponible sur la version en ligne.

## 1.1.2. La spermiogénèse

Dernière étape de la **spermatogénèse**, est un processus de différenciation au cours duquel la cellule germinale acquiert, par des transformations cellulaires successives, ses spécificités. Ces transformations portent sur l'ensemble des constituants cellulaires, durent environ 24 jours et aboutissent à la libération du spermatozoïde à la surface des cellules de Sertoli, dans la lumière du tube séminifère.

La **spermatide**, initialement, est une cellule ronde à noyau central de 6 à 7  $\mu$  de diamètre, à chromatine granulaire irrégulière.

### Figure 4 : La spermiogénèse

Ceci est une animation, disponible sur la version en ligne.

#### 1.1.2.1. Le noyau

Il se condense et sa membrane présente un **épaississement** au niveau de deux pôles diamétralement opposés : l'un au dessous de la région où se développe l'acrosome, l'autre en regard du système centriolaire.

### Figure 5 : La spermiogénèse (métamorphoses des différentes parties de la cellule)

Ceci est une animation, disponible sur la version en ligne.

#### 1.1.2.2. L'acrosome

Il se développe à partir de vésicules dites *pro-acrosomiques* qui se détachent de l'**appareil de Golgi**, fusionnent pour donner une vésicule unique, le *capuchon acrosomique*, qui s'étale au contact du noyau. Le contenu vésiculaire forme un granule dense qui progressivement grossit et remplit toute la cavité du capuchon. C'est alors le stade d'**acrosome** qui persiste sous cette forme dans le spermatozoïde.

### Figure 6 : L'acrosome

Ceci est une animation, disponible sur la version en ligne.

#### 1.1.2.3. Les centrioles

L'un des centrioles, dès le stade spermatide, donne naissance au *complexe axonémal*, ébauche de la structure filamentaire qui constituera l'axe du flagelle du spermatozoïde. Lorsque les centrioles migrent pour se placer près du noyau au pôle opposé à l'acrosome, ce centriole devient le plus périphérique (**centriole distal**). L'autre centriole se place au contact de la membrane nucléaire (**centriole proximal**). Pendant cette migration, sont élaborés les constituants de la *pièce intermédiaire* : **plaque basale, colonnes segmentées, fibres denses**.

### Figure 6 : Les centrioles

Ceci est une animation, disponible sur la version en ligne.

#### 1.1.2.4. Les mitochondries

Le cytoplasme glisse autour de ces différentes structures pour occuper le pôle opposé à l'acrosome de telle sorte que le noyau et l'acrosome deviennent totalement excentrés. La membrane plasmique est appliquée contre l'acrosome mais en arrière de ce dernier elle reste séparée du noyau par un espace étroit occupé par la cape post-acrosomique. Au-delà, le cytoplasme s'élargit et entoure la pièce intermédiaire.

Les mitochondries s'accumulent en périphérie de cette dernière et de la partie initiale du flagelle ; au delà, la membrane se resserre à la naissance du flagelle pour former l'**annulus**.

### Figure 7 : Les mitochondries

Ceci est une animation, disponible sur la version en ligne.

#### 1.1.2.5. Le flagelle

Le **flagelle** se constitue par allongement progressif du complexe axonémal et des **fibres denses** entourés par un mince film cytoplasmique et la **membrane plasmique** .

Au stade terminal, des expansions des **cellules de Sertoli** pénètrent dans la zone périphérique du cytoplasme, progressivement éliminé par un double processus de fragmentation et de phagocytose.

Ces ponts cytoplasmiques retiennent les cellules germinales matures à la surface des cellules de Sertoli; à la fin de la spermiogénèse, la destruction de ces ponts cytoplasmiques permet la libération des spermatozoïdes dans la lumière du tube séminifère.

### Figure 8 : Le flagelle

Ceci est une animation, disponible sur la version en ligne.

#### 1.1.3. Le gamète mâle (descriptif récapitulatif des différentes parties)

Le spermatozoïde peut être divisé distinctement en quatre parties :

- la **tête et le cou**
- la **pièce intermédiaire**
- la **pièce principale**
- la **pièce finale**

Son flagelle (la queue) est constitué du cou et des trois dernières pièces.

### Figure 9 : Le spermatozoïde

Ceci est une animation, disponible sur la version en ligne.

Les éléments structuraux du spermatozoïde sont :

- le **noyau**
- l'**enveloppe nucléaire**
- l'**acrosome**
- le **centriole proximal**
- le **centriole distal**
- les **mitochondries**
- l'**annulus**
- les **fibres denses**
- la **gaine fibreuse**
- l'**enveloppe**

### Figure 9bis : Le spermatozoïde

Ceci est une animation, disponible sur la version en ligne.

## 1.2. Chez la femme : L'ovogenèse

Le passage de la cellule souche de la lignée germinale, l'**ovogonie** , au gamète proprement dit ou **ovocyte** résulte de plusieurs transformations dont la chronologie s'étale sur des années.

### 1.2.1. Chronologie

#### 1.2.1.1. Au cours du développement embryonnaire

Les **ovogonies se différencient** et se multiplient dans l'ébauche des gonades à partir de la 6ème semaine.

### 1.2.1.2. Pendant la période fœtale

Du 5ème au 7ème mois de la vie intra utérine, une partie de ces ovogonies se différencient en **ovocytes de 1er ordre** du fait du déclenchement précoce de la **méiose**. La prophase de la première division méiotique s'arrête au **stade diplotène** de telle sorte qu'à la naissance les ovocytes sont des cellules de 50 à 70 µ de diamètre dont les chromosomes apparaissent sous la forme de tétrades ou bivalents à l'intérieur de la membrane nucléaire, le cytoplasme contient les organelles habituels, la membrane cytoplasmique présente des zones de jonction avec les cellules qui l'entourent. L'ensemble constitué par l'ovocyte de 1er ordre et ces cellules correspond à un **follicule primordial**. A partir de ce stade l'évolution de l'ovocyte dépend de celle du follicule.

Les premières croissances folliculaires interviennent au cours des derniers mois de la vie intrautérine mais la plupart de ces follicules dégénèrent de même que les ovocytes qu'ils contiennent (atrésie folliculaire). C'est au cours de cette croissance que l'ovocyte élabore la zone pellucide (de nature glycoprotéique) qui le circonscrit mais les prolongements cytoplasmiques des cellules folliculaires restent accrochés, à travers la zone pellucide, à la membrane cytoplasmique de l'ovocyte par des dispositifs de jonction.

#### Figure 10 : L'ovogenèse

Ceci est une animation, disponible sur la version en ligne.

### 1.2.1.3. Les premières croissances folliculaires

Elles interviennent au cours des derniers mois de la vie intra-utérine mais la plupart de ces follicules dégénèrent de même que les ovocytes qu'ils contiennent (atrésie folliculaire). C'est au cours de cette croissance que l'ovocyte élabore la zone pellucide (de nature glycoprotéique) qui le circonscrit mais les **prolongements cytoplasmiques** des cellules folliculaires restent accrochés, à travers la zone pellucide, à la membrane cytoplasmique de l'ovocyte par des dispositifs de jonction.

A la naissance, il persiste 200 000 à 400 000 ovocytes (sur plusieurs millions d'ovogonies).

### 1.2.1.4. Chez la petite fille

Chez la petite fille, la maturation des **follicules primordiaux** reprend mais aboutit, là encore, à des **follicules atrétiques**, sans évolution ovocytaire.

### 1.2.1.5. A partir de la puberté

A partir de la puberté, la **maturation folliculaire** devient complète avec achèvement de la première division de la méiose pour l'ovocyte concerné. Cette maturation ne concerne, habituellement, qu'un seul follicule par cycle menstruel.

#### Figure 11 : Les premières croissances folliculaires

Ceci est une animation, disponible sur la version en ligne.

## 1.2.2. Cytologie

Au moment de l'ovulation (14ème jour du cycle menstruel), le follicule mature, vient éclater à la surface de l'ovaire, les cellules du cumulus oophorus se disjoignent libérant l'ovule, ensemble constitué par l'ovocyte, la **zone pellucide** et la **corona radiata** (les cellules folliculaires restent liées à l'ovocyte malgré l'étirement des prolongements cellulaires). C'est à ce stade qu'intervient l'achèvement de la première division de la méiose : la membrane nucléaire disparaît, les bivalents se séparent avec répartition en deux contingents identiques. Par contre la division du cytoplasme est inégale : la quasi totalité entre dans la constitution de l'ovocyte de 2ème ordre qui contient 22 autosomes et 1 chromosome X dédoublés ; le reste constituant avec l'autre moitié du matériel chromosomique le 1er **globule polaire**.

La deuxième division méiotique commence immédiatement après mais s'arrête au stade de métaphase et ne se terminera qu'au moment de la fécondation elle-même, si celle-ci intervient.

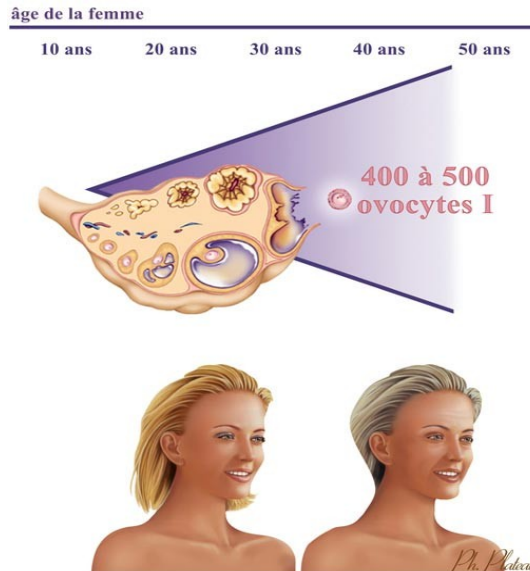


## Figure 12 : Ovulation

Ceci est une animation, disponible sur la version en ligne.

**Au total**, au cours de l'ovogénèse, très peu de cellules germinales atteignent le stade d'ovocyte de 2<sup>o</sup> ordre (12 à 13 / an soit 400 à 500 pour chaque femme pendant la période d'activité génitale) avec un vieillissement cellulaire important lorsque la fécondation intervient tardivement dans la vie génitale. Cet étalement de la gamétogénèse sur plusieurs décennies s'accompagne d'un risque plus élevé d'anomalies génétiques et chromosomiques.

## Figure 13



## 2. PHÉNOMÈNES PRÉCÉDANT LA FÉCONDATION (Transit des spermatozoïdes)

Avant la rencontre des gamètes, indispensable à la survenue de la fécondation, les spermatozoïdes ont un **long trajet** à parcourir depuis la lumière des tubes séminifères. Pendant ce transit des mécanismes essentiels interviennent qui conditionnent la fécondation.

### 2.1. Chez l'homme

Chez l'homme, la production des spermatozoïdes est continue pendant toute la période d'activité génitale (de 11-12 ans au delà de 60 ans).

A partir du **testicule**, les spermatozoïdes transitent dans les voies génitales (**épididyme, canal déférent, canal éjaculateur et urètre**). Au cours de ce trajet, ils se mélangent aux sécrétions des glandes annexes (**vésicules séminales et prostate**) l'ensemble constituant le sperme. Pendant ce trajet les spermatozoïdes acquièrent leur mobilité, mais ils sont rendus inaptes à la fécondation (décapacitation) au cours de leur transit épидidymaire.

Au décours du rapport sexuel, au moment de l'éjaculation, 2 à 5 cm<sup>3</sup> de sperme sont déposés dans les voies génitales de la femme soit 100 à 200 millions de spermatozoïdes, dont une partie à proximité de l'orifice externe du col de l'utérus.

## Figure 14 : Transit des spermatozoïdes

Ceci est une animation, disponible sur la version en ligne.

## 2.2. Chez la femme

**Au niveau du col** : quelques jours avant l'ovulation, les glandes cervicales (de l'endocol) sécrètent une glaire cervicale muqueuse. Cette glaire protège les spermatozoïdes situés à l'orifice externe du col de l'acidité vaginale et facilite la migration des spermatozoïdes qui se déplacent du fait de leur mobilité propre (flagelle). La migration sera d'autant facilitée que la glaire aura une viscosité faible (richesse en eau) et un pH alcalin.

**Dans la cavité utérine**, les spermatozoïdes qui ont franchi le canal cervical se déplacent (toujours du fait de leur mobilité propre) à la surface de l'endomètre dans le mucus sécrété par les glandes endométriales. C'est pendant ce transit utérin que les spermatozoïdes acquièrent leur propriété fécondante (capacitation).

### Figure 15 : Cheminement des spermatozoïdes

Ceci est une animation, disponible sur la version en ligne.

Une partie d'entre eux (quelques milliers) atteignent l'orifice interne des trompes où ils remontent à contre courant car la sécrétion des trompes, activée par les mouvements des cils de certaines cellules de l'épithélium, a tendance à descendre dans la cavité utérine. Certains atteindront ainsi la région du 1/3 externe de la trompe située du même côté que celui de l'ovaire où s'est produit l'ovulation... c'est là qu'ils pourront rencontrer l'ovule capté par le pavillon.

**En résumé**, 30 à 50 minutes après l'éjaculation quelques milliers de spermatozoïdes vont atteindre le 1/3 externe de la trompe et avoir une chance d'entrer en contact avec l'ovule.

## 3. CONDITIONS PREALABLES A LA FÉCONDATION

La rencontre des gamètes n'est possible que si certaines conditions sont réunies :

- **Éjaculation atteignant l'orifice du col et de bonne qualité** : viscosité normale du liquide séminal, sperme aseptique, pH normal, nombre et qualité des spermatozoïdes. Les valeurs habituelles observées au cours de l'examen du sperme sont le pH 7 à 8,7, la concentration en spermatozoïdes, 40 à 100 millions/cm<sup>3</sup>, la mobilité 80 à 90 % de spermatozoïdes mobiles à l'émission et l'aspect cytologique, moins de 25 % de formes anormales. En pratique, le sperme peut rester fécondant avec des résultats très éloignés de ces normes.
- **Glaire cervicale** de bonne viscosité et pH alcalin.
- **Délai entre rapport et ovulation** inférieur à 3-4 jours, durée de la survie des spermatozoïdes dans les voies génitales de la femme
- **Réalité de l'ovulation** (possibilité de cycles anovulatoires)
- **Perméabilité des trompes** (absence d'infection des voies génitales femelles).

Toute perturbation de l'un de ces facteurs peut être une cause d'infertilité du couple.

### Figure 16 : La rencontre des gamètes

Ceci est une animation, disponible sur la version en ligne.

## 4. LA RENCONTRE DES GAMÈTES

### 4.1. Les protagonistes

#### L'ovule

L'ovule, au moment de la ponte ovulaire, est constitué par :

- a) **le gamète femelle** proprement dit au stade d'ovocyte de 2ème ordre, cellule volumineuse (100 à 150  $\mu$  de diamètre) avec sa membrane propre, haploïde (bloquée en métaphase de la 2ème division de la méiose).
- b) **le 1er globule polaire**, petite cellule en voie de dégénérescence (également haploïde) résultant de la première division de la méiose.
- c) **la zone pellucide**, de nature glyco protéique, sécrétion mixte de l'ovocyte lui-même et des cellules de la corona radiata
- d) **la corona radiata**, couche de cellules folliculaires qui entoure l'ovocyte dans le follicule et a été expulsée avec lui lors de la ponte ovulaire.

#### Les spermatozoïdes

Les spermatozoïdes (quelques centaines) qui arrivent au contact de ces enveloppes et vont tenter de pénétrer jusqu'à l'ovocyte. Ils s'accrochent à la corona radiata par leur pôle acrosomial.

#### **Figure17 : L'ovule**

Ceci est une animation, disponible sur la version en ligne.

### 4.2. La rencontre

La **rencontre** se déroule en plusieurs phases :

- D'abord la dissociation des cellules de la corona radiata laisse les spermatozoïdes entrer en **contact** avec la zone pellucide. Ce contact est facilité par la présence de sites complémentaires sur la membrane plasmique du spermatozoïde d'une part et les glycoprotéines de la zone pellucide d'autre part.
- La **dissolution de la zone pellucide** vient après la dissolution des cellules. Ces deux phénomènes semblent liés à l'activité enzymatique de la tête des spermatozoïdes, plus précisément de l'acrosome ("réaction acrosomique" qui libère plusieurs types d'enzymes :
  - une hyaluronidase qui dissocie les cellules de la corona radiata
  - des enzymes protéolytiques, en particulier l'acrosine, qui solubilisent la zone pellucide.
- Un **spermatozoïde pénètre** enfin dans l'ovocyte (monospermie physiologique). Les autres perdent alors contact avec la zone pellucide puis dégèneront. Dans l'espèce humaine cette pénétration est totale : le spermatozoïde complet (tête, pièce intermédiaire et flagelle) pénètre dans le cytoplasme de l'ovocyte de 2ème ordre tandis que sa membrane cytoplasmique fusionne avec celle de l'ovocyte.

#### **Figure 18 : la dissociation des cellules**

Ceci est une animation, disponible sur la version en ligne.

### 4.3. Conséquences de la pénétration du spermatozoïde

- Une réaction corticale avec formation de nombreuses vésicules, les **granules corticaux**, qui s'ouvrent à la surface libérant sous la zone pellucide du liquide périovulaire. constituant autour de l'ovocyte un **espace séparant l'ovocyte de la zone pellucide**. Le contenu des granules semble modifier la composition de la zone pellucide et pourrait expliquer le blocage des spermatozoïdes présents en périphérie, la zone pellucide assurerait ainsi le contrôle de la monospermie.
- Une activation du cytoplasme accompagne cette réaction corticale : les métabolismes augmentent avec en particulier une synthèse notable d'A.R.N.
- Une reprise de la méiose avec l'achèvement de la deuxième division et l'**expulsion du 2ème globule polaire**.

Il résulte de ces phénomènes une cellule volumineuse constituée par le cytoplasme de l'ovocyte devenu **ovotide** et contenant **eux éléments nucléaires** , l'un provenant de l'ovocyte ou **pronucleus femelle** , l'autre constitué par la tête du spermatozoïde ou **pronucleus mâle** .

**Figure 19 : La pénétration du spermatozoïde entraîne des modifications de l'ovocyte**

Ceci est une animation, disponible sur la version en ligne.

### 5. L'AMPHIMIXIE OU CARYOGAMIE

L'amphimixie ou caryogamie résulte de la fusion des pronucléus, elle marque l'achèvement de la fécondation et ressemble à une division cellulaire.

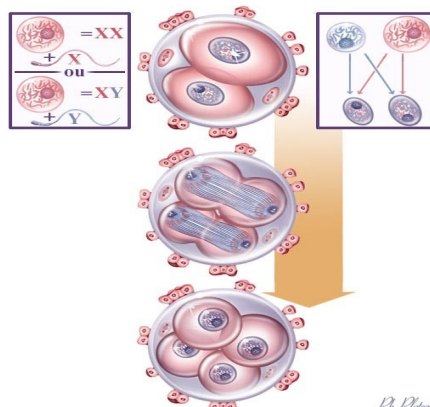
- **Les deux pronucléus se rapprochent.**
- A partir du centriole proximal du spermatozoïde se développent les éléments du fuseau.
- Dans chaque pronucléus intervient une décondensation et une replication de l'ADN , les chromosomes s'individualisent,
- **Les membranes des pronucléus disparaissent** et les chromosomes dédoublés se groupent en plaque équatoriale au centre du fuseau, tandis que les globules polaires se placent perpendiculairement à l'axe du fuseau.
- Les **chromosomes** gagnent chacun des pôles du fuseau où se reconstitue une cellule. Il en résulte la formation d'un oeuf ou zygote à deux cellules appelées **blastomères**.

**Figure 20 : L'amphimixie ou caryogamie**

Ceci est une animation, disponible sur la version en ligne.

### 6. RESULTATS DE LA FÉCONDATION

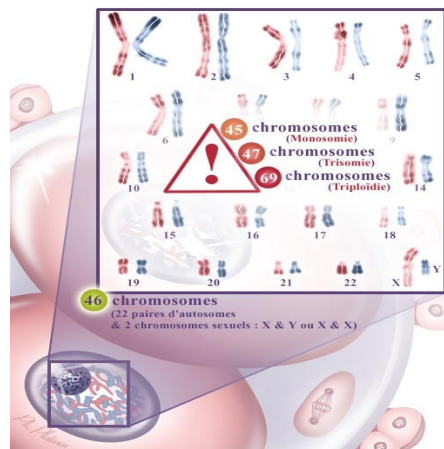
**Figure 21 : Résultats de la fécondation**



- **Reconstitution d'un nombre diploïde de chromosomes** dont la moitié provient du pronucléus mâle, l'autre moitié du pronucléus femelle. Le noyau de chaque blastomère contient 44 autosomes et 2 chromosomes sexuels.
- **Détermination du sexe du zygote** qui résulte du chromosome sexuel contenu dans le spermatozoïde impliqué dans la fécondation :
  - Si celui-ci est X, les cellules du zygote seront XX (sexe femelle)
  - Si celui-ci est Y, les cellules du zygote seront XY (sexe mâle)
- **Initiation de la segmentation** : Au cours de la fécondation, la formation de l'oeuf à 2 cellules (blastomères) suit immédiatement l'amphimixie. L'individualisation de ces deux blastomères peut être interpréter comme la première division de segmentation, elle sera suivie très rapidement des divisions suivantes (**cf. chapitre 2 : Première semaine du développement de l'oeuf**).

## 7. PATHOLOGIE DE LA FÉCONDATION

Figure 22 : Pathologie de la fécondation



Les principales perturbations de la fécondation ont pour conséquence l'apparition d'anomalies chromosomiques dans les cellules du zygote. Beaucoup d'entre elles sont létales et provoquent rapidement la mort de l'œuf mais certaines d'entre elles sont compatibles avec la survie de l'œuf et le déroulement des étapes suivantes du développement. La nature de l'anomalie chromosomique dépend du stade auquel intervient le processus pathologique :

- L'un des gamètes est porteur d'une anomalie, et la transmet au zygote : translocations, duplications, inversions, monosomie, trisomie...
- Au moment de la rencontre des gamètes, si la monospermie est mise en défaut, deux spermatozoïdes peuvent entrer ensemble dans l'ovocyte et être à l'origine d'un oeuf à 66 autosomes + 3 chromosomes sexuels (triploïdie).
- Au moment de l'amphimixie, une erreur au moment de la replication de l'ADN dans les pronucléus peut également être à l'origine de polyplôïdie.
- Lors de la formation des deux premiers blastomères la répartition inégale des chromosomes (autosomes ou chromosomes sexuels) peut être à l'origine des anomalies numériques des chromosomes (chromosome en plus ou en moins).  
Lorsqu'elles n'entraînent pas l'arrêt du développement, ces anomalies peuvent se traduire à terme et au delà par des syndromes de gravité variable (**cf ci-dessous "Pour en savoir plus : Cytogénétique"**)

### Pour en savoir plus

#### LES ANOMALIES CHROMOSOMIQUES ET LE DEVELOPPEMENT EMBRYONNAIRE

La conséquence la plus fréquente des anomalies chromosomiques est l'arrêt du développement et la mort de l'œuf qui survient dans plus de 50 % des cas pendant les premières semaines du développement ou le premier trimestre de la grossesse. Néanmoins certaines de ces anomalies chromosomiques sont compatibles avec la survie de l'embryon, et du fœtus et peuvent être à l'origine de malformations et de retard du développement psychomoteur. Ces anomalies portent sur le nombre ou plus rarement sur la structure des chromosomes.

Les anomalies de nombre ont pour origine des erreurs de la mécanique chromosomique survenant au cours de l'une des étapes de la gamétogénèse, de la fécondation ou des premières divisions de la segmentation alors que les parents ont des chromosomes normaux :

- Pendant la gamétogénèse, le mécanisme le plus fréquent est la ségrégation anormale d'un chromosome au cours des divisions de la méiose qui aboutit à la production de deux gamètes porteurs l'un d'un chromosome en plus (24), l'autre d'un chromosome en moins (22). La fusion de ces gamètes avec un gamète normal lors de la fécondation conduira à un œuf à 47 chromosomes (trisomique) ou à 45 chromosomes (monosomique). Ce mécanisme de non-disjonction est le plus souvent d'origine maternelle. Les trisomies les plus fréquemment retrouvées à la naissance portent sur les chromosomes 21, 18 et 13 pour les autosomes et sur les chromosomes sexuels X et Y. Les monosomies autosomiques sont rarement observées à la naissance, la monosomie X est à l'origine du Syndrome de Turner.

- Pendant la fécondation, le mécanisme le plus fréquent est la pénétration de l'ovocyte par deux spermatozoïdes (dispermie) à l'origine d'une triploïdie (œuf à 69 chromosomes)

- Au cours des premières divisions de la segmentation, une erreur de ségrégation d'un chromosome aboutit à des populations cellulaires aux contenus chromosomiques différents (mosaïques), ce sont le plus souvent les chromosomes sexuels qui sont impliqués.

Les anomalies de structure sont plus rares, elles résultent de cassures chromosomiques portant sur un ou plusieurs chromosomes suivies de remaniements de la chromatine. Elles peuvent être équilibrées (pas de perte d'ADN) et sont alors sans conséquence pour le porteur ou déséquilibrées (avec perte ou gain d'ADN) et se traduisent par des anomalies du phénotype.

Les anomalies équilibrées sont le plus souvent transmises par l'un des parents, les anomalies déséquilibrées peuvent avoir pour origine une anomalie équilibrée chez l'un des parents ou survenir « de novo », secondaires à une erreur de la mécanique chromosomique au cours de la gamétogénèse. (**Pour en savoir plus : [Lien vers le site Cytogénétique](#)**)

## Conclusion

Etape charnière marquant le début du développement, la fécondation est tributaire de la maturation et du cheminement des gamètes et dépend de mécanismes cellulaires très précis.

La perturbation de l'une de ces étapes peut être à l'origine d'une infertilité où, a contrario, être le support d'une méthode contraceptive. (**cf ci-dessous "Pour en savoir plus : Contraception"**).

### Pour en savoir plus

## CONTRACEPTION

L'ensemble des étapes qui précèdent , participent ou suivent la fécondation ainsi que celles intervenant au cours des deux premières semaines du développement de l'embryon humain sont toutes indispensables et se déroulent avec une chronologie rigoureuse. Toute perturbation volontaire de ces mécanismes complexes peut servir de support à une méthode contraceptive.

Ex. : Blocage de l'ovulation (contraceptifs oraux)

### 2. Empêcher la rencontre des gamètes

- Abstention périodique autour de la date présumée de l'ovulation (Méthode Ogino-Kraus)
- Coït interrompu
- Méthodes obturantes (empêchent la migration normale des gamètes)
  - soit provisoires : préservatif masculin, diaphragmes et capes cervicales
  - soit définitives : ligature des déférents, ligature des trompes
- Modifications chimiques
  - de la glaire
  - du contenu vaginal (crèmes spermicides)
- Méthodes immunologiques (à l'étude)

### 3. Empêcher l'implantation de l'oeuf

- oestrogènes ou progestatifs à fortes doses qui modifient l'état de la muqueuse
- dispositifs intra-utérins tels que le stérilet qui agissent par réaction locale de la muqueuse (n'empêchent ni la fécondation ni la grossesse extra-utérine)
- procédés immunologiques (encore à l'étude).

# Chapitre 2 : Première semaine du développement de l'œuf

**Collège universitaire et hospitalier des histologistes, embryologistes, cytologistes et cytogénéticiens (CHEC)**

2014



## Table des matières

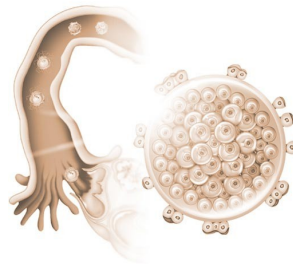
Introduction.....	3
1. LES MODIFICATIONS DE L'ORGANISME MATERNEL .....	3
1.1. Les modifications de la trompe .....	3
1.2. Les modifications de l'endomètre .....	4
2. AU NIVEAU DE L'ŒUF.....	4
2.1. La segmentation est une suite de division cellulaires .....	4
2.1.1. Les deux premières cellules ou blastomères.....	4
2.1.2. Les divisions successives.....	4
2.1.3. Du 4ème au 5ème jour du développement.....	5
2.1.4. Au 6ème jour du développement.....	5
2.2. La migration de l'oeuf.....	5
3. ANOMALIES DE LA PREMIERE SEMAINE DU DÉVELOPPEMENT .....	6
3.1. Altérations du patrimoine génétique.....	6
3.2. Anomalies de la segmentation.....	7
3.3. Anomalies de la migration.....	7
3.4. Rôle des agents extérieurs.....	8

## Introduction

Pendant la première semaine du développement, l'oeuf ou zygote, résultant de la fécondation, est l'objet de deux ordres de modifications :

- d'une part une migration du 1/3 externe de la trompe utérine jusqu'à la cavité utérine facilitée par les modifications de l'organisme maternel.
- d'autre part, l'oeuf, pendant cette migration, commence sa segmentation.

**Figure 1 : La 1ere semaine du développement de l'oeuf**

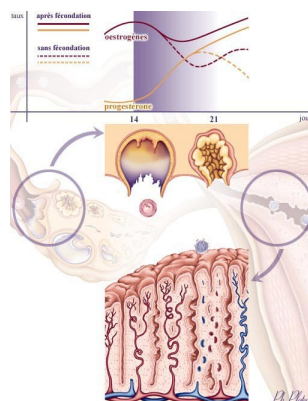


## 1. LES MODIFICATIONS DE L'ORGANISME MATERNEL

Les modifications de l'organisme maternel sont celles qui interviennent au cours de chaque cycle menstruel pendant la période post ovulatoire (même en l'absence de fécondation), elles sont liées aux sécrétions hormonales habituelles à cette phase du cycle :

- La sécrétion des oestrogènes, à un taux élevé
- La sécrétion de progestérone, en cours d'augmentation

**Figure 2 : Les modifications de l'organisme maternel**



### 1.1. Les modifications de la trompe

Les modifications de la trompe facilitent la migration de l'oeuf :

- Diminution de hauteur de l'épithélium
- Activation des mouvements ciliaires
- Contraction des muscles lisses
- Accentuation de la vascularisation

## 1.2. Les modifications de l'endomètre

Les modifications de l'endomètre sont celles de la 2ème phase du cycle :

- Augmentation d'épaisseur de la muqueuse
- Sécrétion glandulaire riche en glycogène et en mucus
- Dilatation et spiralisation des vaisseaux

Ces modifications intervenant au cours de chaque cycle menstruel (avec ou sans fécondation), il n'y a aucun signe clinique ou biologique permettant de faire le diagnostic de grossesse à ce stade du développement de l'oeuf.

## 2. AU NIVEAU DE L'ŒUF

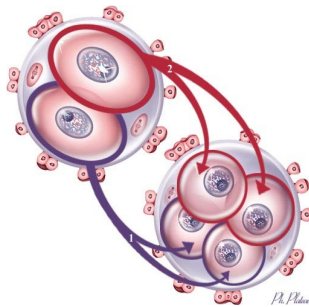
Au niveau de l'oeuf, les premières segmentations ont lieu en même temps que se fait la migration.

### 2.1. La segmentation est une suite de division cellulaires

#### 2.1.1. Les deux premières cellules ou blastomères

Les deux premières cellules ou **blastomères** sont apparues à la fin de la fécondation environ 24 heures après la fusion des pronucléus. Puis chacune va elle-même donner des cellules filles avec un certain asynchronisme.

Figure 3 : Les deux premières cellules



#### 2.1.2. Les divisions successives

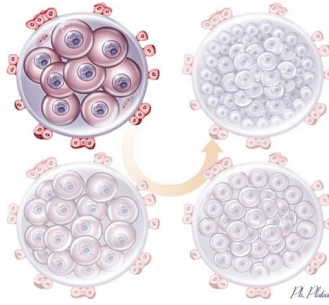
Les divisions successives conduiront à la formation d'un oeuf de **8, 16, 32** puis **64** cellules dont la taille diminue de plus en plus.

Figure 4 : Les divisions successives

Ceci est une animation, disponible sur la version en ligne.

Au stade 64 cellules, l'oeuf prend la forme d'une petite sphère : les cellules situées au centre gardent une forme sphérique tandis que celles situées en périphérie s'aplatissent, constituant la paroi de la sphère. Le diamètre total de la sphère est de l'ordre de 200  $\mu\text{m}$  avec un volume peu différent de celui de l'ovocyte (la zone pellucide étant toujours présente). C'est le **stade morula**.

**Figure 5 : Le stade morula**



Ces premières divisions de segmentation interviennent à des moments précis :

- stade 4 blastomères au 2<sup>ème</sup> jour du développement embryonnaire (16<sup>ème</sup> jour du cycle menstruel)
- stade 8 blastomères au 3<sup>ème</sup> jour du développement embryonnaire (17<sup>ème</sup> jour du cycle menstruel)
- stade morula , 64 blastomères au 4<sup>ème</sup> jour du développement embryonnaire (18<sup>ème</sup> jour du cycle menstruel)

### 2.1.3. Du 4<sup>ème</sup> au 5<sup>ème</sup> jour du développement

Du 4<sup>ème</sup> au 5<sup>ème</sup> jour du développement, les cellules périphériques forment une couche continue, le **trophoblaste**, tandis que les cellules centrales constituent le **bouton embryonnaire**. Le passage de liquide venant de l'extérieur va entraîner une séparation des deux ensembles cellulaires et la formation d'une cavité. C'est à ce stade que la zone pellucide se déchire.

**Figure 6 : Du 4<sup>ème</sup> au 5<sup>ème</sup> jour du développement**

Ceci est une animation, disponible sur la version en ligne.

### 2.1.4. Au 6<sup>ème</sup> jour du développement

Au 6<sup>ème</sup> jour du développement, l'oeuf, qui s'est débarrassé de la zone pellucide, devient le **blastocyste** limité par une couche cellulaire périphérique, le **trophoblaste**. A un pôle de la sphère, appelé pôle embryonnaire, les cellules constituant le **bouton embryonnaire** forme une *masse cellulaire* restant en contact avec le trophoblaste. A l'autre pôle les deux ensembles cellulaires sont séparés par une cavité appelée le **blastocèle**.

**Figure 7 : Le blastocyste**

Ceci est une animation, disponible sur la version en ligne.

## 2.2. La migration de l'oeuf

La migration de l'oeuf dans la trompe intervient de façon progressive du fait des contractions des cellules musculaires lisses de la paroi tubaire. Elle est facilitée par la sécrétion des cellules de la muqueuse et par les mouvements des cils en surface.

Ainsi :

- **la fécondation et le stade 2 blastomères** (2<sup>ème</sup> jour) s'observent au niveau du tiers externe de la trompe, (ampoule)
- **les stades 4 et 8 blastomères** (3<sup>ème</sup> jour) au niveau de l'isthme
- **le stade morula** (4<sup>ème</sup> jour) au niveau du segment interstitiel, c'est-à-dire dans la zone où la trompe traverse la paroi utérine.

Au 5ème-6ème jour, le **blastocyste** est libre dans la cavité utérine.

Au 7ème jour il **s'accrole** à l'endomètre par son pôle embryonnaire.

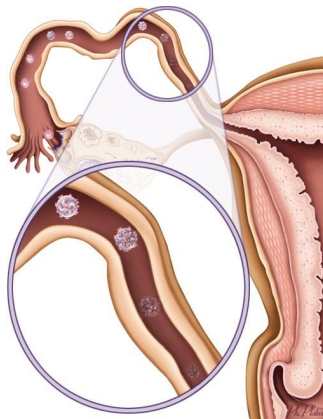
### Figure 8 : La migration

Ceci est une animation, disponible sur la version en ligne.

## 3. ANOMALIES DE LA PREMIERE SEMAINE DU DÉVELOPPEMENT

Certaines sont la conséquence d'altérations du patrimoine génétique survenant pendant la maturation des gamètes ou la fécondation, les autres sont liées à une perturbation des phénomènes intervenant pendant la 1<sup>ère</sup> semaine.

### Figure 9 : Les anomalies de la 1ère semaine du développement



### 3.1. Altérations du patrimoine génétique

#### Mort de l'oeuf fécondé

50 % des neufs fécondés meurent avant la fin de la première semaine de développement. Cet accident est le plus souvent un bienfait de la nature car il s'agit d'oeufs défectueux ou porteurs d'une anomalie chromosomique.

#### Anomalies chromosomiques

D'autres anomalies chromosomiques n'empêchent pas la survie de l'oeuf au delà de la 1ère semaine : ou sont liées à un accident chromosomique survenant pendant les premières divisions de la segmentation. (cf ci-dessous "**Pour en savoir plus : Cytogénétique**")

#### Mutations génétiques

Des mutations génétiques peuvent aussi intervenir avant ou au cours de la première semaine. Elles peuvent entraîner la mort de l'œuf ou être à l'origine de malformations ou de troubles métaboliques.

#### Pour en savoir plus

#### LES ANOMALIES CHROMOSOMIQUES ET LE DEVELOPPEMENT EMBRYONNAIRE

La conséquence la plus fréquente des anomalies chromosomiques est l'arrêt du développement et la mort de l'œuf qui survient dans plus de 50 % des cas pendant les premières semaines du développement ou le premier trimestre de la grossesse. Néanmoins certaines de ces anomalies chromosomiques sont compatibles avec la survie de l'embryon, et

du fœtus et peuvent être à l'origine de malformations et de retard du développement psychomoteur. Ces anomalies portent sur le nombre ou plus rarement sur la structure des chromosomes.

Les anomalies de nombre ont pour origine des erreurs de la mécanique chromosomique survenant au cours de l'une des étapes de la gamétogénèse, de la fécondation ou des premières divisions de la segmentation alors que les parents ont des chromosomes normaux :

- Pendant la gamétogénèse, le mécanisme le plus fréquent est la ségrégation anormale d'un chromosome au cours des divisions de la méiose qui aboutit à la production de deux gamètes porteurs l'un d'un chromosome en plus (24), l'autre d'un chromosome en moins (22). La fusion de ces gamètes avec un gamète normal lors de la fécondation conduira à un œuf à 47 chromosomes (trisomique) ou à 45 chromosomes (monosomique). Ce mécanisme de non-disjonction est le plus souvent d'origine maternelle. Les trisomies les plus fréquemment retrouvées à la naissance portent sur les chromosomes 21, 18 et 13 pour les autosomes et sur les chromosomes sexuels X et Y. Les monosomies autosomiques sont rarement observées à la naissance, la monosomie X est à l'origine du Syndrome de Turner.

- Pendant la fécondation, le mécanisme le plus fréquent est la pénétration de l'ovocyte par deux spermatozoïdes (dispermie) à l'origine d'une triploïdie (œuf à 69 chromosomes)

- Au cours des premières divisions de la segmentation, une erreur de ségrégation d'un chromosome aboutit à des populations cellulaires aux contenus chromosomiques différents (mosaïques), ce sont le plus souvent les chromosomes sexuels qui sont impliqués.

Les anomalies de structure sont plus rares, elles résultent de cassures chromosomiques portant sur un ou plusieurs chromosomes suivies de remaniements de la chromatine. Elles peuvent être équilibrées (pas de perte d'ADN) et sont alors sans conséquence pour le porteur ou déséquilibrées (avec perte ou gain d'ADN) et se traduisent par des anomalies du phénotype.

Les anomalies équilibrées sont le plus souvent transmises par l'un des parents, les anomalies déséquilibrées peuvent avoir pour origine une anomalie équilibrée chez l'un des parents ou survenir « de novo », secondaires à une erreur de la mécanique chromosomique au cours de la gamétogénèse. (**Pour en savoir plus : [Lien sur le site Cytogénétique](#)**)

## 3.2. Anomalies de la segmentation

Parfois, chacun des deux premiers blastomères évolue pour son propre compte ou encore le bouton embryonnaire se scinde en deux parties. Ces anomalies conduisent à la formation de jumeaux. (**[cf. chapitre 7 : Les jumeaux](#)**).

## 3.3. Anomalies de la migration

Lorsque l'œuf, au stade de blastocyste, s'arrête en un point quelconque de son trajet, il peut dégénérer ou continuer son évolution et s'implanter (pendant la 2ème semaine de développement) là où la migration s'est arrêtée déterminant une grossesse extra-utérine (le plus souvent au niveau de **l'ampoule tubaire**, parfois dans **le segment interstitiel**) . L'anomalie de la migration peut avoir pour conséquence plus rarement d'autres grossesses ectopiques :

- **ovariennes ou abdominales**
- **utérines mais à distance de la zone normale d'implantation** (cf. chapitre 7)

### Figure 11 : Les anomalies de la migration

Ceci est une animation, disponible sur la version en ligne.

### 3.4. Rôle des agents extérieurs

De nombreux facteurs exogènes peuvent perturber le déroulement de la première semaine du développement. Ainsi, les radiations ionisantes, les virus, certains médicaments peuvent entraîner des anomalies chromosomiques, des malformations ou même la mort de l'oeuf (**cf ci-dessous "Pour en savoir plus : Tératologie"**).

#### **Pour en savoir plus**

##### MALFORMATIONS ET FACTEURS TERATOGENES

**On appelle malformations les anomalies morphologiques des organes résultant d'une perturbation pendant les processus morphogénétiques du développement.** Elles interviennent entre la 3<sup>ème</sup> semaine et le 3<sup>ème</sup> mois de la gestation, leur description entre dans le cadre de la tératologie morphologique et sera envisagée avec le développement normal des différents appareils.

**Les facteurs favorisants ou déclenchants sont appelés facteurs tératogènes.**

Deux ordres de phénomènes distincts peuvent être à l'origine de malformations :

- des **facteurs génétiques** (anomalies chromosomiques ou mutations géniques)
- des **facteurs exogènes** (perturbations de l'environnement)

#### **1- FACTEURS GENETIQUES (CONSTITUTIONNELS)**

##### **1.1. Les anomalies chromosomiques :**

Elles peuvent être à l'origine de malformations des membres, de la face, de l'appareil cardiovasculaire, du système nerveux central....L'anomalie morphologique ou l'association de certains aspects malformatifs permet parfois d'évoquer un diagnostic (à confirmer par l'étude du caryotype) au cours de la surveillance échographique de la grossesse.

Exemples :

- faciès de la trisomie 21
- position des doigts de la trisomie 18
- pterygium colli du syndrome de Turner (45,X)

Des arguments expérimentaux permettent d'attribuer l'étiologie de ces malformations à des défauts d'expression de certains gènes.

##### **1.2. Les anomalies génétiques :**

###### **1.2.1 gènes Hox :**

Dans de nombreuses espèces la spécificité régionale du développement est contrôlée par les gènes homéotiques.

Chez les vertébrés, des gènes de ce groupe, les gènes Hox, ont été identifiés sur certains chromosomes. Leur rôle de facteur de transcription a été démontré, par exemple, dans le modelage du squelette axial et le développement des membres chez la souris et leur mode d'expression paraît dans l'espèce humaine caractéristique de chaque rhombomère au niveau du tronc cérébral. Ces gènes Hox agissent comme des déclencheurs du développement et réagissent directement avec l'ADN pour amorcer une cascade d'expression de gènes qui aboutit aux changements développementaux. L'expression des gènes Hox est elle-même contrôlée par l'acide rétinoïque qui agirait comme un activateur. Par contre, un surdosage pourrait provoquer des malformations en particulier cranio-faciales (du même type que celles provoquées par certains agents tératogènes).

Souvent les mêmes gènes sont impliqués :

- dans le développement du système nerveux central, ce qui explique la survenue d'un retard mental associé à ces dysmorphologies.
- dans le développement des dérivés de l'intestin primitif et entraîner des malformations dont le diagnostic est parfois possible au cours de la surveillance de la grossesse (Diagnostic prénatal)

Par ailleurs certaines séquences de gènes Hox, identifiés dans d'autres espèces, ont pu être localisées sur les chromosomes humains (2, 7, 12, 17) par des techniques d'hybridation in situ.

### 1.2.2 Autres gènes impliqués :

Ces dernières années certains tableaux malformatifs majeurs ont pu être associés à une anomalie génétique. Par exemple, une mutation dite SHH (Sonic Hedgehog Mutation), située sur le chromosome 7 en 7q36, a été identifiée au cours de l'holoprosencéphalie (absence de développement du cerveau antérieur) mais certains porteurs de la mutation ont un phénotype normal. D'autres tableaux de malformations mineures (encore appelés dysmorphologies ou syndromes dysmorphiques) ont pu être associés à des perturbations dont les gènes ont été identifiés et localisés sur certains chromosomes humains (chromosome X ou autosomes 7, 11, 16..).

Les mécanismes génétiques sont variables (mutations de facteurs régulateurs de la transcription, anomalies du contrôle de l'expression..).

La reconnaissance de ces syndromes laisse espérer une meilleure compréhension des mécanismes du développement et un meilleur Conseil génétique des familles atteintes.

**2. FACTEURS EXOGENES** (ayant une action tératogène) : Quelque soit leur nature (très variée), les perturbations morphogénétiques qu'ils provoquent dépendent de **plusieurs critères** :

- **la sensibilité de l'embryon ou du fœtus**
- **le stade de développement : un organe sera plus volontiers atteint et les malformations plus graves si la période de l'agression coïncide avec le début de l'organogénèse**
- **le caractère plus ou moins spécifique de certains agents tératogènes pour un tissu cible particulier**
- **la durée et l'intensité de l'agression**

#### 2.1. Les radiations ionisantes

Aux doses habituelles des examens médicaux, elles ne présentent pas de risque tératogène. Néanmoins la prudence est conseillée en cas de répétition et vis à vis des personnels exposés. En médecine du travail les limites admises sont, comme cela se doit, très inférieures aux expositions qui pourraient présenter un risque. En cas d'accident, concernant certaines radiations, l'estimation du risque prend en compte l'effet-dose et la pénétration.

#### 2.2. Les médicaments et toxiques :

L'action tératogène de nombreuses médicaments a pu être mise en évidence expérimentalement ou à la suite d'observations cliniques révélatrices. De nos jours des tests et



des études chez l'animal de laboratoire sont obligatoires avant l'autorisation de mise sur le marché (AMM) mais il faut rester prudent car la notion de tératogénicité potentielle n'exclut pas cette autorisation dans certaines indications.

Les classifications des risques tératogènes sont différentes selon les sources et sont difficilement superposables : ÊÊÊÊ

**FDA (Food and Drug Administration): 5 catégories :**

- **A** Pas de risque accru dans l'espèce humaine (selon des études valables)
- **B** Pas de risque apparent chez l'animal mais pas d'étude adéquate dans l'espèce humaine ou Risque détecté chez l'animal mais non retrouvé dans l'espèce humaine
- **C** Risque détecté chez l'animal mais pas d'étude adéquate dans l'espèce humaine ou Aucune étude disponible
- **D** Toutes les études montrent un risque élevé pour le fœtus humain mais les potentialités thérapeutiques importantes du produit conduisent à étudier la balance bénéfique/risque
- **X** Risques très élevés de malformations, Contre-indication formelle chez la femme enceinte.

**Base TERIS : Risque tératogène classé en 5 Catégories :**

- **Indéterminé**
- **Improbable**
- **Faible**
- **Modéré**
- **Elevé**

**En France, l'ANAES n'a pas défini de critères mais communique des informations spécifiques sur les médicaments aux risques connus.**

En pratique, **Antitumoraux** : utilisés dans le traitement des cancers : à doses thérapeutiques , les études dans l'espèce humaine ne sont pas concluantes, il est habituel de veiller à la protection des personnels exposés.

**Thalidomide** : malformations des membres ( historique : 6000 femmes atteintes, 4000 survivants) réhabilitation du médicament pour le traitement de certaines affections : lèpre, érythème noueux, myélome... et au cours du SIDA. La contre-indication est formelle entre 4 et 8 SA.

**Analogues de la vitamine A** : risque en cas d'hypervitaminose si dose >15000 UI / jour (équilibre avec 8000 UI) : l'hypervitaminose provoque une libération d'acide rétinoïque et une expression excessive du gène Hox. Danger de certains produits cosmétiques à base d'Isotrétinoïne (ROACCUTANE®, ISOTREX®) Anomalies du tube neural dans 25 % des cas : contraception associée obligatoire, test sérologique de grossesse négatif à la première prise du médicament, maintien de la contraception un mois après l'arrêt du médicament.

**Lithium** : Toxicité > tératogénicité. Malformations cardio-vasculaires possibles (2 à 5 % des cas) : le lithium interviendrait dans deux mécanismes impliqués au cours du cloisonnement cardiaque: la migration des cellules crestaies et l'apoptose ( risque au cours du 2<sup>ème</sup> mois) .

**Alcool** : Malformations possibles par défaut de développement du massif médian de la face :

- au maximum : holoprosencéphalie
- au minimum : trigonocéphalie, hypotélorisme (raccourcissement de l'espace inter orbitaire)

Risque tératogène au cours du 1<sup>er</sup> mois à distinguer des effets secondaires liés à la toxicité pendant toute la grossesse.

**Anticonvulsivants** : potentialité neurotoxique ; rôle protecteur de l'acide folique et éviter les pluri thérapies.

**Opiacés** : Tératogénicité faible mais Toxicité+++ : RCIU, Prématurité, Dépendance fœtale (études sur femmes cocaïnomanes)

**Antibiotiques** : Tératogénicité non prouvée dans l'espèce humaine mais toxicité possible (Streptomycine, Tétracycline)

**Corticoïdes** et Anti-inflammatoires : effet tératogène non démontré dans l'espèce humaine, ce qui n'exclut pas la toxicité (rénale surtout)

### **2.3. Les agents infectieux :**

La plupart des parasites et des bactéries sont arrêtés au niveau du placenta (sauf en cas de lésions), par contre les virus traversent facilement la barrière foeto-maternelle

**Le virus de la rubéole** est le plus redoutable. Chez les femmes non vaccinées (vaccination obligatoire en France), des malformations apparaissent dans 20% des cas : cataracte et autres anomalies oculaires (8<sup>ème</sup> SA), surdité (9<sup>ème</sup> SA), malformations cardio-vasculaires et du SNC (5<sup>ème</sup> à 10<sup>ème</sup> SA).

**Le cytomégalo virus**, plus rarement en cause, peut provoquer une atteinte en 2<sup>ème</sup> trimestre : Microcéphalie, hydrocéphalie, hépato-splénomégalie, retards mental et psychomoteur mais l'atteinte est asymptomatique dans 90% des cas.

Les autres virus ont un risque moins évident.

**Le toxoplasme** est un protozoaire capable de traverser le placenta : il peut provoquer des anomalies secondaires de l'œil et du système nerveux central mais il ne s'agit pas exactement d'une perturbation des processus de l'organogénèse. Néanmoins la gravité du risque justifie pleinement la surveillance systématique de l'immunité des femmes enceintes (obligatoire en France).

# Chapitre 3 : Deuxième semaine du développement

**Collège universitaire et hospitalier des histologistes, embryologistes, cytologistes  
et cytogénéticiens (CHEC)**

2014

## Table des matières

Introduction.....	3
1. AU NIVEAU DE L'ORGANISME MATERNEL.....	3
1.1. Les modifications de l'endomètre .....	3
1.2. Les modifications de l'organisme maternel ne permettent pas encore de faire le diagnostic de grossesse.....	4
1.2.1. Il n'y a toujours aucun signe clinique permettant de faire le diagnostic de la grossesse.....	4
1.2.2. Il n'y a pas encore de test biologique simple permettant de faire le diagnostic de grossesse.....	4
2. L'IMPLANTATION.....	5
2.1. La fixation de l'œuf à l'endomètre.....	5
2.2. L'invasion de l'endomètre.....	5
2.3. Réaction de l'endomètre à la pénétration de l'œuf .....	6
3. MODIFICATIONS DE L'OEUF PENDANT LA NIDATION.....	6
3.1. Transformation du bouton embryonnaire en disque embryonnaire.....	6
3.2. Transformations du mésenchyme extra-embryonnaire du dixième au quatorzième jour.....	7
4. L'OEUF A LA FIN DE LA DEUXIEME SEMAINE .....	7
5. ANOMALIES DE LA DEUXIEME SEMAINE DE DEVELOPPEMENT.....	8
5.1. L'arrêt du développement .....	8
5.2. Anomalies de siège de la nidation.....	10

## Introduction

La deuxième semaine du développement est celle de la fixation de l'oeuf dans la paroi (implantation) et de l'individualisation de l'embryon sous la forme du *disque embryonnaire*. Ces deux ordres de transformations auront pour résultats le développement des *annexes* et l'apparition des premiers tissus embryonnaires, leur déroulement harmonieux dépend des modifications intervenant au niveau de l'organisme maternel.

Figure 1 : Deuxième semaine du développement



## 1. AU NIVEAU DE L'ORGANISME MATERNEL

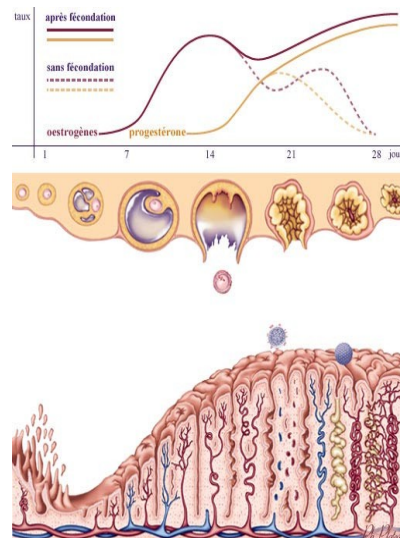
### 1.1. Les modifications de l'endomètre

Les modifications de l'endomètre sont peu différentes de celles observées au cours d'un cycle menstruel sans fécondation mais elles rendent l'endomètre propice à l'implantation.

Après l'ovulation (*phase post-ovulatoire*), l'action combinée des oestrogènes et de la progestérone provoque l'activation des glandes (16<sup>ème</sup> au 21<sup>ème</sup> jour), un oedème du chorion (21<sup>ème</sup> au 28<sup>ème</sup> jour) qui précède puis accompagne la phase de sécrétion glandulaire (22<sup>ème</sup> au 28<sup>ème</sup> jour). En même temps, la spiralisation des vaisseaux s'accroît ainsi que leur expansion vers la couche superficielle de l'endomètre et les cellules du stroma deviennent vacuolaires et volumineuses.

Le début de la phase d'oedème du chorion (21<sup>ème</sup> 22<sup>ème</sup> jour) est la plus propice à l'implantation de l'oeuf dans l'endomètre. En cas d'implantation, cet état de l'endomètre sera maintenu grâce aux sécrétions du corps jaune dérivé des restes du follicule et devenu *corps jaune gestatif*.

Figure 2 : Les modifications de l'endomètre

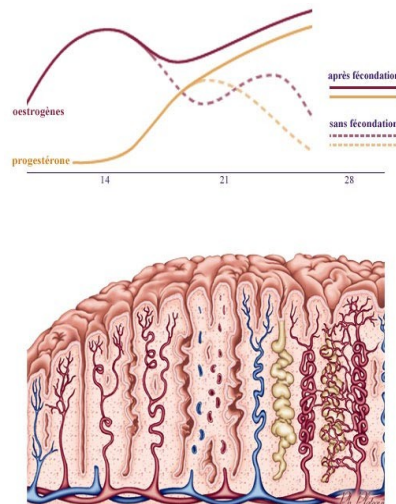


## 1.2. Les modifications de l'organisme maternel ne permettent pas encore de faire le diagnostic de grossesse

### 1.2.1. Il n'y a toujours aucun signe clinique permettant de faire le diagnostic de la grossesse

C'est pourquoi il faut toujours, pendant la deuxième moitié du cycle menstruel, penser à la possibilité d'une grossesse débutante chez une femme en âge de procréer avant toute prescription de traitement ou d'examen complémentaire.

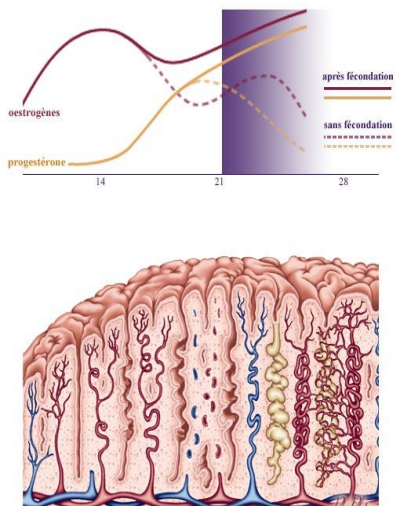
Figure 3 : Les modifications de l'organisme maternel



### 1.2.2. Il n'y a pas encore de test biologique simple permettant de faire le diagnostic de grossesse

En effet, le taux des sécrétions d'oestrogènes et de progestérone est peu différent de celui observé au même stade d'un cycle menstruel sans fécondation. Des méthodes très sensibles permettent de détecter ces différences en fin de deuxième semaine et de mettre en évidence dès ce stade les premières sécrétions hormonales d'origine trophoblastique ([cf. chapitre 6 : La sphère choriale et le placenta](#)) mais elles sont réservées à des laboratoires spécialisés. En pratique, le diagnostic biologique de grossesse devient simple au cours de la troisième semaine de développement (tests disponibles en Pharmacie).

Figure 4 : Au cours de la deuxième semaine



## 2. L'IMPLANTATION

### 2.1. La fixation de l'œuf à l'endomètre

**La fixation** intervient vers le septième jour et marque la transition entre la 1<sup>o</sup> et la 2<sup>o</sup> semaine du développement. Le blastocyste, après la rupture de la zone pellucide, entre en contact par son pôle embryonnaire (cf. Chapitre Première semaine) avec l'épithélium de l'endomètre. Le trophoblaste (couche superficielle) prolifère activement au point de fixation. Les divisions nucléaires successives interviennent sans division cytoplasmique (cytodiérèse) Il en résulte un syncytium dérivé du trophoblaste, le **syncytiotrophoblaste**.

Le reste du trophoblaste, qui sépare le bouton embryonnaire du syncytiotrophoblaste, reste constitué de cellules bien individualisées, il prend le nom de **cytotrophoblaste**.

(Ultérieurement, cette différenciation trophoblastique s'étendra tout autour de l'œuf qui sera complètement cerné par une couche syncytiotrophoblastique entourant le cytotrophoblaste).

#### Figure 5 : La fixation de l'œuf à l'endomètre

Ceci est une animation, disponible sur la version en ligne.

### 2.2. L'invasion de l'endomètre

Le **syncytiotrophoblaste** continue à proliférer rapidement en périphérie et secrète des enzymes protéolytiques qui détruisent les tissus endométriaux et permettent sa pénétration dans l'endomètre en entraînant avec lui l'ensemble de l'œuf.

#### Figure 6 : Au début de la deuxième semaine

Ceci est une animation, disponible sur la version en ligne.

- **A la fin du neuvième jour**, *tout l'œuf a pénétré dans l'endomètre* tandis que la brèche des couches superficielles de l'endomètre secondaire à sa pénétration est obturée par un **bouchon de fibrine**.

Le syncytiotrophoblaste continue à proliférer, les débris cellulaires et les hématies provenant des vaisseaux de l'endomètre du fait de l'activité lytique du tissu syncytial constituent des **lacunes**.

#### Figure 7 : A la fin du neuvième jour

Ceci est une animation, disponible sur la version en ligne.

- **Au 11ème-12ème jour**, ces lacunes s'agrandissent et communiquent entre elles, certaines restent en communication avec les vaisseaux de l'endomètre, c'est le début de la **circulation utéro-lacunaire**.

#### Figure 8 : Au 11ème-12ème jour

Ceci est une animation, disponible sur la version en ligne.

- **A partir du 13<sup>ème</sup> jour**, le syncytiotrophoblaste prolifère sous la forme de travées radiaires qui entraînent les cellules sous-jacentes du **cytotrophoblaste**. Ces travées trophoblastiques vont constituer ce que l'on appelle les **villosités primaires**.

En résumé, chez la femme, du fait de l'activité du syncytiotrophoblaste, l'œuf est entraîné au sein même de la paroi utérine. Cette implantation dite *interstitielle ou pariétale* est aussi appelée une *nidation*.

#### Figure 9 : A partir du 13ème jour

Ceci est une animation, disponible sur la version en ligne.

- **Au 13<sup>ème</sup>/14<sup>ème</sup> jour**, l'épithélium de l'endomètre se reconstitue au dessus du bouchon fibrineux qui se résorbe. Il peut alors se produire une **petite hémorragie** qui risque d'être confondue avec la menstruation (la date coïncide) de telle sorte que la grossesse pourrait passer inaperçue (**cf. Chapitre 4 : Troisième semaine du développement de l'oeuf**).

#### Figure 10 : Au 13<sup>ème</sup>/14<sup>ème</sup> jour

Ceci est une animation, disponible sur la version en ligne.

### 2.3. Réaction de l'endomètre à la pénétration de l'oeuf

1. A partir du douzième jour, apparaît dans la zone d'implantation une réaction immunologique locale avec envahissement de *lymphocytes* et accentuation de la vascularisation.

2. La pénétration de l'oeuf entraîne aussi, dès le début de la deuxième semaine, une **réaction des cellules du stroma** plus accentuée que celle observée au cours d'un cycle menstruel sans fécondation, la *réaction déciduale* :

Les cellules du stroma deviennent volumineuses, se chargent en glycogène et en lipides, (cellules déciduales). Cette réaction commence dans la zone d'implantation au contact du syncytiotrophoblaste et va se poursuivre de proche en proche, s'étendant en une semaine à toute la surface de l'endomètre dans lequel on distingue **trois zones appelées « décidues » ou « caduques »** :

- la *caduque basilaire* entre l'oeuf et la paroi utérine
- la *caduque ovulaire ou réfléchie* entre l'oeuf et la cavité utérine
- la *caduque pariétale* pour le reste de l'endomètre.

#### Figure 11 : La réaction des cellules du stroma

Ceci est une animation, disponible sur la version en ligne.

### 3. MODIFICATIONS DE L'OEUF PENDANT LA NIDATION

En même temps qu'intervient la nidation du fait de l'évolution du trophoblaste, le reste du blastocyste, en dedans du cytotrophoblaste, va progressivement se modifier au cours de la 2<sup>ème</sup> semaine :

- transformation du bouton embryonnaire en disque embryonnaire
- formation de la cavité amniotique
- formation du mésenchyme extra-embryonnaire, et du lécithocèle primaire
- évolution du mésenchyme extra-embryonnaire (apparition du coelome externe) et constitution du lécithocèle secondaire.

#### 3.1. Transformation du bouton embryonnaire en disque embryonnaire

1. **Au 8<sup>ème</sup> jour**, certaines cellules du bouton embryonnaire s'individualisent en bordure du **blastocèle** (cavité du blastocyste) pour former deux couches cellulaires séparées par une membrane basale qui vont constituer l'ébauche du **disque embryonnaire** :

- une couche de cellules cubiques jointives, au contact du reste du bouton embryonnaire, qui constitue le feuillet dorsal appelé **épiblaste** (ou ectoderme primaire)
- une couche de cellules aplaties qui constituent le feuillet ventral appelé **hypoblaste** (ou endoderme primaire)

#### Figure 12 : Au 8<sup>ème</sup> jour

Ceci est une animation, disponible sur la version en ligne.



2. En même temps, en raison d'un phénomène d'apoptose, le centre du **bouton embryonnaire** se creuse d'une cavité, la **cavité amniotique**, bordée un versant par l'**ectoderme primaire**, sur l'autre versant par quelques cellules aplaties situées à la face interne du trophoblaste, les **amnioblastes**.

#### Figure 13 : Le bouton embryonnaire

Ceci est une animation, disponible sur la version en ligne.

3. **Au 9ème jour**, la surface interne du **cytotrophoblaste** donne naissance, en périphérie du blastocèle, à des *cellules mésenchymateuses* étoilées dont les plus internes s'aplatissent et vont constituer une couche continue attachée à chaque extrémité de l'hypoblaste. Cette couche cellulaire mince constitue la **membrane de Heuser** qui isole au sein du blastocèle une cavité plus petite limitée sur l'autre versant par l'hypoblaste ; cette nouvelle cavité est appelée le **lécithocèle primaire**, elle est entourée de cellules mésenchymateuses qui constituent le **mésenchyme extra-embryonnaire**.

#### Figure 14 : Au 9ème jour

Ceci est une animation, disponible sur la version en ligne.

4. **Au 11ème/12ème jour** l'**hypoblaste prolifère** à chacune de ses extrémités et va venir doubler en dedans la **membrane de Heuser** qui disparaît : le lécithocèle devient alors le **lécithocèle secondaire** entièrement bordé par des **cellules hypoblastiques**.

#### Figure 15 : Au 11ème jour

Ceci est une animation, disponible sur la version en ligne.

#### Figure 16 : Au 12ème jour

Ceci est une animation, disponible sur la version en ligne.

### 3.2. Transformations du mésenchyme extra-embryonnaire du dixième au quatorzième jour

Le **mésenchyme extra-embryonnaire** continue à proliférer et gagne l'espace compris entre la **cavité amniotique** et le **trophoblaste**. En même temps il se creuse de lacunes rapidement confluentes pour donner une cavité unique, le **coelome extra-embryonnaire**, entièrement entourée par le **mésenchyme extra-embryonnaire** qui se répartit en 4 contingents :

- une couche restant appliquée sur la face interne du cytotrophoblaste
- une couche appliquée sur la face externe du lécithocèle secondaire, constituant le **mésenchyme extra-embryonnaire splanchnique ou splanchnopleural**
- une couche appliquée sur la face externe de la cavité amniotique, constituant le **mésenchyme extra-embryonnaire somatique ou somatopleural**
- un massif cellulaire, constituant le **pédicule embryonnaire**, qui assure la liaison entre les contingents précédents.

#### Figure 17 : Transformations du mésenchyme extra-embryonnaire

Ceci est une animation, disponible sur la version en ligne.

## 4. L'ŒUF A LA FIN DE LA DEUXIÈME SEMAINE

Il est constitué d'un ensemble de tissus déjà différenciés organisés en plusieurs structures :

1. Une *sphère périphérique*, la **sphère chorale** ou **chorion** composée du **trophoblaste** (**syncytio-** et **cyto-**) et du **mésenchyme extra-embryonnaire** qui tapisse le cytotrophoblaste en dedans.

### Figure 18 : l'oeuf à la fin de la deuxième semaine

Ceci est une animation, disponible sur la version en ligne.

2. A l'intérieur de cette *sphère chorale* et séparées d'elle par la cavité du **coelome extra-embryonnaire**, deux demi-sphères creuses accolées, la **cavité amniotique** et le **lécithocèle secondaire**, entourées en dehors de **mésenchyme extra-embryonnaire**.

La zone d'accolement de ces deux demi-sphères forme le **disque embryonnaire** qui sera à l'origine de l'embryon ; il est constitué à ce stade par deux feuillets (*disque didermique*) :

- l' **épiblaste ou ectoderme primaire** (plancher de la cavité amniotique)
- l' **hypoblaste ou endoderme primaire** (plafond du lécithocèle)

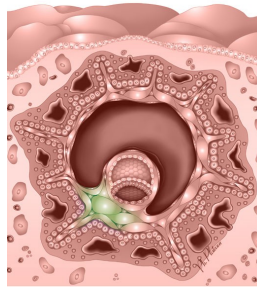
### Figure 19 : A l'intérieur de la sphère chorale

Ceci est une animation, disponible sur la version en ligne.

3. L'ensemble des éléments contenus dans la sphère chorale est relié à cette dernière par le **pédicule embryonnaire**.

Les **annexes embryonnaires** sont constituées par l'ensemble des parties de l'oeuf qui n'entrent pas dans la constitution du disque embryonnaire, c'est-à-dire le trophoblaste (cyto- et syncytio-), l'amnios, le lécithocèle secondaire et l'ensemble du mésenchyme extra-embryonnaire.

### Figure 20 : Le pédicule embryonnaire



## 5. ANOMALIES DE LA DEUXIEME SEMAINE DE DEVELOPPEMENT

### 5.1. L'arrêt du développement

- Parfois en rapport avec une anomalie chromosomique létale qui entraîne une résorption de l'œuf (**cf ci-dessous "Pour en savoir plus : Cytogénétique"**)
- Plus souvent secondaire à un défaut d'implantation, du fait du rejet de l'oeuf par la muqueuse utérine mal préparée à la nidation. Plusieurs mécanismes peuvent être en cause :
  - déséquilibre hormonal,
  - altération de l'endomètre en rapport avec une infection des voies génitales
  - hémorragie provoquée par l'activité anarchique du syncytio-trophoblaste.

Ces mêmes mécanismes peuvent être volontairement utilisés comme support de méthode contraceptive (**cf ci-dessous "Pour en savoir plus : Contraception"**)

## Pour en savoir plus

### LES ANOMALIES CHROMOSOMIQUES ET LE DEVELOPPEMENT EMBRYONNAIRE

La conséquence la plus fréquente des anomalies chromosomiques est l'arrêt du développement et la mort de l'œuf qui survient dans plus de 50 % des cas pendant les premières semaines du développement ou le premier trimestre de la grossesse. Néanmoins certaines de ces anomalies chromosomiques sont compatibles avec la survie de l'embryon, et du fœtus et peuvent être à l'origine de malformations et de retard du développement psychomoteur. Ces anomalies portent sur le nombre ou plus rarement sur la structure des chromosomes.

Les anomalies de nombre ont pour origine des erreurs de la mécanique chromosomique survenant au cours de l'une des étapes de la gamétogénèse, de la fécondation ou des premières divisions de la segmentation alors que les parents ont des chromosomes normaux :

- Pendant la gamétogénèse, le mécanisme le plus fréquent est la ségrégation anormale d'un chromosome au cours des divisions de la méiose qui aboutit à la production de deux gamètes porteurs l'un d'un chromosome en plus (24), l'autre d'un chromosome en moins (22). La fusion de ces gamètes avec un gamète normal lors de la fécondation conduira à un œuf à 47 chromosomes (trisomique) ou à 45 chromosomes (monosomique). Ce mécanisme de non-disjonction est le plus souvent d'origine maternelle. Les trisomies les plus fréquemment retrouvées à la naissance portent sur les chromosomes 21, 18 et 13 pour les autosomes et sur les chromosomes sexuels X et Y. Les monosomies autosomiques sont rarement observées à la naissance, la monosomie X est à l'origine du Syndrome de Turner.

- Pendant la fécondation, le mécanisme le plus fréquent est la pénétration de l'ovocyte par deux spermatozoïdes (dispermie) à l'origine d'une triploïdie (œuf à 69 chromosomes)

- Au cours des premières divisions de la segmentation, une erreur de ségrégation d'un chromosome aboutit à des populations cellulaires aux contenus chromosomiques différents (mosaïques), ce sont le plus souvent les chromosomes sexuels qui sont impliqués.

Les anomalies de structure sont plus rares, elles résultent de cassures chromosomiques portant sur un ou plusieurs chromosomes suivies de remaniements de la chromatine. Elles peuvent être équilibrées (pas de perte d'ADN) et sont alors sans conséquence pour le porteur ou déséquilibrées (avec perte ou gain d'ADN) et se traduisent par des anomalies du phénotype.

Les anomalies équilibrées sont le plus souvent transmises par l'un des parents, les anomalies déséquilibrées peuvent avoir pour origine une anomalie équilibrée chez l'un des parents ou survenir « de novo », secondaires à une erreur de la mécanique chromosomique au cours de la gamétogénèse. (**Pour en savoir plus : [Lien sur le site Cytogénétique](#)**)

## Pour en savoir plus

### CONTRACEPTION

L'ensemble des étapes qui précèdent, participent ou suivent la fécondation ainsi que celles intervenant au cours des deux premières semaines du développement de l'embryon humain sont toutes indispensables et se déroulent avec une chronologie rigoureuse. Toute perturbation volontaire de ces mécanismes complexes peut servir de support à une méthode contraceptive.

Ex. : Blocage de l'ovulation (contraceptifs oraux)

#### 2. Empêcher la rencontre des gamètes

- Abstention périodique autour de la date présumée de l'ovulation (Méthode Ogino-Kraus)

- Coût interrompu
  - Méthodes obturantes (empêchent la migration normale des gamètes)
    - soit provisoires : préservatif masculin, diaphragmes et capes cervicales
    - soit définitives : ligature des déférents, ligature des trompes
  - Modifications chimiques
    - de la glaire
    - du contenu vaginal (crèmes spermicides)
  - Méthodes immunologiques (à l'étude)
3. Empêcher l'implantation de l'oeuf
- oestrogènes ou progestatifs à fortes doses qui modifient l'état de la muqueuse
  - dispositifs intra-utérins tels que le stérilet qui agissent par réaction locale de la muqueuse (n'empêchent ni la fécondation ni la grossesse extra-utérine)
  - procédés immunologiques (encore à l'étude).

## 5.2. Anomalies de siège de la nidation

Normalement, la nidation s'effectue au tiers supérieur ou au tiers moyen de la paroi utérine, sur sa face postérieure. En pratique l'œuf a tendance à s'implanter là où il se trouve au début de la deuxième semaine, ce sont donc les défauts de la migration pendant la 1<sup>ère</sup> semaine qui sont à l'origine des **implantations ectopiques** (2 à 3 %). Le siège peut être :

- **extra-utérin**, le plus souvent au niveau de la trompe utérine
- **intra-utérin** en particulier des implantations basses (segment inférieur, à proximité de l'orifice interne du col utérin, plus rarement dans la paroi du canal cervical).

Ces implantations ectopiques exposent à un risque hémorragique important généralement associé à la perte de l'œuf ou à des difficultés obstétricales (placenta previa)

Comme pour les étapes précédentes du développement, les perturbations de l'implantation peuvent être utilisées comme support de méthodes contraceptives (**cf ci-dessous "Pour en savoir plus : Contraception"**)

### Figure 21 : Les implantations ectopiques

Ceci est une animation, disponible sur la version en ligne.

#### Pour en savoir plus

#### CONTRACEPTION

L'ensemble des étapes qui précèdent, participent ou suivent la fécondation ainsi que celles intervenant au cours des deux premières semaines du développement de l'embryon humain sont toutes indispensables et se déroulent avec une chronologie rigoureuse. Toute perturbation

volontaire de ces mécanismes complexes peut servir de support à une méthode contraceptive.

Ex. : Blocage de l'ovulation (contraceptifs oraux)

## 2. Empêcher la rencontre des gamètes

- Abstention périodique autour de la date présumée de l'ovulation (Méthode Ogino-Kraus)
- Coït interrompu
- Méthodes obturantes (empêchent la migration normale des gamètes)
  - soit provisoires : préservatif masculin, diaphragmes et capes cervicales
  - soit définitives : ligature des déférents, ligature des trompes
- Modifications chimiques
  - de la glaire
  - du contenu vaginal (crèmes spermicides)
- Méthodes immunologiques (à l'étude)

## 3. Empêcher l'implantation de l'oeuf

- oestrogènes ou progestatifs à fortes doses qui modifient l'état de la muqueuse
- dispositifs intra-utérins tels que le stérilet qui agissent par réaction locale de la muqueuse (n'empêchent ni la fécondation ni la grossesse extra-utérine)
- procédés immunologiques (encore à l'étude).

# Chapitre 4 : Troisième semaine du développement

**Collège universitaire et hospitalier des histologistes, embryologistes, cytologistes  
et cytogénéticiens (CHEC)**

2014

## Table des matières

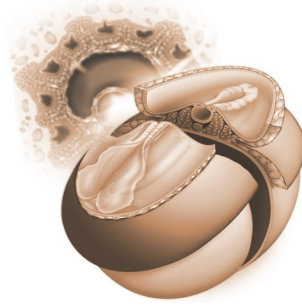
Introduction.....	3
1. CHEZ LA MÈRE.....	3
1.1. Un signe clinique, l'aménorrhée.....	3
1.2. Du point de vue biologique .....	3
2. AU NIVEAU DES ANNEXES.....	4
2.1. Le lécithocèle.....	4
2.2. Le mésenchyme extra-embryonnaire.....	4
2.3. La sphère chorale évolue progressivement.....	5
2.4. Début de la circulation extra embryonnaire .....	5
3. ÉVOLUTION DU DISQUE EMBRYONNAIRE.....	5
3.1. Mise en place du troisième feuillet ou gastrulation (15ème-17ème jours).....	5
3.2. Mise en place de la corde (17ème-19ème jour).....	6
3.3. Différenciation de la plaque puis de la gouttière neurale et évolution du mésoblaste (19ème au 21ème jour).....	7
3.3.1. L'ébauche du système nerveux central.....	7
3.3.2. Le mésoblaste.....	7
4. A LA FIN DE LA TROISIEME SEMAINE DU DEVELOPPEMENT.....	8
5. ANOMALIES DU DEVELOPPEMENT DE LA TROISIEME SEMAINE.....	9

## Introduction

Alors que chez la mère apparaissent *les signes cliniques et biologiques de grossesse*, la troisième semaine du développement embryonnaire est caractérisée par des modifications intervenant :

- au niveau des annexes : évolution de la *sphère choriale* et formation des *ébauches vasculo-sanguines et sexuelles* dans le mésenchyme extra-embryonnaire et
- au niveau du disque embryonnaire : mise en place du troisième feuillet, le *chordo-mésoblaste* et *différenciation de la plaque puis de la gouttière neurale* à l'origine du système nerveux.

**Figure 1 : La troisième semaine du développement**



## 1. CHEZ LA MÈRE

La troisième semaine du développement est celle du diagnostic de la grossesse :

**Figure 2 : Diagnostic de la grossesse**



### 1.1. Un signe clinique, l'aménorrhée

Un signe clinique, l'aménorrhée, sera d'autant plus évocateur qu'il sera associé, en fin de troisième semaine, à d'autres signes: tension et gonflement des seins, nausées et vomissements, constipation et pollakiurie.

### 1.2. Du point de vue biologique

Il est possible de mettre en évidence dans les urines de la mère les *gonadotrophines* (H.C.G.), secrétées par le *syncytiotrophoblaste* au niveau de la sphère choriale et qui ont pour action de transformer le corps jaune en *corps jaune gestatif*. Pour le diagnostic, il est habituel d'utiliser des **réactions immunologiques** :

*Elles font appel à deux solutions :*



- une solution A constituée par du sérum d'un animal immunisé vis-à-vis des gonadotrophines humaines (sérum + anticorps antigonadotrophines humaines) et
- une solution B constituée par des hématies recouvertes de gonadotrophines humaines.

**(La solution A est donc capable d'agglutiner les hématies contenues dans la solution B).**

La réaction consiste dans un premier temps à mélanger la solution A avec de l'urine de la femme :

a - **si la femme n'est pas enceinte** les anticorps antigonadotrophines de la solution A restent libres et lorsque dans le deuxième temps on ajoute la solution B on observe une agglutination des hématies.

b - **si la femme est enceinte** les anticorps antigonadotrophines se fixent sur les gonadotrophines contenues dans l'urine. Lorsque dans le deuxième temps on ajoute la solution B, *les hématies ne sont pas agglutinées*.

Ces tests sont simples à utiliser et lisibles en deux heures ; leur spécificité est satisfaisante (environ 1 % de faux positifs) mais ils sont peu sensibles et le risque de faux négatifs n'est pas négligeable.

En cas de doute on peut répéter le test quelques jours plus tard ou faire appel à des méthodes plus compliquées mais plus sensibles (dosages radio-immunologiques).

### Figure 3 : Les réactions immunologiques

Ceci est une animation, disponible sur la version en ligne.

*Les réactions biologiques de grossesse sont devenues exceptionnelles*

Elles reposaient sur le principe suivant : l'injection de sérum ou d'urine de femme enceinte contenant des gonadotrophines à un animal femelle impubère (lapine, rate, souris...) ou séparé du mâle, provoque des modifications caractéristiques du tractus génital : congestion des trompes, hyperhémie et apparition de follicules hémorragiques au niveau des ovaires. Ces réactions sont sensibles et évitent les faux négatifs mais le résultat n'est lisible qu'en deux à cinq jours après sacrifice de l'animal.

## 2. AU NIVEAU DES ANNEXES

Les modifications portent successivement sur le **lécithocèle** et les différentes parties du **mésenchyme extra-embryonnaire**, elles s'achèvent avec la mise en place de la circulation sanguine.

### 2.1. Le lécithocèle

Le lécithocèle émet vers le seizième jour un diverticule qui s'enfonce dans le pédicule embryonnaire : le *diverticule allantoidien*.

### 2.2. Le mésenchyme extra-embryonnaire

Le mésenchyme extra-embryonnaire va se différencier à partir du dix-huitième jour.

1) Au dix-huitième jour, c'est autour de ce diverticule allantoidien et à son contact qu'apparaissent les *cellules sexuelles primitives* **ougonocytes primordiaux**. Ces cellules migreront ultérieurement vers les ébauches des gonades et seront à l'origine des cellules de la lignée germinale (spermatogonies ou ovogonies).

2) **Certaines cellules mésenchymateuses se groupent en petits massifs, les îlots de Wolff et Pander** (ou îlots vasculo-sanguins). Dans chaque îlot, les cellules périphériques s'allongent et forment ensemble l'ébauche des parois des vaisseaux, tandis que les cellules centrales s'arrondissent et se transforment en cellules souches des lignées sanguines. De telles ébauches vasculaires apparaissent dans presque tout le mésenchyme extra-embryonnaire :

- au niveau de la **splanchnopleure**, autour du lécithocèle
- au niveau de la **sphère chorale**, sous le trophoblaste
- au niveau du **pedicule embryonnaire**.

#### Figure 4 : Les modifications

Ceci est une animation, disponible sur la version en ligne.

### 2.3. La sphère chorale évolue progressivement

A la fin de la deuxième semaine le **syncytiotrophoblaste** a émis des travées radiales entraînant avec lui les cellules du **cytotrophoblaste**. Ces travées trophoblastiques constituent des **villosités primaires**. Entre ces villosités, les **lacunes** vasculaires remplies de sang maternel deviennent confluentes et se transforment en **chambres intervilleuses**.

Vers le quinzième jour, les villosités se développent et le mésenchyme de la lame chorale pénètre dans leur axe ; elles deviennent des **villosités secondaires**.

Ces villosités sont présentes sur tout le pourtour de l'oeuf.

Entre le dix-huitième et le vingt-et-unième jour des îlots vasculo-sanguins se différencient également dans le mésenchyme extra-embryonnaire constituant l'axe des villosités où ils vont constituer un réseau d'ébauches vasculaires, les villosités prennent alors le nom de **villosités tertiaires**.

#### Figure 5 : La sphère chorale

Ceci est une animation, disponible sur la version en ligne.

### 2.4. Début de la circulation extra embryonnaire

A la fin de la troisième semaine, les ébauches vasculaires des villosités entrent en connexion avec les ébauches apparues dans le reste du mésenchyme extra-embryonnaire ; c'est le début de la **circulation extra-embryonnaire**.

#### Figure 6 : A la fin de la troisième semaine

Ceci est une animation, disponible sur la version en ligne.

## 3. ÉVOLUTION DU DISQUE EMBRYONNAIRE

Pendant la troisième semaine l'évolution du disque embryonnaire se fait en trois étapes :

- du quinzième au dix-septième jour, mise en place de la *ligne primitive*, de l'*endoderme définitif* et du troisième feuillet, le **mésoblaste** ;
- du dix-septième au dix-neuvième jour, mise en place de la **chorde dorsale** ;
- du dix-neuvième au vingt-et-unième jour, différenciation de la **plaque** puis de la **gouttière neurale** d'une part et évolution du *mésoblaste* d'autre part.

#### Figure 7 : Pendant la troisième semaine

Ceci est une animation, disponible sur la version en ligne.

### 3.1. Mise en place du troisième feuillet ou gastrulation (15ème-17ème jours)

Au début de la troisième semaine, un épaississement axial de l'épiblaste apparaît dans la partie caudale de

l'embryon. Cet épaissement situé sur l'axe médian crânio-caudal, est appelé **ligne primitive**. A partir de la ligne primitive, des cellules de l'épiblaste **s'invaginent** vers la face ventrale : le premier contingent repousse les cellules de l'hypoblaste et constituent l'**endoderme définitif**, les cellules suivantes plongent transversalement entre ectoderme primaire et endoderme.

#### Figure 8 : La gastrulation

Ceci est une animation, disponible sur la version en ligne.

Les cellules suivantes plongent transversalement entre **ectoderme primaire** et **endoderme**. Ces cellules qui **s'insinuent** ainsi entre les deux feuillets primitifs sont à l'origine du 3<sup>ème</sup> feuillet embryonnaire, le **mésoblaste**. Cette migration respecte à l'extrémité caudale une zone d'accolement de l'épiblaste avec l'endoderme, la **membrane cloacale**.

Après ces migrations cellulaires, les cellules épiblastiques restantes constituent l'*ectoderme*.

#### Figure 9 : La gastrulation

Ceci est une animation, disponible sur la version en ligne.

Dans la partie crâniale, la ligne primitive n'atteint pas le bord du disque embryonnaire ; elle s'arrête en un point particulier, le **noeud de Hensen**, à partir duquel les cellules de la ligne primitive vont s'invaginer non pas transversalement mais en direction latéro-crâniale. Ainsi, le **mésoblaste** se constitue également dans la partie crâniale du disque embryonnaire sauf dans une zone d'accolement entre ectoderme et endoderme, la **membrane pharyngienne**, située sur l'axe médian à l'extrémité céphalique du disque embryonnaire; quelques cellules du mésoblaste migrent en avant de la membrane pharyngienne, elles participeront, au cours de la 4<sup>ème</sup> semaine, à la constitution de la zone cardiogène.

#### Figure 10 : La gastrulation

Ceci est une animation, disponible sur la version en ligne.

### 3.2. Mise en place de la corde (17ème-19ème jour)

1) A partir du **noeud de Hensen** des cellules de l'épiblaste s'invaginent selon l'axe médian crânio-caudal vers la **membrane pharyngienne**. Elles vont constituer entre ectoderme et endoderme un cordon cellulaire plein axial, le **processus chordal**.

#### Figure 11 : Mise en place de la corde

Ceci est une animation, disponible sur la version en ligne.

2) Secondairement, ce cordon cellulaire se creuse et s'étend en avant et en bas, constituant le **canal chordal**. La paroi ventrale du canal chordal fusionne avec l'endoblaste et se fragmente tandis que sa paroi dorsale s'épaissit et constitue la **plaque chordale**. Le canal chordal est alors **ouvert à ses deux extrémités** et fait communiquer la **cavité amniotique** avec le **lécithocèle**.

#### Figure 12 : Mise en place de la corde

Ceci est une animation, disponible sur la version en ligne.

3) La plaque chordale va ensuite s'épaissir et proliférer vers la partie caudale de l'embryon en **repoussant le noeud de Hensen** à proximité de la membrane cloacale. La communication entre cavité amniotique et lécithocèle secondaire se réduit alors à un tout petit canal, le **canal neurentérique**.

#### Figure 13 : Mise en place de la corde

Ceci est une animation, disponible sur la version en ligne.

4) Au dix-neuvième jour, l'endoderme se reconstitue et repousse les éléments dérivés de la plaque chordale qui constituent, entre ectoderme et endoderme, un axe cellulaire médian indépendant: la **corde dorsale**.

Ainsi, au dix-neuvième jour, après la gastrulation et la mise en place de la corde dorsale, l'embryon se présente sous la forme d'un disque embryonnaire à trois feuilletts (tridermique)

- un feuillet dorsal épiblastique devenu l'**ectoderme**
- un feuillet moyen, le *chordo-mésoblaste* avec, dans l'axe crânio-caudal, la *chorde* et latéralement le **mésoblaste**
- un feuillet ventral, l'**endoderme définitif**.

#### Figure 14 : Mise en place de la corde

Ceci est une animation, disponible sur la version en ligne.

Entre ces feuilletts, quelques cellules détachées du mésoblaste constituent un tissu conjonctif de remplissage, très lâche : le **mésenchyme intra-embryonnaire**.

### 3.3. Différenciation de la plaque puis de la gouttière neurale et évolution du mésoblaste (19ème au 21ème jour)

#### 3.3.1. L'ébauche du système nerveux central

1) Au *dix-huitième-dix-neuvième* jour, l'ectoderme qui recouvre l'axe crânio-caudal s'épaissit en avant du noeud de Hensen sous l'action inductrice de la corde. Cet épaississement plus large dans sa partie crâniale, prend la forme d'une raquette renflée en avant : c'est la **plaque neurale** qui présente une croissance cellulaire très rapide et s'étend progressivement vers la partie caudale. Dès lors, l'ectoblaste secondaire a donné naissance à deux ensembles cellulaires distincts, le **neuroectoderme** (plaque neurale) et l'**ectoderme** (reste du feuillet dorsal).

#### Figure 15 : La plaque neurale

Ceci est une animation, disponible sur la version en ligne.

2) Vers le *vingtième* jour, **les bords latéraux de la plaque neurale se relèvent** transformant la plaque en **gouttière neurale** qui fait saillie dans la cavité amniotique. Les zones de jonction entre les bords de la gouttière neurale et l'ectoderme constituent alors deux crêtes longitudinales : les **crêtes neurales**.

#### Figure 16 : Les bords latéraux de la plaque neurale se relèvent

Ceci est une animation, disponible sur la version en ligne.

3) A la fin de la troisième semaine, **les bords de la gouttière se rejoignent** et commencent à fusionner dans la partie moyenne du disque embryonnaire pour constituer le **tube neural**. Au moment de cette fusion, **les crêtes neurales s'isolent** dans le mésenchyme intra-embryonnaire sous-jacent de part et d'autre du tube neural.

#### Figure 17 : Les bords de la gouttière se rejoignent

Ceci est une animation, disponible sur la version en ligne.

#### 3.3.2. Le mésoblaste

Le mésoblaste, réparti dans tout le disque embryonnaire de chaque côté de la corde, va se développer de façon très active du dix-neuvième au vingt-et-unième jour et **former trois bandes longitudinales** de chaque côté de la corde dorsale :

- le **mésoblaste para-axial**
- le **mésoblaste intermédiaire**
- le **mésoblaste latéral** ou **lame latérale**

Chacune de ces trois zones du mésoblaste va commencer sa différenciation avant que ne s'achève la troisième semaine du développement.

### Figure 18 : Le mésoblaste

Ceci est une animation, disponible sur la version en ligne.

1) Dans le *mésoblaste para-axial* les cellules se regroupent en amas déterminant une segmentation : on appelle **somite** chaque amas cellulaire. Cette segmentation commence dans la région crâniale et progresse **vers la région caudale**. On distingue ainsi au vingt-et-unième jour, quatre à sept paires de somites disposés de façon symétrique qui soulèvent l'épiblaste de part et d'autre de la zone de fermeture du tube neural.

2) Au *niveau du mésoblaste intermédiaire*, il se forme également des groupements cellulaires en regard de chaque somite : ce sont les premiers **néphrotomes**. L'ensemble du mésoblaste intermédiaire constituant ainsi le cordon néphrogène donnera naissance à l'appareil urinaire.

### Figure 19 : Le somite

Ceci est une animation, disponible sur la version en ligne.

Au *niveau du mésoblaste latéral et de la zone cardiogène*, apparaissent progressivement des lacunes qui vont confluer et former une cavité : le **coelome intra-embryonnaire**. Cette cavité, en forme en fer à cheval à concavité caudale, communique latéralement très largement avec le **coelome extra-embryonnaire**.

La lame latérale est alors clivée en deux lames de tissu mésoblastique :

- l'une, dorsale, en continuité avec le mésenchyme extra-embryonnaire qui entoure l'amnios : le **mésoblaste somatique**
- l'autre, ventrale, en continuité avec le mésenchyme extra-embryonnaire qui entoure le lécithocèle secondaire : le **mésoblaste splanchnique**.

(Le **mésoblaste somatique** et l'épiblaste constitueront ensemble la paroi du corps : *somatopleure* ; le **mésoblaste splanchnique** et l'endoblaste constitueront ensemble la paroi du tube digestif : *splanchnopleure*).

### Figure 20 : Le mésoblaste latéral

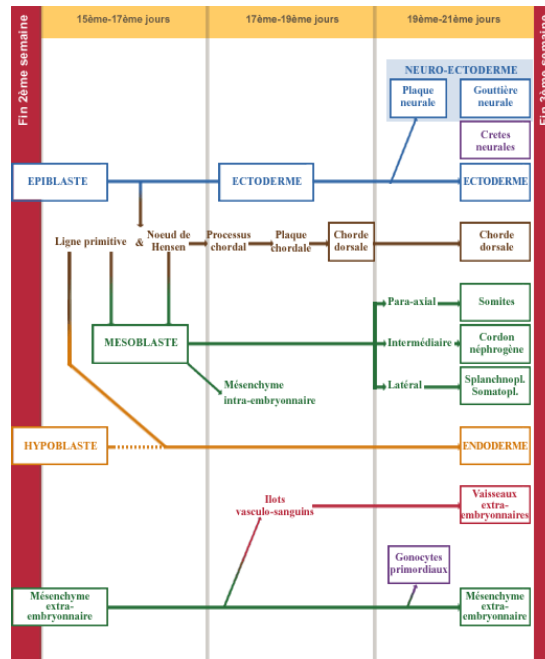
Ceci est une animation, disponible sur la version en ligne.

## 4. A LA FIN DE LA TROISIEME SEMAINE DU DEVELOPPEMENT

On est passé du disque embryonnaire didermique à un disque embryonnaire tridermique où sont apparus les principaux tissus différenciés :

- l'épiblaste a fait place à l'ectoderme et au neuroectoderme : gouttière neurale et crêtes neurales.
- la corde s'est individualisée ainsi que le mésoblaste qui se segmente déjà en somites, cordon néphrogène, mésoblastes splanchnopleural et somatopleural.
- l'endoderme a remplacé l'hypoblaste.
- le mésenchyme intra-embryonnaire se développe et occupe tout l'espace laissé libre par les autres feuillettes.
- le mésenchyme extra-embryonnaire est le siège de la différenciation des vaisseaux extra-embryonnaires et des gonocytes primordiaux.

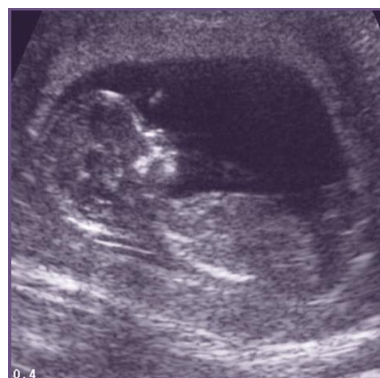Figure 21 : A la fin de la 3ème semaine du développement



## 5. ANOMALIES DU DEVELOPPEMENT DE LA TROISIEME SEMAINE

1. Les perturbations de la *gastrulation* entraînent des anomalies de l'organisation axiale de l'embryon.
2. Les perturbations de la constitution de la *chorde dorsale* entraînent, du fait de son rôle d'induction, des anomalies de la formation de la gouttière neurale et du rachis.
3. L'apparition de deux *lignes primitives* peut être à l'origine de jumeaux par séparation en deux du disque embryonnaire ou de monstres doubles si des zones de jonction persistent entre les deux moitiés du disque initial.

Figure 22 : Anomalies du développement de la troisième semaine



Cliché aimablement communiqué par le Docteur Gilles GRANGÉ  
 Maternité Port-Royal • PARIS

# **Chapitre 5 : Quatrième semaine de développement**

**Collège universitaire et hospitalier des histologistes, embryologistes, cytologistes  
et cytogénéticiens (CHEC)**

2014

## Table des matières

Introduction.....	3
1. LA DÉLIMITATION DE L'EMBRYON .....	3
1.1. Dans le sens transversal.....	3
1.2. Dans le sens longitudinal.....	3
1.3. L'augmentation de volume de la cavité amniotique.....	4
2. FORMATION DES ÉBAUCHES DES ORGANES.....	4
2.1. Le neuro ectoderme et l'ectoderme.....	4
2.1.1. Le tube neural.....	4
2.1.2. Les crêtes neurales.....	5
2.1.3. L'ectoderme.....	5
2.2. Le chordo mésoblaste.....	5
2.2.1. La chorde.....	5
2.2.2. Le mésoblaste.....	5
2.3. L'endoderme.....	7
2.4. Les formations branchiales .....	7
2.5. Évolution du mésenchyme pendant la quatrième semaine.....	8

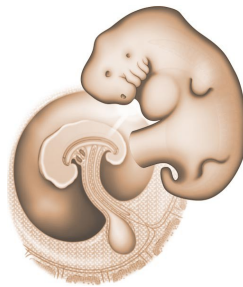

## Introduction

C'est au cours de la quatrième semaine du développement que s'achève l'embryogénèse (formation de l'embryon) et que commence l'organogénèse (formation des organes et appareils à partir des dérivés des feuillets embryonnaires initiaux). Deux ordres de phénomènes se déroulent en même temps :

- **la délimitation de l'embryon** du fait d'une plicature qui intervient à la fois dans le sens transversal et dans le sens longitudinal
- **la formation des ébauches des principaux organes** à partir de chacun des trois feuillets et du mésenchyme intra-embryonnaire.

**Figure 1 : La quatrième semaine de développement**



## 1. LA DÉLIMITATION DE L'EMBRYON

La délimitation de l'embryon intervient dans les deux directions de l'espace et transforme le disque embryonnaire en un embryon :

### 1.1. Dans le sens transversal

**Dans le sens transversal**, la délimitation est due à plusieurs facteurs :

- la croissance rapide des dérivés de l'ectoblaste , en particulier de la plaque neurale, qui provoque une **saillie dorsale** de l'embryon dans la cavité amniotique
- **l'augmentation de volume de la cavité amniotique**
- la stagnation du **lécithocèle secondaire**
- la **sphère choriale**, au contraire, se développe peu ce qui oblige l'ensemble de l'embryon et de ses annexes, en particulier la cavité amniotique, qui se développent activement, à se replier sur eux mêmes.

Ainsi, les bords du disque embryonnaire sont repoussés vers la face ventrale de l'embryon, ce qui détermine la délimitation dans le sens transversal : **les deux bords du disque embryonnaire se rejoignent** sur la ligne médiane, il se produit une soudure des tissus homologues et l'embryon est entièrement cerné par l'ectoderme.

**Figure 2 : Dans le sens transversal**

Ceci est une animation, disponible sur la version en ligne.

### 1.2. Dans le sens longitudinal

**Dans le sens longitudinal**, ces mêmes phénomènes sont également visibles :

- la prolifération très rapide du neuro-ectoblaste dans la région crâniale de l'embryon entraîne **la saillie de toute l'extrémité crâniale** qui, sous l'effet de la poussée de la cavité amniotique bascule de 180° et plonge sous la face ventrale ;

- de même, la **poussée de la cavité amniotique** détermine un repli de la région caudale.

Ces deux poussées contribuent à rapprocher les régions crâniale et caudale de l'embryon (délimitation longitudinale).

### Figure 3 : Dans le sens longitudinal

Ceci est une animation, disponible sur la version en ligne.

Au total , quand la délimitation est terminée, la région du toit du lécithocèle secondaire constitue, par tubulation, un conduit intra-abdominal de nature endodermique, l'**intestin primitif**, relié au reste du lécithocèle, devenu la **vésicule vitelline**, par un canal étroit, le **canal vitellin**, qui traverse la face ventrale de l'embryon. On appelle **pédicule vitellin** l'ensemble constitué par ce canal , la partie du mésenchyme extra-embryonnaire splanchnopleural qui l'entoure et les vaisseaux vitellins qu'il contient.

### Figure 4 : Dans le sens longitudinal

Ceci est une animation, disponible sur la version en ligne.

## 1.3. L'augmentation de volume de la cavité amniotique

L'**augmentation de volume de la cavité amniotique**, repousse vers la **sphère chorale** le **mésenchyme extra-embryonnaire somatopleural** et tend à effacer le **coelome extra-embryonnaire** ; elle provoque le rapprochement des **deux extrémités de la paroi de l'amnios** et détermine la formation du **cordons ombilical**, entièrement cerné par la paroi amniotique et qui réunit les constituants du pédicule vitellin et du **pédicule embryonnaire** (mésenchyme et vaisseaux ombilicaux). Ce cordon relie la face ventrale de l'embryon (zone ombilicale) à la **sphère chorale**.

### Figure 5 : Augmentation du volume de la cavité amniotique

Ceci est une animation, disponible sur la version en ligne.

## 2. FORMATION DES ÉBAUCHES DES ORGANES

### 2.1. Le neuro ectoderme et l'ectoderme

#### 2.1.1. Le tube neural

Au cours de la quatrième semaine, la gouttière neurale se soude par ses bords et se transforme en **tube neural**. Cette **soudure** commencée au niveau de la partie moyenne, s'étend vers les extrémités mais chaque extrémité reste provisoirement ouverte dans la cavité amniotique. Ces deux ouvertures s'appellent les **neuropores** antérieur et postérieur :

- le **neuropore antérieur** se ferme au 25<sup>ème</sup>-26<sup>ème</sup> jour
- le **neuropore postérieur** se ferme au 28<sup>ème</sup> jour.

Le système nerveux prend alors la forme d'un **tube creux** de calibre réduit (future moelle épinière) avec une **extrémité crâniale** plus large (futur cerveau ou encéphale) repliée sous la face ventrale de l'embryon au moment de la délimitation.

A la fin de la quatrième semaine, l'extrémité encéphalique présente **trois zones dilatées** :

- le **prosencephale**
- le **mésencéphale** et
- le **rhombencéphale**

### Figure 6 : Le tube neural

Ceci est une animation, disponible sur la version en ligne.

## 2.1.2. Les crêtes neurales

De chaque côté, la zone de jonction située entre les bords de la gouttière neurale et le reste de l'ectoderme s'isole du reste du neuroectoderme au moment de la fermeture du tube neural. Cette zone fait saillie sur la face dorsale d'où son nom de crête neurale. Très rapidement les cellules crestales s'enfoncent dans le mésenchyme sous-jacent et, en même temps que se produit la segmentation du mésoblaste para-axial, **les crêtes neurales se fragmentent** en petits amas cellulaires disposés sur le même plan transversal que les **somites** : ces amas constituent les ébauches des ganglions rachidiens.

## 2.1.3. L'ectoderme

L'**ectoderme** se modifie peu au cours de la quatrième semaine sauf au niveau de l'extrémité céphalique où il apparaît des zones de différenciation à destinée sensorielle: les **placodes** (auditives, olfactives et optiques ou cristalliniennes).

### Figure 7 : Les crêtes neurales et l'ectoderme

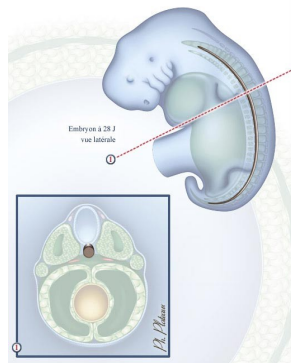
Ceci est une animation, disponible sur la version en ligne.

## 2.2. Le chordo mésoblaste

### 2.2.1. La chorde

La chorde, formée à la 3<sup>ème</sup> semaine, constitue l'ébauche du squelette axial de l'embryon. Pendant la 4<sup>ème</sup> semaine, elle pénètre dans l'extrémité caudale de l'embryon ; au niveau de l'extrémité crâniale, elle reste à distance de la membrane pharyngienne. Elle est constituée de cellules vacuolaires entourées d'une mince gaine.

### Figure 8 : La chorde



### 2.2.2. Le mésoblaste

Le **mésoblaste** est constitué, depuis la troisième semaine, de chaque côté de l'axe chordal par trois bandes tissulaires longitudinales (para-axiale, intermédiaire et latérale).

1) Le **mésoblaste para-axial** continue sa segmentation dans le sens longitudinal commencée pendant la 3<sup>ème</sup> semaine constituant les somites , amas cellulaires disposés par paire de part et d'autre du **tube neural** et de la **chorde**. Cette segmentation contribue à diviser l'embryon en étages superposés, bien visibles au niveau du tronc. Chaque étage est constitué de la paire de somites, de ses dérivés et des structures voisines situées dans le même plan transversal. On appelle **métamère** chacun de ces niveaux et cette segmentation est appelée la métamérisation.

### Figure 9 : Le mésoblaste

Ceci est une animation, disponible sur la version en ligne.

Au trentième jour, **30 paires de somites** sont ainsi individualisées mais la métamérisation se poursuivra jusqu'au quarantième jour. A ce stade le mésoblaste para-axial est constitué de 42 à 44 paires de somites distincts depuis l'**extrémité céphalique** vers l'**extrémité caudale** : **3 à 4 paires occipitales** (transitoires et mal individualisées), **8 paires cervicales**, **12 paires dorsales**, **5 paires lombaires**, **5 paires sacrées**, **8 à 12 paires coccygiennes** mal individualisées.

Les somites soulèvent l'épiblaste et forment des reliefs visibles à la surface de l'embryon. En même temps qu'ils se développent, apparaît en leur centre une petite cavité, le **myocèle**.

#### Figure 10 : Le mésoblaste

Ceci est une animation, disponible sur la version en ligne.

Evolution des somites pendant la quatrième semaine :

**Au cours de la quatrième semaine chaque somite se différencie en plusieurs contingents cellulaires :**

- Formation du sclérotome : Les cellules de la région pra-médiane prennent un aspect polymorphe et entrent en contact les unes avec les autres constituant le **sclérotome**. Le tissu ainsi constitué est du tissu conjonctif jeune dont les cellules peuvent se différencier en plusieurs types cellulaires : fibroblastes, chondroblastes ou ostéoblastes. Au cours de la quatrième semaine, au niveau de chaque métamère, certaines de **ces cellules migrent** en dedans autour de la **chorde dorsale**. Il en résulte, à la fin de la quatrième semaine, une **colonne mésoblastique dense** centrée par la chorde constituée de blocs de sclérotome (un par métamère) séparés les uns des autres par une zone mésenchymateuse peu dense.

#### Figure 11 : Evolution des somites pendant la 4ème semaine

Ceci est une animation, disponible sur la version en ligne.

- Formation du dermo-myotome. Après la migration des cellules du sclérotome le reste du somite, laissé sur place, constitue le *dermo-myotome* où l'on peut distinguer **deux zones séparées** par une cavité apparue dès la troisième semaine : le **myocèle**. On distingue deux zones :
  - *une zone interne* dans laquelle les cellules prennent un aspect fusiforme et deviennent des cellules souches à potentiel musculaire, c'est le **myotome constitué de myoblastes**.
  - *une zone externe* sous-épiblastique, dont les cellules deviennent mésenchymateuses, le **dermotome** qui formera ultérieurement le tissu cellulaire sous-cutané.

#### Figure 12 : Evolution des somites pendant la 4ème semaine

Ceci est une animation, disponible sur la version en ligne.

- Formation des bourgeons des membres : Au cours de la quatrième semaine, au niveau de certains métamères, des cellules du mésoblaste migrent latéralement et soulèvent l'épiblaste pour constituer les bourgeons des membres :
  - vers le 24ème jour, au niveau des derniers métamères cervicaux et des premiers dorsaux : les **bourgeons des membres supérieurs** ;
  - vers le 28ème jour, au niveau des derniers métamères lombaires et des premiers sacrés : les **bourgeons des membres inférieurs**.

#### Figure 13 : Evolution des somites pendant la 4ème semaine

Ceci est une animation, disponible sur la version en ligne.

2) Le **mésoblaste intermédiaire** se segmente à son tour depuis le niveau de la 2ème paire de somites occipitaux jusqu'à celui de la 4ème paire de somites lombaires pour constituer en dehors des somites des petits amas cellulaires, les **néphrotomes**, ébauches des portions sécrétrices de l'appareil urinaire.

- Du niveau de la 2<sup>ème</sup> paire occipitale à celui de la 5<sup>ème</sup> paire cervicale ces néphrotomes seront à l'origine du **pronéphros**.

- Du niveau de la 6<sup>ème</sup> paire cervicale jusqu'à celui de la 4<sup>ème</sup> paire lombaire il peut se former un ou deux néphrotomes par métamère ; cet ensemble constituera le **mésonephros**.
- La partie la plus caudale du cordon néphrogène ne se métamérise pas ; elle donnera ultérieurement le blastème à l'origine du **métanéphros**.

#### Figure 14 : Le mésoblaste intermédiaire

Ceci est une animation, disponible sur la version en ligne.

3) Le **mésoblaste latéral** ne se segmente pas mais se clive dès la fin de la troisième semaine en deux lames, ventrale et dorsale (**splanchnopleurale** et **somatopleurale**) qui **bordent**, au moment de la délimitation de l'embryon, le **cœlome interne ou intra-embryonnaire**.

Dans la partie moyenne et caudale de l'embryon, le coelome intra-embryonnaire donnera la **cavité pleuro-péritonéale** et autour de l'ébauche cardiaque, la **cavité péricardique**.

#### Figure 15 : Le mésoblaste latéral

Ceci est une animation, disponible sur la version en ligne.

## 2.3. L'endoderme

La délimitation de l'embryon isole le plafond du lécithocèle qui prend alors la forme d'une gouttière à ouverture ventrale, la gouttière digestive. **A la fin de la délimitation** dans le sens transversal, cette gouttière se ferme progressivement et devient le **tube digestif primitif** au niveau duquel, à la fin de la quatrième semaine, on distingue trois zones

1. l'**intestin primitif antérieur** qui s'ouvre dans la cavité amniotique à son extrémité crâniale par résorption de la membrane pharyngienne, au 27<sup>ème</sup> jour.
2. l'**intestin primitif moyen** relié à la **vésicule ombilicale** ou vitelline par le **canal vitellin** qui passe par la zone ombilicale.
3. l'**intestin primitif postérieur** dont la partie terminale, ou **cloaque**, est fermée par la membrane cloacale qui ne se résorbera ultérieurement. La partie ventrale du cloaque reste en communication avec le **canal allantoïde** résultant d'un allongement du diverticule allantoïdien enfermé dans le cordon ombilical.

#### Figure 16 : L'endoderme

Ceci est une animation, disponible sur la version en ligne.

## 2.4. Les formations branchiales

La partie céphalique de l'intestin antérieur, appelée intestin pharyngien, en forme d'entonnoir communique par son extrémité large avec la cavité amniotique après la résorption de la membrane pharyngienne au niveau du stomodeum (espace séparant le massif facial du reste de l'embryon). Cet ensemble sera à l'origine de la cavité bucco-nasale.

A partir de la quatrième semaine, de chaque côté, des sillons apparaissent sur les parois latérales de l'intestin pharyngien, *les poches endodermiques*. En même temps, et en regard des précédentes, apparaissent sur la face externe, recouverte par l'ectoderme, des sillons qui s'invaginent : *les poches ectodermiques ou branchiales*. Ces replis endodermiques et ectodermiques délimitent des massifs cellulaires de mésoblaste et de mésenchyme, les **arcs branchiaux**, disposés de chaque côté de l'intestin pharyngien.

**Les deux premiers arcs branchiaux** sont visibles à partir du 24<sup>ème</sup> jour, le **troisième et le quatrième** au 26<sup>ème</sup> jour. Chaque arc branchial contient une ébauche vasculaire, futur *arc aortique*.

( Ultérieurement, Les dérivés du mésoblaste participeront à la formation du squelette de la face et du larynx et seront à l'origine des muscles de tête et du cou, les poches endodermiques seront à l'origine de formations lymphoïdes et de glandes endocrines tandis que les poches ectodermiques donneront le

conduit auditif externe et le sinus cervical).

### Figure 17 : Les formations branchiales

Ceci est une animation, disponible sur la version en ligne.

## 2.5. Évolution du mésenchyme pendant la quatrième semaine

L'ensemble du mésenchyme extra embryonnaire et du mésenchyme intra embryonnaire (tissu de remplissage provenant de la ligne primitive, comme le mésoblaste) est le siège, pendant la quatrième semaine, de la **formation d'ébauches vasculaires**.

1. Au niveau des villosités chorales, du mésenchyme extra embryonnaire de la sphère chorale et du pédicule embryonnaire, les ébauches vasculaires, apparues à la fin de la troisième semaine, deviennent confluentes et forment un réseau drainé par des troncs vasculaires, les **vaisseaux ombilicaux**, passant par le **cordons ombilical** pour rejoindre les vaisseaux qui se constituent dans le mésenchyme intra-embryonnaire.
2. Au niveau du mésenchyme intra-embryonnaire les premiers vaisseaux individualisé sont les **aortes dorsales primitives** droite et gauche dont les parties caudales fusionnent sur la ligne médiane et dont les partie céphaliques s'infléchissent sur la face ventrale pour entrer en connexion avec l'extrémité céphalique du tube cardiaque les veines primitives dites cardinales antérieures et postérieures qui constituent ensemble de chaque côté un segment commun, le Canal de Cuvier qui s'abouche à l'extrémité caudale du **tube cardiaque**.
3. Autour de la vésicule vitelline se forme un second réseau qui se draine par deux gros troncs les **vaisseaux vitellins** qui passent également par le cordon ombilical

### Figure 18 : La formation d'ébauches vasculaires

Ceci est une animation, disponible sur la version en ligne.

### Figure 19 : La formation d'ébauches vasculaires

Ceci est une animation, disponible sur la version en ligne.

4. En avant de la membrane pharyngienne, une zone mixte initialement extra-embryonnaire, formée de mésoblaste et de mésenchyme constitue la **zone cardiogène**. Cette zone est également le siège de la formation d'ébauches vasculaires sous la forme de deux tubes, les **tubes endocardiques**. Au moment de la délimitation de l'embryon et de la fermeture de la paroi ventrale, la zone cardiogène repoussée sur la face ventrale devient intra-embryonnaire tandis que le **mésoblaste splanchnopleural** se condense et **forme une enveloppe** autour des tubes endocardiques. Puis ces **deux tubes se rapprochent et fusionnent** sur la ligne médiane en constituant un **tube cardiaque** impair entouré par la **zone dense splanchnopleurale**, elle-même circonscrite par le **coelome intra-embryonnaire** (future cavité péricardique). Les premiers battements cardiaques apparaissent vers le 23ème jour.

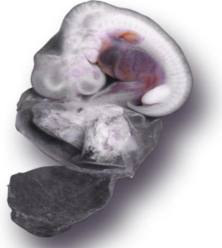
Toutes ces ébauches vasculaires vont entrer en communication pendant la quatrième semaine et constituer la circulation intra et extra-embryonnaire

### Figure 20 : La formation des ébauches vasculaires

Ceci est une animation, disponible sur la version en ligne.

**Au total, la quatrième semaine marque la fin de l'embryogénèse. L'embryon est désormais délimité et prend sa forme définitive tandis que toutes les ébauches des organes sont constituées. Les migrations cellulaires et les processus morphogénétiques impliquent l'intervention de nombreux gènes et des mécanismes très complexes et précis, la quatrième semaine est donc une phase très critique du point de vue tératologique.**

**Figure 21 : Embryon et ses annexes à la fin de la 4ème semaine**



Embryon et ses annexes à la fin de  
la quatrième semaine de développement de l'œuf.  
(d'après anatomique après grossesse tubaire)

# Chapitre 6 : La sphère chorale et le placenta

**Collège universitaire et hospitalier des histologistes, embryologistes, cytologistes et cytogénéticiens (CHEC)**

2014



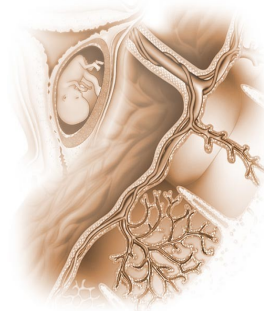
## Table des matières

Introduction.....	0
1. DÉVELOPPEMENT DE LA SPHÈRE CHORIALE (de la deuxième à la quatrième semaine du développement).....	0
1.1. Au cours de la deuxième semaine de développement.....	0
1.2. Au cours de la troisième semaine du développement.....	0
2. FORMATION DU PLACENTA (de la quatrième semaine au quatrième mois) .....	0
2.1. À partir de la quatrième semaine.....	0
2.2. À partir de la fin du deuxième mois.....	0
2.3. A la fin du troisième mois.....	0
2.4. Au quatrième mois, il apparaît des remaniements de structure.....	0
3. PHYSIOLOGIE DU PLACENTA .....	0
3.1. Les échanges.....	0
3.2. Le rôle protecteur de la « barrière foeto-maternelle » .....	0
3.3. Le placenta glande endocrine.....	0

## Introduction

Pendant toute l'embryogenèse, jusqu'à la quatrième semaine du développement, l'embryon est entouré par la sphère chorale, zone de contact et d'échanges entre l'embryon et l'organisme maternel. Les structures de la sphère chorale, incluses dans l'épaisseur de l'endomètre, se transformeront progressivement pour donner, à partir du deuxième mois, le placenta, organe qui contrôle la gestation et le développement du fœtus jusqu'à la fin de la grossesse.

Figure 1 : La sphère chorale et le placenta



## 1. DÉVELOPPEMENT DE LA SPHÈRE CHORIALE (de la deuxième à la quatrième semaine du développement)

La **sphère chorale** se constitue à partir du **trophoblaste** et du **mésenchyme extra-embryonnaire extra-cœlomique** sous-jacent :

Figure 2 : La sphère chorale

Ceci est une animation, disponible sur la version en ligne.

### 1.1. Au cours de la deuxième semaine de développement

**Au cours de la deuxième semaine** le syncytiotrophoblaste devient lacunaire et ces **lacunes** se remplissent de sang maternel par érosion des **capillaires de l'endomètre** (début de la circulation utéro-lacunaire).

À partir du treizième jour, le **syncytiotrophoblaste** émet dans toutes les directions de l'espace des travées radiaires qui pénètrent dans l'endomètre et entraînent avec elles des cordons de cellules du **cytotrophoblaste** qui constituent l'axe des **villosités primaires**.

Figure 3 : Au cours de la deuxième semaine

Ceci est une animation, disponible sur la version en ligne.

### 1.2. Au cours de la troisième semaine du développement

**Au cours de la troisième semaine**, les villosités se développent et leur axe est envahi par le **mésenchyme extra-embryonnaire extra-cœlomique** de la lame chorale. Elles deviennent ainsi des **villosités secondaires** que l'on retrouve tout autour de l'œuf.

Entre le 18ème et le 21ème jour, des îlots vasculo-sanguins se constituent dans l'axe mésenchymateux des villosités, comme dans tout le reste du mésenchyme extra-embryonnaire ; les villosités deviennent alors des **villosités tertiaires**.

Après la formation de ces dernières, le cytotrophoblaste continue à proliférer à l'extrémité de chaque

villosité sous forme de cordons cellulaires, les **colonnes cytotrophoblastiques**, qui traversent le syncytium. Ces colonnes s'anastomosent entre elles et se rejoignent à l'extérieur du **syncytiotrophoblaste** entourant l'œuf d'une **coque cytotrophoblastique** complète.

Ce développement du cytotrophoblaste transforme les lacunes en « **chambres intervillieuses** » c'est-à-dire en espace intervillitaire, constitué par une cavité bordée de syncytiotrophoblaste, en continuité directe avec la circulation maternelle.

#### Figure 4 : Au cours de la troisième semaine

Ceci est une animation, disponible sur la version en ligne.

Vers le 21<sup>ème</sup> jour, on distingue deux types de villosités :

- des **villosités tertiaires libres** dont l'extrémité flotte dans la **chambre intervillieuse**,
- des **villosités crampons** dont l'extrémité est attachée à la **coque trophoblastique**.

#### Figure 5 : Vers le 21<sup>ème</sup> jour

Ceci est une animation, disponible sur la version en ligne.

## 2. FORMATION DU PLACENTA (de la quatrième semaine au quatrième mois)

### 2.1. À partir de la quatrième semaine

À partir de la **quatrième semaine**, les villosités tertiaires du chorion chevelu vont devenir les **villosités primordiales** du placenta et chacune d'elles donne naissance à des bourgeonnements de structure identique (**villosités de deuxième ordre**) qui font saillie dans la **chambre intervillieuse** et donnent à leur tour des **villosités de troisième ordre ou villosités terminales**.

Cette évolution s'accompagne d'une différenciation vasculaire : l'axe vasculaire de chaque villosité primordiale et son arborisation constitue une unité vasculaire fonctionnelle, « **le cotylédon fœtal** ».

L'axe vasculaire des villosités est constitué d'une **veine centrale** (vaisseau efférent) et de **deux artérioles para-centrales** (vaisseaux afférents) anastomosées entre elles par un réseau capillaire sous-trophoblastique.

#### Figure 6 : A partir de la quatrième semaine

Ceci est une animation, disponible sur la version en ligne.

**De la quatrième semaine au quatrième mois**, l'axe vasculaire des villosités est en continuité avec les vaisseaux dérivés des ébauches vasculaires du **mésenchyme extra-embryonnaire** de la lame choriale et du **pédicule embryonnaire**.

Ce système vasculaire « extra-embryonnaire » est drainé par les **vaisseaux ombilicaux**, qui feront ultérieurement jonction avec la circulation intra-embryonnaire.

#### Figure 7 : De la quatrième semaine au quatrième mois

Ceci est une animation, disponible sur la version en ligne.

### 2.2. À partir de la fin du deuxième mois

L'évolution de la sphère choriale va conduire à la **délimitation du placenta** :

- les **villosités choriales orientées** du côté de la **caduque ovulaire** (entre l'œuf et la cavité utérine)

vont s'effacer et dégénérer ; elles laissent place au chorion lisse, avasculaire, constitué d'une seule couche de cytotrophoblaste et du mésenchyme extra-embryonnaire de la lame choriale, sous-jacente.

- les villosités orientées vers la **caduque basilaire** (entre l'œuf et la paroi utérine) se développent et constituent le **chorion chevelu** dont dérivera le placenta.

Le chorion chevelu comporte 20 à 40 villosités primordiales (ou de premier ordre). Certaines, les villosités crampons, s'étendent de la **plaque choriale** à la **plaque basale**; d'autres restent libres dans les chambres intervillieuses.

#### Figure 8 : La délimitation du placenta

Ceci est une animation, disponible sur la version en ligne.

### 2.3. A la fin du troisième mois

À la fin du troisième mois, l'augmentation de volume de la **cavité amniotique** (qui a déjà provoqué l'effacement du cœlome extra-embryonnaire) plaque la **caduque ovulaire** contre la **caduque pariétale**, en oblitérant la **cavité utérine**.

Le **placenta** devient alors un organe discoïde attaché à la paroi utérine par sa face maternelle ou **plaque basale** tandis que sa face fœtale ou **plaque choriale** donne attache au **cordon ombilical**.

En périphérie du disque placentaire, les structures placentaires se continuent avec la **caduque pariétale** et les membranes qui délimitent la cavité amniotique (amnios et **chorion lisse**).

#### Figure 9 : A la fin du troisième mois

Ceci est une animation, disponible sur la version en ligne.

### 2.4. Au quatrième mois, il apparaît des remaniements de structure

À partir du troisième mois, le cytotrophoblaste cesse de proliférer. Ultérieurement :

- le **cytotrophoblaste disparaît des villosités** pour ne subsister (à partir du quatrième mois) que sous la forme de quelques **amas cellulaires isolés** sous le **syncytiotrophoblaste** ;
- en périphérie, la coque cytotrophoblastique s'amenuise et fait place en regard des villosités crampons à du tissu conjonctif.

Les restes cytotrophoblastiques confluent alors pour constituer les **septa inter-cotylédonaires** qui **délimitent** les «cotylédons maternels» (apparents sur la face maternelle du placenta, lors de la délivrance).

#### Figure 10 : Le cytotrophoblaste disparaît des villosités

Ceci est une animation, disponible sur la version en ligne.

## 3. PHYSIOLOGIE DU PLACENTA

En raison de l'organisation vasculaire et de sa composante endocrine, le placenta est l'organe qui assure d'une part les échanges respiratoires et métaboliques du fœtus avec l'organisme maternel et d'autre part permet le développement et le fonctionnement des structures indispensables au maintien de la grossesse.

### 3.1. Les échanges

Ces **échanges** se font à travers la « **barrière fœto-maternelle** », c'est à dire l'ensemble des structures qui séparent le **sang fœtal** et le **sang maternel** :

- l'**endothélium du capillaire villositaire**,
- la **basale du capillaire**,
- le **tissu conjonctif de la villosité**,
- la **couche des cellules du cytotrophoblaste** (cellules de Langhans),
- deux **basales séparées par un feutrage fibrillaire**,
- le **syncytiotrophoblaste**.

À partir du quatrième mois, du fait de la régression du cytotrophoblaste, la couche des cellules de Langhans disparaît et laisse un **espace clair** entre le mésenchyme villositaire et le syncytiotrophoblaste.

### Figure 11 : Les échanges

Ceci est une animation, disponible sur la version en ligne.

Ces échanges sont sélectifs :

Ils ne se font pas toujours dans les deux sens et concernent :

- les gaz du sang (échanges respiratoires),
- l'eau et les sels minéraux,
- les glucides (dans les deux sens avec équilibre de la glycémie fœtale et de la glycémie maternelle),
- les protides, dégradés en acides aminés et resynthétisés dans leur forme fœtale au niveau de la bordure des villosités,
- les lipides, reconstitués selon un processus comparable (ou synthétisés dans les organes du fœtus),
- les vitamines, mais la vitamine K. passe mal et le taux fœtal est inférieur au taux maternel.

## 3.2. Le rôle protecteur de la « barrière fœto-maternelle »

Le rôle protecteur de la « barrière fœto-maternelle » est réel mais incomplet :

- la plupart des ions métalliques et métalloïde passent mal (bismuth, manganèse...) certains passent mieux (iode, brome, plomb...), le risque pour le fœtus dépend de leur toxicité spécifique ;
- la plupart des médicaments sont arrêtés, mais certains, en particulier les sulfamides et les antibiotiques, passent bien (attention à leur rôle tératogène éventuel) ;
- les parasites et micro-organismes ne passent pas, en principe, sauf en cas de lésion du placenta mais passage possible, même en l'absence de lésion, du tréponème (syphilis congénitale), du toxoplasme au dernier trimestre et, en fin de grossesse, du pneumocoque, du streptocoque et du collibacille ;
- les virus traversent facilement et peuvent être à l'origine de fausses-couches ou de malformations (ce risque tératogène est très élevé pour le virus de la rubéole). En ce qui concerne les virus V.I.H., ils ne provoquent pas de malformation mais leur passage trans-placentaire expose le nouveau-né au développement d'un syndrome d'immuno-dépression pendant les premières années de vie [**cf. ci-dessous "Pour en savoir plus : Tératologie"**];
- certains anticorps maternels traversent la barrière et assurent une protection pour le fœtus et le nouveau-né pendant la période périnatale. Dans le cas des anticorps du groupe rhésus, les anticorps maternels anti Rh+ peuvent être à l'origine d'une hémolyse néo-natale des érythroblastes, lorsque le fœtus est Rh-;
- selon un mécanisme encore mal élucidé, la sphère chorale et le placenta interviennent pour éviter le rejet par la mère des tissus étrangers que représentent l'embryon et ses annexes au moment de l'implantation et pendant la grossesse.

**Figure 12 : Le rôle protecteur de la barrière "foeto-maternelle"**



### **Pour en savoir plus**

#### **MALFORMATIONS ET FACTEURS TERATOGENES**

**On appelle malformations les anomalies morphologiques des organes résultant d'une perturbation pendant les processus morphogénétiques du développement.** Elles interviennent entre la 3<sup>ème</sup> semaine et le 3<sup>ème</sup> mois de la gestation, leur description entre dans le cadre de la tératologie morphologique et sera envisagée avec le développement normal des différents appareils.

**Les facteurs favorisants ou déclenchants sont appelés facteurs tératogènes.**

Deux ordres de phénomènes distincts peuvent être à l'origine de malformations :

- des **facteurs génétiques** (anomalies chromosomiques ou mutations géniques)
- des **facteurs exogènes** (perturbations de l'environnement)

#### **1- FACTEURS GENETIQUES (CONSTITUTIONNELS)**

##### **1.1. Les anomalies chromosomiques :**

Elles peuvent être à l'origine de malformations des membres, de la face, de l'appareil cardiovasculaire, du système nerveux central....L'anomalie morphologique ou l'association de certains aspects malformatifs permet parfois d'évoquer un diagnostic (à confirmer par l'étude du caryotype) au cours de la surveillance échographique de la grossesse.

Exemples :

- faciès de la trisomie 21
- position des doigts de la trisomie 18
- pterigium colli du syndrome de Turner ( 45,X)

Des arguments expérimentaux permettent d'attribuer l'étiologie de ces malformations à des défauts d'expression de certains gènes.

##### **1.2. Les anomalies génétiques :**

###### **1.2.1 gènes Hox :**

Dans de nombreuses espèces la spécificité régionale du développement est contrôlée par les gènes homéotiques.

Chez les vertébrés, des gènes de ce groupe, les gènes Hox, ont été identifiés sur certains chromosomes. Leur rôle de facteur de transcription a été démontré, par exemple, dans le modelage du squelette axial et le développement des membres chez la souris et leur mode d'expression paraît dans l'espèce humaine caractéristique de chaque rhombomère au niveau du tronc cérébral. Ces gènes Hox agissent comme des déclencheurs du développement et réagissent directement avec l'ADN pour amorcer une cascade d'expression de gènes qui aboutit aux changements développementaux. L'expression des gènes Hox est elle-même contrôlée par l'acide rétinolique qui agirait comme un activateur. Par contre, un surdosage pourrait provoquer des malformations en particulier cranio-faciales (du même type que celles provoquées par certains agents tératogènes).

Souvent les mêmes gènes sont impliqués :

- dans le développement du système nerveux central, ce qui explique la survenue d'un retard mental associé à ces dysmorphologies.
- dans le développement des dérivés de l'intestin primitif et entraîner des malformations dont le diagnostic est parfois possible au cours de la surveillance de la grossesse (Diagnostic prénatal)

Par ailleurs certaines séquences de gènes Hox, identifiés dans d'autres espèces, ont pu être localisées sur les chromosomes humains (2, 7, 12, 17) par des techniques d'hybridation in situ.

### **1.2.2 Autres gènes impliqués :**

Ces dernières années certains tableaux malformatifs majeurs ont pu être associés à une anomalie génétique. Par exemple, une mutation dite SHH (Sonic Hedgehog Mutation), située sur le chromosome 7 en 7q36, a été identifiée au cours de l'holoprosencéphalie (absence de développement du cerveau antérieur) mais certains porteurs de la mutation ont un phénotype normal. D'autres tableaux de malformations mineures (encore appelés dysmorphologies ou syndromes dysmorphiques) ont pu être associés à des perturbations dont les gènes ont été identifiés et localisés sur certains chromosomes humains (chromosome X ou autosomes 7, 11, 16..).

Les mécanismes génétiques sont variables (mutations de facteurs régulateurs de la transcription, anomalies du contrôle de l'expression..).

La reconnaissance de ces syndromes laisse espérer une meilleure compréhension des mécanismes du développement et un meilleur Conseil génétique des familles atteintes.

**2. FACTEURS EXOGENES** (ayant une action tératogène) : Quelque soit leur nature (très variée), les perturbations morphogénétiques qu'ils provoquent dépendent de **plusieurs critères** :

- **la sensibilité de l'embryon ou du fœtus**
- **le stade de développement** : un organe sera plus volontiers atteint et les malformations plus graves si la période de l'agression coïncide avec le début de l'organogénèse
- **le caractère plus ou moins spécifique de certains agents tératogènes pour un tissu cible particulier**
- **la durée et l'intensité de l'agression**

### **2.1. Les radiations ionisantes**

Aux doses habituelles des examens médicaux, elles ne présentent pas de risque tératogène. Néanmoins la prudence est conseillée en cas de répétition et vis à vis des personnels exposés. En médecine du travail les limites admises sont, comme cela se doit, très inférieures aux expositions qui pourraient présenter un risque. En cas d'accident, concernant certaines radiations, l'estimation du risque prend en compte l'effet-dose et la pénétration.

## **2.2. Les médicaments et toxiques :**

L'action tératogène de nombreuses médicaments a pu être mise en évidence expérimentalement ou à la suite d'observations cliniques révélatrices. De nos jours des tests et des études chez l'animal de laboratoire sont obligatoires avant l'autorisation de mise sur le marché (AMM) mais il faut rester prudent car la notion de tératogénicité potentielle n'exclut pas cette autorisation dans certaines indications.

Les classifications des risques tératogènes sont différentes selon les sources et sont difficilement superposables : ÉÉÉÉ

### **FDA (Food and Drug Administration): 5 catégories :**

- **A** Pas de risque accru dans l'espèce humaine (selon des études valables)
- **B** Pas de risque apparent chez l'animal mais pas d'étude adéquate dans l'espèce humaine ou Risque détecté chez l'animal mais non retrouvé dans l'espèce humaine
- **C** Risque détecté chez l'animal mais pas d'étude adéquate dans l'espèce humaine ou Aucune étude disponible
- **D** Toutes les études montrent un risque élevé pour le fœtus humain mais les potentialités thérapeutiques importantes du produit conduisent à étudier la balance bénéfice/risque
- **X** Risques très élevés de malformations, Contre-indication formelle chez la femme enceinte.

### **Base TERIS : Risque tératogène classé en 5 Catégories :**

- **Indéterminé**
- **Improbable**
- **Faible**
- **Modéré**
- **Elevé**

**En France, l'ANAES n'a pas défini de critères mais communique des informations spécifiques sur les médicaments aux risques connus.**

En pratique, **Antitumoraux** : utilisés dans le traitement des cancers : à doses thérapeutiques , les études dans l'espèce humaine ne sont pas concluantes, il est habituel de veiller à la protection des personnels exposés.

**Thalidomide** : malformations des membres ( historique : 6000 femmes atteintes, 4000 survivants) réhabilitation du médicament pour le traitement de certaines affections : lèpre, érythème noueux, myélome... et au cours du SIDA. La contre-indication est formelle entre 4 et 8 SA.

**Analogues de la vitamine A** : risque en cas d'hypervitaminose si dose >15000 UI / jour (équilibre avec 8000 UI) : l'hypervitaminose provoque une libération d'acide rétinoïque et une expression excessive du gène Hox. Danger de certains produits cosmétiques à base d'isotrétinoïne (ROACCUTANE®, ISOTREX®) Anomalies du tube neural dans 25 % des cas : contraception associée obligatoire, test sérologique de grossesse négatif à la première prise du médicament, maintien de la contraception un mois après l'arrêt du médicament.

**Lithium** : Toxicité > tératogénicité. Malformations cardio-vasculaires possibles (2 à 5 % des



cas) : le lithium interviendrait dans deux mécanismes impliqués au cours du cloisonnement cardiaque: la migration des cellules crestales et l'apoptose (risque au cours du 2<sup>ème</sup> mois).

**Alcool** : Malformations possibles par défaut de développement du massif médian de la face :

--au maximum : holoprosencéphalie

-- au minimum : trigonocéphalie, hypotélorisme (raccourcissement de l'espace inter orbitaire)

Risque tératogène au cours du 1<sup>er</sup> mois à distinguer des effets secondaires liés à la toxicité pendant toute la grossesse.

**Anticonvulsivants** : potentialité neurotoxique ; rôle protecteur de l'acide folique et éviter les pluri thérapies.

**Opiacés** : Tératogénicité faible mais Toxicité+++ : RCIU, Prématurité, Dépendance foétale (études sur femmes cocaïnomanes)

**Antibiotiques** : Tératogénicité non prouvée dans l'espèce humaine mais toxicité possible (Streptomycine, Tétracycline)

**Corticoïdes** et Anti-inflammatoires : effet tératogène non démontré dans l'espèce humaine, ce qui n'exclut pas la toxicité (rénale surtout)

### **2.3. Les agents infectieux :**

La plupart des parasites et des bactéries sont arrêtés au niveau du placenta (sauf en cas de lésions), par contre les virus traversent facilement la barrière foeto-maternelle

**Le virus de la rubéole** est le plus redoutable. Chez les femmes non vaccinées (vaccination obligatoire en France), des malformations apparaissent dans 20% des cas : cataracte et autres anomalies oculaires (8<sup>ème</sup> SA), surdité (9<sup>ème</sup> SA), malformations cardio-vasculaires et du SNC (5<sup>ème</sup> à 10<sup>ème</sup> SA).

**Le cytomégalovirus**, plus rarement en cause, peut provoquer une atteinte en 2<sup>ème</sup> trimestre : Microcéphalie, hydrocéphalie, hépato-splénomégalie, retards mental et psychomoteur mais l'atteinte est asymptomatique dans 90% des cas.

Les autres virus ont un risque moins évident.

**Le toxoplasme** est un protozoaire capable de traverser le placenta : il peut provoquer des anomalies secondaires de l'œil et du système nerveux central mais il ne s'agit pas exactement d'une perturbation des processus de l'organogénèse. Néanmoins la gravité du risque justifie pleinement la surveillance systématique de l'immunité des femmes enceintes (obligatoire en France).

## **3.3. Le placenta glande endocrine**

La sphère chorale puis le placenta secrètent les hormones nécessaires au maintien de la grossesse et au développement foetal :

### **1) Hormones protéiques**

H.C.G. ou hormone gonadotrophique chorionique (prolans) :

C'est une glycoprotéine sécrétée par les cellules du syncytiotrophoblaste, dès leur différenciation, qui prennent ainsi progressivement le relais du corps jaune de grossesse : sa sécrétion précoce assure le maintien du corps jaune et stimule la stéroïdogénèse.

À partir de la troisième semaine le taux de sécrétion est suffisant pour permettre les réactions biologiques et surtout immunologiques de grossesse : le taux dans les urines de 24 h atteint 10 000 U.I.

Ultérieurement, la sécrétion de cette hormone atteint son maximum entre la huitième et la douzième semaine de grossesse (taux urinaire : 100 000 U.I./24 h) puis diminue pendant toute la grossesse.

H.C.S. ou hormone chorionique somato-mammotrophique :

Sécrétée par le syncytiotrophoblaste, elle est décelable à partir de la 5ème-7ème semaine et augmente régulièrement jusqu'à la 36ème/37ème semaine. Encore appelée Hormone lactogène placentaire (HPL), sa structure est très proche de l'Hormone de croissance (GH) dont elle compense le déficit dans le sang circulant maternel.

S.P.1. ou « specific pregnancy  $\beta$ 1 glycoprotein » :

Cette hormone également sécrétée par le syncytiotrophoblaste apparaît dans le plasma maternel dès la deuxième semaine et augmente régulièrement jusqu'à la fin de la grossesse.

Des dosages radio-immunologiques, réa-lisables dans des laboratoires spécialisés, permettent de déceler dès la deuxième semaine du développement dans le plasma maternel la présence de certaines de ces hormones (S.P.I. et chaîne  $\beta$  de l'H.C.G.) et de faire le diagnostic de grossesse avant la survenue du retard de règles.

PAPP-A ou « Pregnancy Associated Plasma Protein A » :

Elle est présente dans le plasma maternel au cours de la grossesse, sécrétée par les cellules trophoblastiques mais aussi dans d'autres organes.

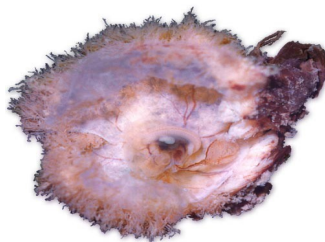## 2) Hormones stéroïdes

Progestérone : la sécrétion placentaire prend le relais de celle du corps jaune gravidique à partir de la onzième semaine et augmente progressivement pendant toute la gestation.

Oestrogènes : la sécrétion placentaire ne devient importante qu'à partir de la douzième semaine de grossesse. Auparavant, la sécrétion œstrogénique du corps jaune est faible et dépend d'une stimulation placentaire. Cela permet d'exercer une surveillance biologique des œstrogènes urinaires en début de grossesse : une excrétion urinaire  $> 100 \mu\text{g}/24 \text{ h}$  signifie que la femme est enceinte (le taux atteint  $500 \mu\text{g}/24 \text{ h}$  à partir de la douzième semaine).

**3) La surveillance des taux de sécrétion de ces différentes hormones** (dosages plasmatiques et urinaires) est un complément utile aux données cliniques et écho-tomographiques pour suivre l'évolution de la grossesse et indirectement le développement du fœtus. Les dosages, au cours du premier trimestre de la grossesse des HCG, en particulier de la fraction libre  $\beta$ , et de la PAPP-A sont utilisés également comme indicateurs biologiques pour le dépistage des aneuploïdies.

**Figure 13 : Le placenta glande endocrine**



Embryon dans sa sphère chorionale à la fin de la quatrième semaine de développement de l'œuf.  
(poèce anatomique après grossesse tubaire)

# Chapitre 7 : Les jumeaux

**Collège universitaire et hospitalier des histologistes, embryologistes, cytologistes  
et cytogénéticiens (CHEC)**

2014

## Table des matières

Introduction.....	3
1. LES FAUX JUMEAUX.....	3
2. LES VRAIS JUMEAUX.....	3
2.1. Au début de la segmentation .....	3
2.2. Au stade du bouton embryonnaire .....	3
2.3. Au stade de disque embryonnaire didermique .....	3
3. LES CONSÉQUENCES DE LA GÉMELLARITÉ .....	4
4. LE DIAGNOSTIC .....	4

## Introduction

La survenue de grossesses gémellaires concerne environ 1% des naissances et se traduit par la naissance de deux enfants à l'issue de la grossesse.

### 1. LES FAUX JUMEAUX

Le plus souvent (70% des cas des grossesses gémellaires), il s'agit de deux ovocytes fécondés au cours du même cycle menstruel aboutissant à des **jumeaux dizygotes**. Chacun des **zygotes** évolue indépendamment et s'implante séparément au niveau de la muqueuse utérine; leur patrimoine génétique est différent, comme c'est le cas pour des frères et sœurs. Chacun des zygotes se développe avec sa **sphère choriale**, son placenta et sa **cavité amniotique**. Ce sont **les faux jumeaux**.

#### Figure 1 : Les faux jumeaux

Ceci est une animation, disponible sur la version en ligne.

### 2. LES VRAIS JUMEAUX

Ils résultent de l'évolution particulière d'un seul ovocyte fécondé, ce sont des **jumeaux monozygotes** dont le patrimoine génétique est identique. Selon le stade du développement où intervient le dédoublement des structures, ils peuvent avoir en commun une partie des annexes embryonnaires :

#### 2.1. Au début de la segmentation

Si chacun des **deux premiers blastomères** évolue de façon indépendante, il apparaîtra deux morulas, deux **blastocystes** (et donc deux **boutons embryonnaires**) capables de s'implanter et de constituer une **sphère choriale**.

Après l'implantation, chaque bouton embryonnaire pourra se développer et permettre la formation du **disque embryonnaire** et de la **cavité amniotique**.

**La grossesse sera dite di-choriale et di-amniotique.**

#### Figure 2 : Au début de la segmentation

Ceci est une animation, disponible sur la version en ligne.

#### 2.2. Au stade du bouton embryonnaire

Un clivage du **bouton embryonnaire** en **deux moitiés égales** provoque la formation de deux **disques embryonnaires** et de deux **cavités amniotiques** à l'intérieur d'une **sphère choriale commune** qui donnera un seul placenta. **La grossesse sera dite mono-choriale et di-amniotique.**

#### Figure 2 : Au stade du bouton embryonnaire

Ceci est une animation, disponible sur la version en ligne.

#### 2.3. Au stade de disque embryonnaire didermique

La formation de deux **lignes primitives** parallèles peut provoquer la formation de **deux disques tridermiques** ayant la même **cavité amniotique**, apparue avant le clivage. **La grossesse sera dite mono-choriale et mono-amniotique.** Le clivage incomplet du disque didermique initial peut être à l'origine de zones d'accolement persistant entre les deux jumeaux aboutissant à la naissance de "monstres doubles" ou "siamois".

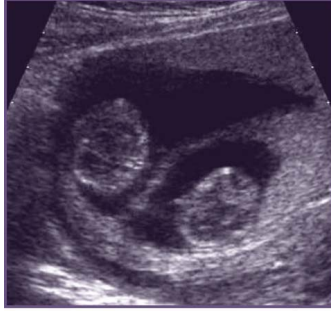#### Figure 4 : Au stade de disque embryonnaire didermique

Ceci est une animation, disponible sur la version en ligne.

### 3. LES CONSÉQUENCES DE LA GÉMELLARITÉ

- La connexion des systèmes vasculaires extra-embryonnaires peut être à l'origine de mélange des sang et de troubles de la vascularisation entre les jumeaux;
- Le déficit vasculaire peut se traduire par un retard de développement;
- La prématurité est plus fréquente dans les grossesses gémellaires.

**Figure 5 : Les conséquences de la gémellarité**



Cliché aimablement communiqué par le Docteur Gilles GRANGÉ  
Maternité Port-Royal - PARIS

### 4. LE DIAGNOSTIC

Il repose le plus souvent sur les données de la surveillance échographique de la grossesse.

# **Chapitre 8 : Evolution des somites : Formation du squelette et des muscles**

**Collège universitaire et hospitalier des histologistes, embryologistes, cytologistes  
et cytogénéticiens (CHEC)**

2014

## Table des matières

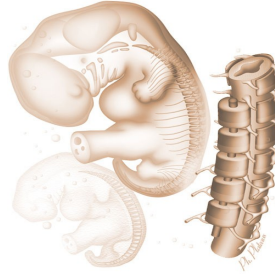
Introduction.....	3
1. ÉVOLUTION DES SOMITES.....	3
1.1. Au cours de la troisième semaine .....	3
1.2. Au cours de la quatrième semaine .....	3
2. FORMATION DU SQUELETTE AXIAL.....	4
2.1. Au cours de la quatrième semaine .....	4
2.2. A partir de la cinquième semaine.....	4
2.3. A partir de la fin du deuxième mois.....	4
2.4. L'ossification des vertèbres.....	4
3. DÉVELOPPEMENT DE LA PAROI THORACO ABDOMINALE.....	5
3.1. Les pièces du squelette .....	5
3.2. La partie musculaire de la paroi thoraco abdominale .....	5
4. DÉVELOPPEMENT DES MUSCLES DE LA TÊTE ET DU COU.....	6
5. DÉVELOPPEMENT DES MEMBRES.....	6
5.1. Les membres apparaissent sous forme de bourgeons à la quatrième semaine.....	6
5.2. Evolution des bourgeons.....	6
5.3. Malformations.....	7



## Introduction

L'ensemble du squelette, de l'appareil locomoteur et des parois va se constituer à partir des somites dérivés du mésoblaste para-axial pendant la troisième semaine du développement.

Figure 1 : Evolution des somites



## 1. ÉVOLUTION DES SOMITES

### 1.1. Au cours de la troisième semaine

Au cours de la troisième semaine les éléments cellulaires du **mésoblaste para-axial** se répartissent de façon symétrique de chaque côté de la **chorde dorsale** et se regroupent en amas au niveau de chaque **métamère**. Il en résulte la **formation des somites**, amas de cellules mésoblastiques à disposition métamérique disposés par paire de part et d'autre de la corde dorsale. A la fin de la troisième semaine il apparaît ainsi **5 à 7 paires de somites**.

Figure 2 : La formation des somites

Ceci est une animation, disponible sur la version en ligne.

### 1.2. Au cours de la quatrième semaine

Au cours de la quatrième semaine ce phénomène de métamérisation se poursuit et concerne également les structures voisines des somites (environ **30 paires de somites** sont visibles à la fin de la quatrième semaine). Très rapidement après son individualisation, chaque somite se différencie en plusieurs contingents cellulaires :

1) **Les cellules de la région médio-ventrale** prennent un aspect polymorphe et entrent en contact les unes avec les autres pour constituer le **sclérotome**. Le tissu ainsi individualisé est du tissu conjonctif jeune dont les cellules ont la possibilité de se différencier ultérieurement en plusieurs types cellulaires : fibroblastes, chondroblastes ou ostéoblastes. C'est également pendant la quatrième semaine que ces **cellules migrent** au niveau de chaque métamère vers la région axiale (autour de la **chorde dorsale** et de l'ébauche du **tube neural**).

Figure 3 : Les cellules de la région médio-ventrale

Ceci est une animation, disponible sur la version en ligne.

2) **Formation du dermo-myotome**. Après la migration des cellules du sclérotome, le reste du somite, laissé sur place, constitue le **dermo-myotome** fait de deux zones denses séparées par une cavité apparue dès la troisième semaine : le **myocèle**.

Dans la zone interne, les cellules prennent un aspect fusiforme et deviennent des cellules musculaires souches appelées *myoblastes*, elles constituent le **myotome**.

Dans la zone externe, située au contact de l'épiblaste, les cellules restent des fibroblastes et constituent le **dermotome** qui formera ultérieurement le tissu cellulaire sous-cutané.

### Figure 4 : Formation du dermo-myotome

Ceci est une animation, disponible sur la version en ligne.

## 2. FORMATION DU SQUELETTE AXIAL

### 2.1. Au cours de la quatrième semaine

**Au cours de la quatrième semaine** (cf. supra) certaines cellules du **sclérotome** ont migré vers la région axiale de l'embryon et entourent complètement la **chorde dorsale**.

Il en résulte, à la fin de la quatrième semaine, une **colonne mésoblastique** dense centrée par la chorde constituée de **blocs de sclérotome** (un par **métamère**) séparés les uns des autres par du mésenchyme intra-embryonnaire, très lâche.

### Figure 5 : Squelette axial au cours de la quatrième semaine

Ceci est une animation, disponible sur la version en ligne.

### 2.2. A partir de la cinquième semaine

**A partir de la cinquième semaine**, il apparaît au niveau de chacun de ces blocs de sclérotome deux zones plus denses, **crâniale** et **caudale**, séparées par une zone à prolifération moins active. La partie caudale de chaque **bloc sclérotomial métamérique** prolifère activement et **s'accole** à la partie crâniale du bloc sclérotomial sous-jacent. Il résulte de cette migration la formation d'un amas cellulaire dense constituant un **corps vertébral précartilagineux** dont l'origine est donc **intersegmentaire** (à cheval sur deux métamères).

Les cellules inférieures de la partie crâniale, moins dense, remplissent l'espace situé entre deux corps vertébraux et forment l'**ébauche du disque intervertébral** (qui reste situé au niveau métamérique). Les autres éléments de la région (myotome, **ébauches des racines des nerfs rachidiens...**) gardent leur position métamérique, ils seront donc situés au même niveau dans le plan transversal que les disques intervertébraux.

### Figure 6 : Squelette axial à partir de la cinquième semaine

Ceci est une animation, disponible sur la version en ligne.

### 2.3. A partir de la fin du deuxième mois

**A partir de la fin du deuxième mois**, le **corps vertébral** se transforme en cartilage tandis que la **chorde régresse** (sauf au niveau du **disque intervertébral** où les restes chordaux s'étalent et constituent l'**ébauche du nucleus pulposus**). Cette **différenciation cartilagineuse** s'étend progressivement aux **cellules sclérotomiales** qui ont migré autour du **tube neural** : elles formeront ainsi les autres parties des vertèbres et proliféreront latéralement pour donner naissance aux **processus costaux**.

### Figure 7 : Squelette axial à partir de la fin du deuxième mois

Ceci est une animation, disponible sur la version en ligne.

### 2.4. L'ossification des vertèbres

**L'ossification des vertèbres**, de type enchondrale, est un processus très lent: les **premiers centres primitifs** apparaissent au niveau des corps vertébraux cartilagineux au cours du troisième mois dans la région dorsale puis s'étend aux autres régions. Les points d'ossification des arcs vertébraux n'apparaissent qu'au 4ème-5ème mois. Les **centres secondaires** n'apparaîtront qu'après la naissance et l'ossification ne se terminera qu'après la puberté.

La soudure des ébauches cartilagineuses et l'ossification des pièces vertébrales qui constituent le sacrum et le coccyx ne seront complètes qu'à l'âge adulte.

### Figure 8 : L'ossification des vertèbres

Ceci est une animation, disponible sur la version en ligne.

## 3. DÉVELOPPEMENT DE LA PAROI THORACO ABDOMINALE

### 3.1. Les pièces du squelette

1) **les côtes** se développent à partir des **processus costaux** situés en **position inter-segmentaire** (comme les **corps vertébraux pré-cartilagineux** dont ils dérivent). Constituées initialement de bandes de tissu cartilagineux, les **côtes** se développent autour des viscères et leurs extrémités, situées sur la face ventrale du fœtus, rejoignent l'**ébauche cartilagineuse du sternum**. L'ossification primaire commence vers le 2ème mois dans la zone dorsale, futur arc postérieur de la côte, l'ossification secondaire n'interviendra qu'après la naissance.

### Figure 9 : Le squelette thoracique

Ceci est une animation, disponible sur la version en ligne.

2) **le sternum** est précédé d'une **ébauche cartilagineuse** faite de **deux bandes longitudinales** (hémisternums droit et gauche) qui **fusionnent sur la ligne médiane** au 3ème mois en même temps qu'ils sont rejoints par les extrémités des **ébauches costales**. Les premiers points d'ossification primaire apparaissent es le sixième mois. L'ossification secondaire est post-natal et ne sera complète qu'à l'âge adulte.

### Figure 10 : Le sternum

Ceci est une animation, disponible sur la version en ligne.

### 3.2. La partie musculaire de la paroi thoraco abdominale

La **partie musculaire** de la paroi thoraco-abdominale se constitue à partir de la cinquième semaine du fait du développement important du **myotome**.

Au niveau de chaque métamère, le myotome s'étire dans le sens dorso-ventral et donne deux contingents de **myoblastes** :

- un contingent dorsal, l'**épimère** qui se place en arrière des **corps vertébraux** et sera à l'origine des **muscles extenseurs** du rachis de la région thoracique et lombaire,
- un contingent ventral, l'**hypomère** qui s'étale dans toute la paroi ventrale et se dispose en **trois couches concentriques**. Il sera à l'origine des **muscles intercostaux** à l'étage thoracique et des **muscles de la paroi abdominale** à l'étage abdominal.

### Figure 11: La partie musculaire

Ceci est une animation, disponible sur la version en ligne.

1) Au niveau thoracique, les muscles intercostaux conservent leur disposition métamérique du fait du développement des **côtes**.

2) **A l'étage abdominal**, en l'absence de prolifération costale, les myotomes de plusieurs métamères fusionnent et forment des **nappes musculaires concentriques** qui s'étalent sur toute la hauteur de l'abdomen : *grand oblique*, *petit oblique* et *transverse de l'abdomen*. Au niveau de la paroi ventrale du fœtus, les extrémités antérieures des hypomères fusionnent sur la ligne médiane et constituent une colonne musculaire, le **grand droit de l'abdomen**.

### Figure 12 : A l'étage abdominal

Ceci est une animation, disponible sur la version en ligne.

## 4. DÉVELOPPEMENT DES MUSCLES DE LA TÊTE ET DU COU

1) Les muscles extenseurs et fléchisseurs du rachis cervical correspondent aux dérivés des épimères et hypomères situés au niveau des myotomes cervicaux;

2) **Les autres contingents musculaires** ne proviennent pas des myotomes mais de plusieurs origines :

**Les muscles de la face, du larynx et du pharynx** se constituent à partir des myoblastes qui se différencient dans les arcs branchiaux, ils seront innervés par les nerfs crâniens des territoires correspondants (V, VII, IX et X).

**Les muscles de la langue** se constituent à partir de myoblastes provenant des myotomes des somites de la région occipitale (innervation par le XII)

**Les muscles oculo-moteurs** proviennent de massifs cellulaires constitués de myoblastes qui se différencient initialement de part et d'autre de la membrane pharyngienne. Ces massifs cellulaires sont appelés « myotomes préotiques » et les muscles qui en dérivent sont respectivement innervés par trois paires crâniennes (III, IV, VI).

### Figure 13 : Les autres contingents musculaires

Ceci est une animation, disponible sur la version en ligne.

## 5. DÉVELOPPEMENT DES MEMBRES

### 5.1. Les membres apparaissent sous forme de bourgeons à la quatrième semaine

- **26ème jour: apparition sur les faces latérales de l'embryon des bourgeons des membres supérieurs** en regard des six derniers métamères cervicaux et des deux premiers métamères thoraciques,
- **28ème jour : apparition sur les faces latérales de l'embryon des bourgeons des membres inférieurs** en regard des quatre derniers métamères lombaires et des trois premiers métamères sacrés.

Chaque bourgeon est constitué d'un **massif de cellules** provenant du mésoblaste et du mésoderme qui soulève une zone épaissie de l'ectoderme, le **bourellet ectodermique apical**. A la cinquième semaine le bourgeon prend un aspect aplati d'où son nom de **palette**.

### Figure 14 : Ebauches des membres à la quatrième semaine

Ceci est une animation, disponible sur la version en ligne.

### 5.2. Evolution des bourgeons

1) **A la fin de la cinquième semaine**, du fait de phénomènes d'induction réciproque entre les dérivés mésodermiques et ectodermiques, la **partie proximale** du bourgeon se développe et s'allonge en repoussant la **palette** vers l'extérieur.

Certaines **cellules mésoblastiques** se différencient en **myoblastes** ; cette différenciation est sous la dépendance de facteurs myogéniques contrôlés par le gène Pax3. Les myoblastes se répartissent en deux contingents :

- un **contingent dorsal** à l'origine des *muscles extenseurs*,
- un **contingent ventral** à l'origine des *muscles fléchisseurs*.

Les ébauches des massifs musculaires s'individualisent à la 6ème-7ème semaine et sont séparées par des **éléments mésenchymateux** qui se transforment en *chondroblastes* à l'origine de l'**ébauche cartilagineuse**

des pièces du squelette.

### Figure 15 : Ebauches des membres à la fin de la cinquième semaine

Ceci est une animation, disponible sur la version en ligne.

2) **Vers la septième semaine**, entre les **pièces cartilagineuses**, des **zones mésenchymateuses** sans chondrogénèse en raison d'un phénomène d'apoptose se transforment en lacunes qui seront à l'origine des cavités articulaires.

A ce stade, également du fait d'un mécanisme d'apoptose, des **sillons** se creusent au niveau de la palette qui individualisent les doigts (et les orteils) ; cette individualisation serait sous la dépendance de gènes Hox.

### Figure 16 : Ebauches des membres vers la septième semaine

Ceci est une animation, disponible sur la version en ligne.

3) **Au cours de la huitième semaine**, les membres présentent trois segments (**proximal, moyen et distal**) séparés par des sillons et il se produit une **flexion** du segment moyen sur le segment proximal avec formation des coudes aux membres supérieurs et des genoux aux membres inférieurs.

De plus, il se produit une **rotation de 90°** autour de l'axe longitudinal de l'ébauche :

- la rotation se fait en dehors au niveau des membres supérieurs ce qui détermine la saillie du coude en arrière et l'accentuation de la position dorsale des muscles extenseurs,
- la rotation se fait en dedans au niveau des membres inférieurs ce qui détermine la saillie du genou en avant et le passage sur la face ventrale des muscles extenseurs.

Dans l'ensemble, l'évolution des membres supérieurs précède de peu celle des membres inférieurs ; **vers la douzième semaine** les points d'ossification primaires sont apparus.

### Figure 17 : Ebauches des membres au cours de la huitième semaine

Ceci est une animation, disponible sur la version en ligne.

L'**innervation des membres** se développe dans les bourgeons à partir de la cinquième semaine et sa topographie restera métamérique. On appelle « dermatome » le territoire cutané innervé par un nerf rachidien. La répartition de ces territoires est très simple aux stades précoces, elle devient complexe et la forme des dermatomes très irrégulière du fait des rotations décrites ci-dessus et de la croissance inégales des différents segments de membre.

### Figure 18 : L'innervation des membres

Ceci est une animation, disponible sur la version en ligne.

## 5.3. Malformations

Les membres peuvent être anormaux, voire absents, en totalité ou partiellement.

On appelle :

- **Amélie**(ou ectromélie) : l'absence de membres,
- **Phocomélie** : l'absence de segment proximal,
- **Micromélie** : une diminution du volume global,
- **Achondroplasie** : une diminution de longueur globale,

- **Syndactylie** : la fusion de doigts ou d'orteils,
- **Polydactylie** : la présence d'un doigt ou d'un orteil surnuméraire,
- **Ectrodactylie** : l'absence d'un ou plusieurs doigts ou orteils.

**Figure 19 : Les malformations**

Ceci est une animation, disponible sur la version en ligne.

# **Chapitre 9 : Formation du crâne et de la face, du palais et des fosses nasales**

**Collège universitaire et hospitalier des histologistes, embryologistes, cytologistes  
et cytogénéticiens (CHEC)**

2014

## Table des matières

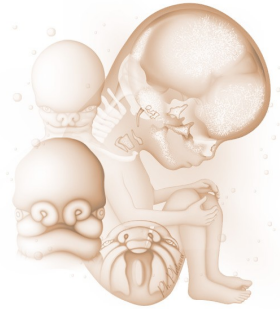Introduction.....	3
1. DÉVELOPPEMENT DU CRÂNE.....	3
1.1. Le neurocrâne.....	3
1.2. Le viscérocrâne .....	4
2. FORMATION DE LA FACE.....	4
2.1. Les bourgeons faciaux primordiaux.....	5
2.2. Les remaniements.....	5
2.2.1. Formation des bourgeons nasaux externes et internes.....	5
2.2.2. La confluence des bourgeons .....	6
3. FORMATION DU PALAIS ET CLOISONNEMENT DES FOSSES NASALES.....	6
3.1. Le palais secondaire .....	6
3.2. Le septum nasal .....	7
4. LES MALFORMATIONS.....	7



## Introduction

L'extrémité céphalique de l'embryon, à partir de la quatrième semaine du développement, est le siège d'importantes modifications des dérivés du mésoderme et du mésenchyme intra-embryonnaire liées à la présence du neuro-ectoderme sous-jacent et à la migration des cellules provenant des crêtes neurales ; ces modifications s'accompagnent de phénomènes d'ossification qui vont conduire à la construction du squelette du crâne et de la face.

**Figure 1 : Construction du squelette du crâne et de la face**



## 1. DÉVELOPPEMENT DU CRÂNE

Le **squelette de la tête** est représenté par deux ensembles :

- l'étui protecteur du cerveau ou **neurocrâne**,
- le squelette de la face ou **viscérocrâne**.

Ces deux ensembles dérivent du mésenchyme de l'extrémité céphalique de l'embryon qui sera le siège d'une ossification dont les modalités présentent des variations topographiques.

**Figure 2 : Le squelette de la tête**

Ceci est une animation, disponible sur la version en ligne.

### 1.1. Le neurocrâne

Le **neurocrâne** est lui-même subdivisé en deux parties, la **base du crâne** et la **voûte du crâne** :

**Figure 3 : Le neurocrâne**

Ceci est une animation, disponible sur la version en ligne.

1) La **base du crâne** ou **chondrocrâne** résulte d'une **ossification de type enchondrale** intervenant aux dépens de **massifs cellulaires** mésenchymateux qui entourent l'extrémité antérieure de la **chorde** et latéralement de massifs cellulaires dérivés des sclérotomes des somites occipitaux. Ces massifs donnent naissance à des zones cartilagineuses qui s'ossifient secondairement ; ainsi se constituent les ébauches de plusieurs pièces du squelette :

- dans la région axiale : Base de l'Occipital, Corps du sphénoïde, Ethmoïde
- latéralement : Ailes du sphénoïde, Base du Temporal

Les différentes ébauches cartilagineuses, en même temps qu'elles s'ossifient, fusionnent entre elles en respectant des zones de mésenchyme traversées par les fibres nerveuses des **ébauches des nerfs crâniens**, ces zones deviendront les orifices de la base du crâne.

#### Figure 4 : La base du crâne ou chondrocrâne

Ceci est une animation, disponible sur la version en ligne.

2) **La voûte du crâne** résulte d'une **ossification de type membraneuse** (formation de lamelles osseuses au dépens du tissu mésenchymateux) ; ainsi se constituent le **frontal**, le **pariétal**, l'**écaïlle du temporal** et une **partie de l'écaïlle de l'occipital**. Ces os plats restent séparés à la naissance par des bandes de tissu conjonctif, les **sutures**. Au niveau des zones de confluence, à la jonction de plusieurs os, ces espaces constituent les **fontanelles** (la plus large est la **fontanelle antérieure**). Toutes ces zones de tissu conjonctif permettent l'augmentation du volume du crâne au fur et à mesure du développement cérébral, elles s'ossifieront dans les années qui suivent la naissance.

#### Figure 5 : La voûte du crâne

Ceci est une animation, disponible sur la version en ligne.

## 1.2. Le viscérocrâne

**Le viscérocrâne** est formé par les axes cartilagineux des deux premiers arcs branchiaux qui vont se fragmenter pour donner les ébauches des pièces du squelette :

1) **Le premier arc ou arc mandibulaire** est constitué de deux parties :

- L'une, ventrale, ou **processus mandibulaire**, est centrée par le cartilage de Meckel qui sert de guide pour la formation de la mandibule mais celle-ci résulte de l'ossification membraneuse du mésenchyme voisin.
- L'autre, dorsale, ou **processus maxillaire** participera à la formation de la face.
- Les extrémités dorsales des deux processus donnent naissance dès la fin de la quatrième semaine à des massifs de cartilage à l'origine de deux des osselets de l'oreille : le **marteau** et l'**enclume** (ossification enchondrale).

#### Figure 6 : Le premier arc ou arc mandibulaire

Ceci est une animation, disponible sur la version en ligne.

2) **Le deuxième arc branchial ou arc hyoïdien** est centré par le cartilage de Reichert. Celui-ci se fragmente et donne naissance :

- dans sa partie dorsale à l'**étrier** (troisième osselet de l'oreille) et à l'**apophyse styloïde du temporal**,
- dans sa partie ventrale à l'**os hyoïde** (corps et petite corne) (ossifications enchondrales).

Ces osselets sont les premiers à terminer leur ossification, au quatrième mois de la gestation.

#### Figure 7 : Le deuxième arc branchial ou arc hyoïdien

Ceci est une animation, disponible sur la version en ligne.

## 2. FORMATION DE LA FACE

Les éléments de la face proviennent des massifs mésenchymateux recouverts d'ectoderme qui entourent la cavité du *stomodéum*, dépression sous-céphalique constituant à la quatrième semaine la bouche primitive. Cette cavité, après la résorption de la membrane pharyngienne, met en communication le tube digestif primitif et la cavité amniotique.

## 2.1. Les bourgeons faciaux primordiaux

Les bourgeons faciaux primordiaux au nombre de cinq, entourent la cavité du stomodéum à partir du début de la quatrième semaine.

### Figure 8 : Les bourgeons faciaux primordiaux

Ceci est une animation, disponible sur la version en ligne.

1) **Le bourgeon frontal**, impair et médian, est soulevé par l'extrémité céphalique du tube neural avec le neuropore antérieur en cours de fermeture, il constitue le **plafond du stomodéum** et présente de chaque côté une zone épaissie de l'ectoderme, la **placode olfactive**, qui se développe pendant la quatrième semaine.

2) **Les deux bourgeons mandibulaires**, extrémités ventrales du **premier arc branchial** de chaque côté, se rejoignent sur la **ligne médiane** et constituent le **plancher du stomodéum**.

3) **Les deux bourgeons maxillaires** correspondent aux processus maxillaires, issus des extrémités dorsales du premier arc branchial de chaque côté; ils limitent latéralement le stomodéum et s'insèrent entre le bourgeon frontal et les bourgeons mandibulaires.

### Figure 9 : Les bourgeons faciaux primordiaux

Ceci est une animation, disponible sur la version en ligne.

## 2.2. Les remaniements

Au cours du deuxième mois, ces bourgeons primordiaux vont subir des remaniements et des fusions qui contribuent à l'édification de la face.

Ces développements sont déterminés par la migration des cellules des crêtes neurales :

- depuis la région prosencéphalique pour le bourgeon frontal et ses dérivés
- depuis la région mésencéphalique et surtout rhombencéphalique pour les bourgeons dérivés des arcs branchiaux.

Les cellules crestales stimulent les divisions cellulaires des cellules mésenchymateuses et mésoblastiques par des mécanismes moléculaires d'induction réciproque.

### 2.2.1. Formation des bourgeons nasaux externes et internes

Au cours de la cinquième semaine apparaît de chaque côté du **bourgeon frontal** un **bourrelet** qui entoure la **placode olfactive** et prend progressivement une forme en fer à cheval.

Les extrémités de ces bourrelets se développent rapidement et constituent les **bourgeons nasaux externes et internes** tandis que les placodes olfactives s'invaginent dans le mésenchyme sous-jacent déterminant la formation des **cupules olfactives**. Le bourgeon nasal externe est séparé du **bourgeon maxillaire** par une dépression le **sillon lacrymo-nasal**.

### Figure 10 : Formation des bourgeons nasaux externes et internes

Ceci est une animation, disponible sur la version en ligne.

## 2.2.2. La confluence des bourgeons

**La confluence des bourgeons** va conditionner le modelage de la face : elle intervient au cours de la sixième et de la septième semaine de développement du fait de l'activation des croissances tissulaires par les cellules dérivées des crêtes neurales (*cellules crestales*).

1) Les deux **bourgeons mandibulaires** ont fusionné sur la ligne médiane dès la quatrième semaine: ils seront à l'origine du menton dont la saillie s'accroît progressivement, de la lèvre inférieure et de la partie inférieure des joues.

2) Les deux **bourgeons nasaux internes** fusionnent sur la **ligne médiane** et constituent le **massif médian** de la face qui sera à l'origine :

- de la partie moyenne du nez qui fait saillie progressivement
- de la partie moyenne de la lèvre supérieure avec une fossette sur la ligne de fusion, *le philtrum*
- de la partie antérieure de l'arcade dentaire supérieure et
- du palais primaire qui formera la partie antérieure du palais définitif.

### Figure 11 : La confluence des bourgeons

Ceci est une animation, disponible sur la version en ligne.

3) L'extrémité latérale du **bourgeon nasal interne** ou processus globulaire, de croissance plus rapide, rejoint l'**extrémité du bourgeon nasal externe et le bourgeon maxillaire**. Cette fusion constitue en avant un *mur épithélial épais* qui circonscrit le futur orifice narinaire et en arrière, une simple membrane transitoire oro-nasale, la **membrane de Hochstetter**, qui sépare la fosse nasale primitive de la future cavité buccale.

4) Le **bourgeon nasal externe** fusionne avec le **bourgeon maxillaire** constituant le massif latéral de la face à l'origine des parties latérales de la lèvre supérieure et de la joue de chaque côté. En profondeur, la séparation persiste sous la forme d'un canal, le **canal lacrymo-nasal**, qui fait communiquer l'orbite avec les fosses nasales.

5) Les **parties latérales du bourgeon mandibulaire** fusionnent avec les **bourgeons maxillaires**, ce qui constitue la partie inférieure de la joue et limite latéralement la taille de l'**ouverture de la bouche**.

### Figure 12 : La confluence des bourgeons

Ceci est une animation, disponible sur la version en ligne.

## 3. FORMATION DU PALAIS ET CLOISONNEMENT DES FOSSES NASALES

### 3.1. Le palais secondaire

**Le palais secondaire** se constitue à partir de deux bourgeons qui émanent de la face interne des bourgeons maxillaires, les **processus palatins**, qui prolifèrent selon un plan horizontal. Ces deux lames se rejoignent sur la ligne médiane au cours de la 8<sup>ème</sup>-9<sup>ème</sup> semaines tandis que leur bord antérieur **fusionne** en avant avec le bord postérieur du **palais primaire**. Il résulte de cette fusion la séparation entre les fosses nasales et la cavité buccale. Il persiste un orifice provisoire de communication, le **canal palatin antérieur**, au niveau de la jonction entre les processus palatins et le palais primaire. La **fusion des deux processus palatins** s'achève à la douzième semaine. Une ossification membraneuse intervient au niveau du palais primaire puis au niveau des processus palatins déterminant la formation de *la voûte du palais*.

En arrière du **septum nasal**, il n'y a pas d'ossification des processus palatins, les tissus mous de la voûte du palais forment un bourgeon sur la ligne médiane qui se développe en arrière, et restera souple, la **lurette**.

### Figure 13 : Le palais secondaire

Ceci est une animation, disponible sur la version en ligne.

## 3.2. Le septum nasal

Le **septum nasal** provient d'un bourgeonnement qui naît de la face inférieure du **bourgeon frontal** et descend verticalement sur la ligne médiane pour rejoindre les **processus palatins** fusionnés. Ainsi s'individualisent les deux **fosses nasales** définitives droite et gauche qui ne communiquent plus avec la **cavité buccale** que par deux orifices postérieurs, les **choanes**.

**Figure 14 : Le septum nasal**

Ceci est une animation, disponible sur la version en ligne.

## 4. LES MALFORMATIONS

1) **Les malformations de la face les plus fréquentes** sont secondaires à un défaut de coalescence des bourgeons ( environ 1/1000 naissances) :

- fente labiale ou « bec de lièvre » uni ou bilatérale n'atteignant que la lèvre supérieure
- fente labio-alvéolaire (jusqu'au canal palatin antérieur) portant aussi sur l'arcade dentaire
- fente palatine : absence de fusion des processus palatins
- fente labio-alvéolo-palatine (association des malformations précédentes)
- colobome : fente persistante allant de l'orbite à la région nasale

Ces malformations peuvent être isolées mais il est important de rechercher des malformations et/ou des anomalies chromosomiques associées

2) **Les malformations du crâne**

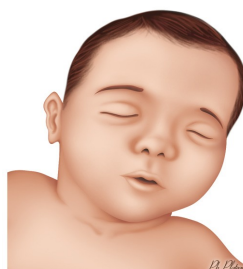Les plus fréquentes sont les craniosténoses (1/ 2000 naissances) , fusion prématurée des sutures souvent associée à une atrophie cérébrale et à des déformations du crâne secondaires à un asynchronisme de l'ossification des sutures. Elles peuvent être isolées ou associées à des malformations de la face et des extrémités (facteurs génétiques).

3) **Les autres malformations sont plus rares**(souvent liées à des anomalies du développement du système nerveux central) :

- agénésie du bourgeon frontal plus ou moins sévère
  - cyclopie (un seul globe oculaire et une seule cavité orbitaire sur l'axe médiane)
  - arhinencéphalie (absence de développement du lobe olfactif)
  - agénésie du septum nasal
- syndrome du premier arc branchial : malformations complexes résultant d'une évolution anormale des dérivés du premier arc dont l'expression la plus commune est l'hypoplasie mandibulaire associée parfois des malformations de l'oeil et de l'oreille externe.

Les variations mineures de la morphogenèse de la face peuvent avoir un lien avec une anomalie génétique mais il s'agit de dysmorphie et non pas de véritables malformations.

**Figure 15 : Les malformations**



# Chapitre 10 : Développement de l'appareil circulatoire

**Collège universitaire et hospitalier des histologistes, embryologistes, cytologistes et cytogénéticiens (CHEC)**

2014

## Table des matières

Introduction.....	3
1. LA CIRCULATION EMBRYONNAIRE (4ème semaine du développement) .....	3
1.1. Formation des vaisseaux extra-embryonnaires (qui assurent la circulation du sang entre l'embryon et les annexes).....	3
1.2. Formation des vaisseaux intra-embryonnaires ( qui assurent la circulation du sang dans l'embryon) .	3
1.3. Le tube cardiaque .....	4
1.4. La circulation à la fin de la 4ème semaine.....	5
2. LA CIRCULATION FOETALE .....	6
2.1. La formation du cœur à quatre cavités .....	6
2.1.1. La plicature du tube cardiaque.....	6
2.1.2. Le cloisonnement auriculo-ventriculaire .....	6
2.1.3. La formation des oreillettes définitives .....	7
2.1.4. Formation des ventricules définitifs .....	8
2.1.5. Evolution du cono-truncus .....	8
2.2. Les modifications du système artériel.....	9
2.2.1. Les modifications des arcs aortiques sont les premières.....	10
2.2.2. Les modifications des aortes primitives .....	10
2.2.3. Les artères vitellines.....	11
2.2.4. Les artères ombilicales .....	11
2.3. Les modifications du système veineux.....	11
2.3.1. Les veines vitellines.....	11
2.3.2. Les veines ombilicales .....	11
2.3.3. Les veines cardinales .....	12
2.3.4. Le sinus veineux .....	12
2.4. Le développement du système lymphatique.....	13
2.4.1. Les capillaires lymphatiques .....	13
2.4.2. Les « sacs » lymphatiques .....	13
2.4.3. Les vaisseaux collecteurs .....	13
2.4.4. Les ganglions ou nœuds lymphatiques .....	13
2.5. Les spécificités fonctionnelles de la circulation foetale.....	14
3. A LA NAISSANCE.....	14
4. LES MALFORMATIONS.....	15
4.1. Du point de vue anatomique.....	15
4.2. Du point de vue fonctionnel.....	16

## Introduction

Au cours du développement la mise en place du système circulatoire se fait en trois étapes successives :

- la première **circulation, dite « embryonnaire »**, intervient à la quatrième semaine du développement du fait de la mise en communication du tube cardiaque avec les artères et les veines primitives
- la deuxième **circulation, dite « fœtale »**, est la résultante de la transformation du tube cardiaque en un cœur à quatre cavités et du passage des vaisseaux primitifs aux vaisseaux définitifs. Elle persiste pendant toute la grossesse.
- la troisième, dite **circulation définitive**, se met en place à la naissance du fait des modifications de pression secondaires à l'ouverture de la circulation pulmonaire et à l'interruption de la circulation ombilicale.

### Figure 1 : Le système circulatoire

Ceci est une animation, disponible sur la version en ligne.

## 1. LA CIRCULATION EMBRYONNAIRE (4ème semaine du développement)

Elle résulte de la mise en communication des vaisseaux primitifs et de l'ébauche cardiaque.

### 1.1. Formation des vaisseaux extra-embryonnaires (qui assurent la circulation du sang entre l'embryon et les annexes)

Dès la 3ème semaine et pendant la 4ème semaine du développement ([cf. Chapitre 4 : Troisième semaine du développement de l'oeuf](#)), les **îlots vasculo-sanguins primitifs** (Ilots de Wolff et Pander) se différencient au niveau du **mésenchyme extra-embryonnaire** de la **splanchnopleure** (autour de la vésicule ombilicale ou vitelline), du **pédicule embryonnaire** et de la **lame chorale**.

### Figure 2 : Les îlots vasculo-sanguins primitifs

Ceci est une animation, disponible sur la version en ligne.

1) **Au niveau des villosités et de la lame chorale**, les vaisseaux occupent les axes des **villosités tertiaires** puis cheminent dans le **chorion** et le **pédicule embryonnaire**. Ils sont drainés par des troncs vasculaires, les **troncs ombilicaux**, qui cheminent au voisinage du **canal allantoïdien** dans le cordon ombilical.

2) **Au niveau de la splanchnopleure**, les vaisseaux sont également drainés par deux gros troncs qui vont rejoindre la circulation intra-embryonnaire, les **troncs vitellins**.

### Figure 3 : Au niveau des villosités et de la lame chorale

Ceci est une animation, disponible sur la version en ligne.

### 1.2. Formation des vaisseaux intra-embryonnaires ( qui assurent la circulation du sang dans l'embryon)

Selon un mécanisme de différenciation comparable, des îlots vasculo-sanguins primitifs apparaissent à la fin de la 3° semaine dans le mésenchyme intra-embryonnaire, ils sont à l'origine des **artères et des veines primitives**.



### 1) Les artères primitives

- Les premières ébauches apparaissent dans la région dorsale, sur toute la longueur de l'embryon, ce sont les **aortes dorsales droite et gauche** dont les **parties caudales fusionnent** à la fin de la 4<sup>ème</sup> semaine.

#### Figure 4 : Les artères primitives

Ceci est une animation, disponible sur la version en ligne.

- De chaque côté, leur portion céphalique, située en position ventrale après la délimitation, entre en connexion avec l'extrémité céphalique du **tube cardiaque** : ce sont les **aortes ventrales**.

- De chaque côté également, pendant la quatrième semaine, des anastomoses se constituent entre **aortes dorsales** et **aortes ventrales** dans le mésenchyme des **arcs branchiaux** : les **arcs aortiques**.

#### Figure 5 : Les artères primitives

Ceci est une animation, disponible sur la version en ligne.

### 2) Les veines primitives apparaissent après les artères :

- Les principales sont au nombre de quatre, les **veines cardinales**. Disposées de façon symétrique, elles drainent respectivement les parties céphalique (**Veine cardinale antérieure**) et caudale (**Veine cardinale postérieure**) de l'embryon.

- De chaque côté, les veines cardinales antérieure et postérieure confluent en un tronc commun, le **canal de Cuvier**, qui s'abouche à l'extrémité caudale du **tube cardiaque**.

#### Figure 6 : Les veines primitives

Ceci est une animation, disponible sur la version en ligne.

## 1.3. Le tube cardiaque

Impair et médian, le **tube cardiaque** se constitue par fusion, le 22<sup>ème</sup> jour, des **tubes endocardiques** dérivés des ébauches vasculaires de la zone cardiogène ([cf. Chapitre 5 : Quatrième semaine du développement de l'oeuf](#)) :

1) Les tubes endocardiques, ébauches vasculaires apparues au 19<sup>ème</sup> jour sous l'action inductrice de l'endoderme, sont à l'origine du revêtement intérieur du coeur définitif : l'**endocarde**.

2) Les **dérivés du mésoderme splanchnopleural** situés autour de ces ébauches constituent le **myocardio-épicarde** séparé de l'endocarde par une couche de liquide extra-cellulaire, la **gelée cardiaque**.

- Les cellules situées au contact de l'endocarde se différencient en myoblastes qui seront à l'origine du **myocarde**.

- Les cellules périphériques se différencient en un mésothélium qui donnera le **feuillet viscéral du péricarde**.

#### Figure 7 : Le tube cardiaque

Ceci est une animation, disponible sur la version en ligne.

3) La **cavité péricardique** correspond à la partie du coelome intra-embryonnaire qui entoure le tube cardiaque, elle est limitée à l'extérieur par le feuillet somatopleural à l'origine du péricarde pariétal. Les premiers battements cardiaques apparaissent au 22<sup>ème</sup> jour, dès la formation du tube cardiaque.

Le **tube cardiaque** est alors constitué, de son extrémité caudale à son extrémité céphalique, de 5 zones dilatées, les **cavités cardiaques primitives** :

- le **sinus veineux** (SV), confluent où se jettent les deux canaux de Cuvier, les deux veines ombilicales et les deux veines vitellines
- l'**oreillette primitive** (OP) zone dilatée séparée par le sillon auriculo-ventriculaire du segment suivant ,
- le **ventricule primitif** (VP) zone dilatée (qui donnera le ventricule gauche définitif) séparée elle-même par le sillon bulbo-ventriculaire du segment suivant :
- le **bulbus cordis** (BC) (futur ventricule droit) qui lui fait suite et se prolonge par
- le **conotruncus** (CT) point de départ des aortes ventrales.

#### Figure 8 : la cavité péricardique

Ceci est une animation, disponible sur la version en ligne.

### 1.4. La circulation à la fin de la 4ème semaine

1) **La circulation intra-embryonnaire** : Le sang, pulsé par les battements cardiaques à partir du pôle artériel du **tube cardiaque**, emprunte le trajet des **aortes ventrales** puis **dorsales**.

A partir des aortes dorsales le sang irrigue les tissus embryonnaires en suivant le trajet des **artères segmentaires et intersegmentaires** qui se distribuent dans trois directions :

- dorsale, pour vasculariser le **tube neural** et la paroi dorsale
- latérale, vascularisant le mésoblaste intermédiaire
- ventrale destinées à l'**intestin primitif** et à ses annexes.

Certaines de ces branches ventrales assurent la jonction avec le **réseau vitellin** (dans la partie moyenne de l'embryon) et avec le **réseau ombilical** (dans la partie caudale).

Après irrigation des tissus embryonnaires, le sang revient au tube cardiaque par le réseau des **veines cardinales** et les **canaux de Cuvier** qui s'abouchent au **sinus veineux**.

#### Figure 9 : La circulation à la fin de la 4ème semaine

Ceci est une animation, disponible sur la version en ligne.

2) **La circulation ombilicale** draine le sang (oxygéné) provenant du placenta par les **veines ombilicales** qui aboutissent au **sinus veineux**. Après passage dans la **circulation intra-embryonnaire**, le sang (appauvri en oxygène) retourne au placenta en empruntant le trajet des **artères ombilicales**.

#### Figure 10 : La circulation ombilicale

Ceci est une animation, disponible sur la version en ligne.

3) **La circulation vitelline** est branchée en dérivation : de chaque côté de l'embryon l'**artère vitelline est en connexion avec l'aorte dorsale** dans la partie moyenne de l'embryon tandis que la **veine vitelline** aboutit dans le **sinus veineux**.

Au cours de la **circulation embryonnaire**, le sinus veineux reçoit ainsi à la fois le **sang oxygéné** venant du **placenta** par les **veines ombilicales** et le **sang pauvre en oxygène** provenant du **réseau cardinal** et du **réseau vitellin** : l'embryon est donc irrigué par du **sang mêlé**.

#### Figure 11 : La circulation vitelline

Ceci est une animation, disponible sur la version en ligne.

## 2. LA CIRCULATION FOETALE

La **circulation foetale** se met en place progressivement pendant le deuxième mois.

Elle résulte de modifications des constituants de la circulation embryonnaire : les transformations du **tube cardiaque** (plicature et cloisonnement) modifient les cavités primitives qui font place au **cœur à quatre cavités** et les transformations des **vaisseaux primitifs**, induites par le développement des organes et appareils, entraînent la mise en place des **vaisseaux définitifs**.

### Figure 12 : La circulation foetale

Ceci est une animation, disponible sur la version en ligne.

### 2.1. La formation du cœur à quatre cavités

La formation du cœur à quatre cavités intervient au cours de la 5<sup>ème</sup> et de la 6<sup>ème</sup> semaines du développement. Elle résulte de plusieurs phénomènes successifs : la plicature du tube cardiaque et le déplacement des cavités primitives (4<sup>ème</sup>-5<sup>ème</sup> semaines) puis l'évolution et le cloisonnement des cavités primitives. (5<sup>ème</sup>-6<sup>ème</sup> semaines).

#### 2.1.1. La plicature du tube cardiaque

Au cours de la 4<sup>ème</sup> semaine du développement, la croissance du **tube cardiaque** est plus rapide que celle de la **cavité péricardique** qui le contient. Cela se traduit par une plicature et le déplacement des cavités primitives à l'intérieur de la cavité péricardique. Ce déplacement intervient dans deux plans de l'espace :

- dans un plan sagittal, l' **oreillette primitive** (O.P.) **vient se placer en arrière du ventricule primitif** (V.P. ) entraînant en arrière d'elle le **sinus veineux** (S.V.) et l' **abouchement des vaisseaux afférents** et
- dans un plan frontal, le **bulbus cordis** (B.C.) **venant se placer à droite du ventricule primitif** (V.P.).

### Figure 13 : La plicature du tube cardiaque

Ceci est une animation, disponible sur la version en ligne.

Il en résulte une **boucle à convexité droite** qui détermine la position normale des futures cavités cardiaques - "**situs solitus**".

(En cas de plicature inverse dans le plan frontal - "situs inversus", il y aura inversion dans la position des futures cavités ventriculaires)

A la fin de la plicature, l'oreillette primitive s'élargit et vient se plaquer à la face postérieure du bulbus cordis. Ses **expansions antéro-supérieures** donneront les auricules et sa **paroi postérieure** incorpore progressivement le sinus veineux.

### Figure 14 : La plicature du tube cardiaque

Ceci est une animation, disponible sur la version en ligne.

#### 2.1.2. Le cloisonnement auriculo-ventriculaire

Après la plicature du tube cardiaque primitif, le **canal auriculo-ventriculaire** fait communiquer la **partie gauche de l'O.P.** avec le **V.P.** (futur ventricule gauche). Au début de la 5<sup>ème</sup> semaine, **cet orifice s'élargit vers la droite** mettant également en communication la **partie droite de l'O.P.** avec le **B.C.** (futur ventricule droit).

C'est également à ce stade que se développent sur les bords du canal auriculo-ventriculaire, des saillies de l'endocarde, les **bourgeons endocardiques** :

- deux principaux en position antéro-supérieure et postéro-inférieure
- deux accessoires latéraux, droit et gauche.

#### Figure 15 : Le cloisonnement auriculo-ventriculaire

Ceci est une animation, disponible sur la version en ligne.

Les **bourgeons principaux** se rejoignent et fusionnent sur la **ligne médiane** de l'ébauche cardiaque constituant un massif cellulaire, le **septum intermedium**. Cette première cloison divise le **canal auriculo-ventriculaire initial** en deux **orifices auriculo-ventriculaires droit et gauche** qui mettent de chaque côté en communication l'**oreillette primitive** avec le **futur ventricule**.

Après l'individualisation de ces deux orifices, le septum intermedium va donner de chaque côté une **expansion latérale** pour constituer, avec les **bourgeons latéraux**, les **valvules des orifices auriculo-ventriculaires**. Il est aussi à l'origine de deux autres expansions, l'une vers le haut qui participe au cloisonnement inter-auriculaire, l'autre vers le bas qui participera à la formation de la cloison interventriculaire.

#### Figure 16 : Le cloisonnement auriculo-ventriculaire

Ceci est une animation, disponible sur la version en ligne.

### 2.1.3. La formation des oreillettes définitives

La **formation des oreillettes définitives** dépend du cloisonnement de la région auriculaire mais aussi des modifications de l'oreillette primitive résultant de son augmentation de volume et de l'incorporation du système veineux d'une part, des transformations de la circulation veineuse d'autre part.

1) Le cloisonnement de la région auriculaire intervient en deux étapes :

- Pendant la 5<sup>ème</sup> semaine, une première cloison, le **septum primum**, naît du plafond de l'oreillette primitive et **se développe vers le bas** en direction du **septum intermedium**. D'abord incomplète, elle reste séparée de ce dernier par un premier orifice, l'**ostium primum**, qui maintient la communication entre les deux moitiés droite et gauche de l'oreillette primitive. Lorsque **cette première cloison se complète et se soude au septum intermedium en comblant l'ostium primum**, un **phénomène d'apoptose** fait apparaître à sa partie supérieure un nouvel orifice de communication d'aspect criblé, l'**ostium secundum**.

#### Figure 17 : La formation des oreillettes définitives

Ceci est une animation, disponible sur la version en ligne.

- Pendant la 6<sup>ème</sup> semaine, une deuxième cloison, le **septum secundum** apparaît à droite de la précédente. En forme de croissant, elle **se développe vers le bas**, s'accôle au **septum intermedium** mais reste incomplète dans sa partie inférieure. Il persiste ainsi un orifice en chicane, le **trou de Botal ou foramen ovale**, qui maintiendra jusqu'à la naissance la communication et le passage du sang entre les **deux oreillettes droite et gauche**. La partie inférieure du septum primum constitue un clapet, la valvule du foramen ovale, qui est soulevé au passage du **flux sanguin**.

#### Figure 18 : Le cloisonnement de la région auriculaire

Ceci est une animation, disponible sur la version en ligne.

2) La **formation des oreillette définitives** est conditionnée par le ballonnement et l'**augmentation de volume en arrière de l'oreillette primitive** qui englobe le **sinus veineux** et par les modifications de la circulation veineuse (**cf. "Les modifications du système veineux"**) :

- à gauche, la **régression des veines afférentes** entraîne celle la partie gauche du sinus veineux. Par contre, le ballonnement détermine une évagination de la paroi postérieure de l'oreillette primitive qui se

développe dès la fin de la quatrième semaine et donne rapidement **quatre branches** qui rejoignent les vaisseaux de l'ébauche pulmonaire (cf. Chapitre 12. "Développement de l'appareil respiratoire" - § 3 "Formation des vaisseaux sanguins") à la sixième semaine. Elles deviendront les **veines pulmonaires** ayant chacune, vers la 12<sup>ème</sup> semaine, un orifice d'abouchement indépendant dans l'oreillette gauche du fait de l'augmentation de volume de l'oreillette.

- à droite, du fait de l'incorporation du sinus veineux et de l'évolution des veines afférentes (cf. "Les modifications du système veineux"), l'oreillette devient le lieu d'abouchement de la **veine cave inférieure**, de la **veine cave supérieure** et du **sinus coronaire** qui dérive du **reste de la partie gauche du sinus veineux**.

#### Figure 19 : La formation des oreillettes définitives

Ceci est une animation, disponible sur la version en ligne.

### 2.1.4. Formation des ventricules définitifs

Le cloisonnement interventriculaire commence dès la fin de la 4<sup>ème</sup> semaine sous la forme d'une crête musculaire, le **septum inferius**, qui se développe en regard du **sillon bulbo-ventriculaire** en direction des **bourrelets endocardiques du canal auriculo-ventriculaire**. Cette cloison sépare le **ventricule gauche** (dérivé du ventricule primitif) et le **ventricule droit** (dérivé du bulbus cordis) mais elle n'est pas complète ; il persiste un orifice de communication entre le bord supérieur du septum inferius et le septum intermedium, le **foramen inter-ventriculaire**; la fermeture de cet orifice dépend des transformations du cono-truncus (cf. § "Evolution du cono-truncus").

#### Figure 20 : Formation des ventricules définitifs

Ceci est une animation, disponible sur la version en ligne.

Au cours de la 5<sup>ème</sup> et 6<sup>ème</sup> semaine de développement, les **parois ventriculaires s'épaississent** et les **cavités ventriculaires augmentent de volume** par creusement de ces parois. Les bourgeons endocardiques des orifices auriculo-ventriculaires s'allongent et se transforment en **valvules** dont l'extrémité libre reste attachée à la paroi ventriculaire par des liens musculaires et fibreux, les **pilliers et les cordages**. Ces valvules prennent leur aspect définitif vers la 12<sup>ème</sup> semaine.

#### Figure 21 : Formation des ventricules définitifs

Ceci est une animation, disponible sur la version en ligne.

### 2.1.5. Evolution du cono-truncus

Elle dépend de l'activité inductrice des cellules dérivées de la zone cardiogène et des crêtes neurales et se caractérise par un élargissement, un cloisonnement associé à une torsion suivis d'un remodelage de la partie inférieure du conus.

1) L'élargissement intervient au début de la 5<sup>ème</sup> semaine : l'**ostium bulbaire** qui faisait communiquer le **conus** avec le **bulbus cordis s'élargit en haut et à gauche** en surplombant le **foramen inter-ventriculaire** et en permettant le passage direct du **flux sanguin** depuis le **ventricule primitif** (futur ventricule gauche) vers le **cono-truncus**. Cet orifice élargi prend le nom d'**orifice cono-ventriculaire**.

#### Figure 22 : Evolution du cono-truncus

Ceci est une animation, disponible sur la version en ligne.

2) Le cloisonnement prend son origine sous la forme de **bourgeons endocardiques** qui apparaissent à la 5<sup>ème</sup> semaine :

- deux accessoires, **droit et gauche**, au niveau du **truncus**, partie supérieure du **cono-truncus**, en continuité vers le haut avec le sac aortique, confluent d'où partent les aortes ventrales,

- deux principaux, **ventral et dorsal**, sur toute la hauteur du truncus et du conus qui se rejoignent pour former la **cloison cono-truncale** dont le bord inférieur surplombe le **foramen inter-ventriculaire**.

#### Figure 23 : Evolution du cono-truncus

Ceci est une animation, disponible sur la version en ligne.

3) La **rotation dans un sens anti-horaire** et vers le bas qui accompagne ce cloisonnement va entraîner la **torsion de la cloison cono-truncale**.

Cette torsion commence au niveau du conus séparé en deux chambres : l'une, **antéro-gauche**, en communication avec le **ventricule gauche** et l'autre, **postéro-droite**, en communication avec le **ventricule droit**.

A la partie supérieure du truncus, le **septum truncal** sépare le truncus en deux chambres **aortique** et **pulmonaire**. A ce niveau la rotation, très atténuée, détermine l'**enroulement du segment juxta-cardiaque de l'aorte et du tronc de l'artère pulmonaire** et la position définitive des orifices dérivés du cloisonnement de l'orifice cono-truncal : l'**orifice aortique** venant se placer en arrière de l'**orifice pulmonaire**.

Au niveau de ces orifices, la prolifération des bourgeons endocardiques accessoires associée à celle des bourgeons principaux est à l'origine de la formation des valvules.

#### Figure 24 : Evolution du cono-truncus

Ceci est une animation, disponible sur la version en ligne.

4) Le remodelage du conus est secondaire à un abaissement associé à l'effacement de la partie aortique. Cette évolution a plusieurs conséquences :

- la partie pulmonaire du conus persiste et devient l'**infundibulum pulmonaire**, segment qui sépare l'**origine de l'artère pulmonaire dans le ventricule droit** de l'**orifice pulmonaire** : ce dernier reste ainsi à distance des valvules tricuspides qui ferment l'**orifice auriculo-ventriculaire droit**.

- l'effacement de la partie aortique du conus accentue, au contraire, la proximité de l'**orifice aortique** et des valves mitrales qui ferment l'**orifice auriculo-ventriculaire gauche**,

- au cours de l'abaissement, la **partie inférieure du septum conal vient combler le foramen inter-ventriculaire** constituant la partie fibreuse de la cloison inter-ventriculaire. Il y a désormais séparation complète des **deux ventricules** droit et gauche.

**A la fin de la 6<sup>ème</sup> semaine, les quatre cavités cardiaques définitives sont constituées, le cœur mesure à ce stade 8 mm sur son grand axe.**

#### Figure 25 : Evolution du cono-truncus

Ceci est une animation, disponible sur la version en ligne.

## 2.2. Les modifications du système artériel

Les artères primitives constituent à la 4<sup>ème</sup> semaine ([cf. §1.4. "La circulation à la fin de la 4ème semaine"](#)) un **premier système artériel** comprenant les **aortes dorsales** et leurs **branches** en connexion avec les **artères vitellines** et **ombilicales**, les **aortes ventrales** et les **arcs aortiques** dont les segments juxta-cardiaques confluent pour constituer une citerne, le **sac aortique**, qui s'abouche à l'extrémité céphalique du **truncus**.

Le système artériel définitif résulte des modifications des artères primitives qui interviennent entre la 4<sup>ème</sup> et la 7<sup>ème</sup> semaines.

#### Figure 26 : le système artériel

Ceci est une animation, disponible sur la version en ligne.

### 2.2.1. Les modifications des arcs aortiques sont les premières

- Les **trois premiers arcs** sont situés à la 4<sup>ème</sup> semaine de chaque côté de l'**intestin pharyngien**. Vers le 25<sup>ème</sup> jour **les premiers régressent** à droite comme à gauche **tandis qu'apparaissent les quatrièmes**. Vers le 29<sup>ème</sup> jour, **les seconds régressent à leur tour** en même temps qu'interviennent les modifications des arcs branchiaux (**cf. Chapitre 11 : "Développement de l'appareil digestif"**). **Les troisièmes persistent** et donneront de chaque côté les **artères carotides communes** et le **segment proximal des artères carotides internes**.
- **Les quatrièmes persistent** et participent à la constitution de l'**aorte définitive** à gauche, de l'**artère sous-clavière** à droite,
- Les cinquièmes sont inexistantes dans l'espèce humaine.

#### Figure 27 : Les modifications des arcs aortiques

Ceci est une animation, disponible sur la version en ligne.

- Les **sixièmes apparaissent** en même temps que se constitue le septum aortico-pulmonaire qui prolonge en haut le septum truncal et **sépare en deux** la partie inférieure du **sac aortique** : à la fin de la 7<sup>ème</sup> semaine, **ce cloisonnement met en relation la partie droite du sac aortique avec les troisièmes et quatrièmes arcs** tandis que **la partie gauche est en connexion avec l'extrémité proximale des sixièmes arcs**. Les sixièmes arcs prolongent ainsi le **tronc de l'artère pulmonaire**. Ils donnent naissance chacun à une **expansion dorsale** qui entre en connexion avec les **vaisseaux de l'ébauche pulmonaire** (**cf. Chapitre 12 : "Développement de l'Appareil respiratoire"**).

**La partie distale du sixième arc disparaît à droite. À gauche elle persiste** et maintient jusqu'à la naissance une communication entre l'artère pulmonaire et l'aorte, le **canal artériel ou ductus arteriosus**.

#### Figure 28 : Les modifications des arcs aortiques

Ceci est une animation, disponible sur la version en ligne.

### 2.2.2. Les modifications des aortes primitives

Les **modifications des aortes primitives et de leurs branches** accompagnent l'évolution des arcs aortiques et des flux sanguins :

- Le **segment d'aorte dorsale compris de chaque côté entre le 3<sup>ème</sup> et le 4<sup>ème</sup> arc s'oblitére**
- Le **segment d'aorte dorsale situé en avant du 3<sup>ème</sup> arc persiste** des deux côtés et donne le trajet de l'**artère carotide interne**
- L'**extrémité céphalique du sac aortique et l'aorte ventrale** persistent des deux côtés et donnent le trajet de l'**artère carotide commune** et de l'**artère carotide externe**,
- Le **segment de l'aorte dorsale compris entre le 4<sup>ème</sup> arc aortique et le point de départ de la 7<sup>ème</sup> artère segmentaire persiste** : à gauche il donne le **trajet de l'aorte descendante**, à droite une **partie de celui de l'artère sous-clavière**,

#### Figure 29 : Les modifications des aortes primitives

Ceci est une animation, disponible sur la version en ligne.

- Le **segment de l'aorte dorsale compris entre la 7<sup>ème</sup> et la 8<sup>ème</sup> segmentaires** disparaît à droite, il persiste à gauche et continue le trajet de l'aorte descendante,



- A partir de la 8<sup>ème</sup> segmentaire les **portions caudales des aortes primitives ont fusionné** dès la 4<sup>ème</sup> semaine, ce sont les branches segmentaires ventrales de ce trajet commun qui donnent naissance avec les restes de la circulation vitelline aux troncs vasculaires des viscères abdominaux.

Au total, le trajet de l'**aorte définitive** comprend une **partie du truncus**, une **partie du sac aortique**, le 4<sup>ème</sup> **arc aortique gauche**, le **segment d'aorte dorsale gauche compris entre le 4<sup>ème</sup> arc aortique et la 8<sup>ème</sup> artère segmentaire** et la **portion caudale fusionnée des aortes dorsales primitives** dit aorte dorsale commune.

**Figure 30 : Les modifications des aortes primitives**

Ceci est une animation, disponible sur la version en ligne.

### 2.2.3. Les artères vitellines

Les **artères vitellines**, après leur abouchement aux **branches segmentaires ventrales de l'aorte dorsale commune** et la régression de la vésicule vitelline, se distribuent aux viscères abdominaux et donnent naissance à trois importants troncs artériels : le **tronc coeliaque**, l'**artère mésentérique supérieure** et l'**artère mésentérique inférieure**.

### 2.2.4. Les artères ombilicales

Les **artères ombilicales**, depuis la mise en place de la circulation embryonnaire ([cf. § "La circulation embryonnaire"](#)), sont en connexion avec les **branches segmentaires ventrales de la partie caudale de l'aorte dorsale commune**.

La partie proximale de leur trajet deviendra de chaque côté l'**artère iliaque interne**. Le reste du trajet s'oblitére après la naissance.

**Figure 31 : Les modifications du système artériel**

Ceci est une animation, disponible sur la version en ligne.

## 2.3. Les modifications du système veineux

Les **veines primitives** aboutissent toutes à la quatrième semaine au niveau du **sinus veineux**, leurs trajets vont se modifier du fait du développement important de l'ébauche hépatique et de l'apparition de courants circulatoires préférentiels qui accompagnent le développement fœtal.

### 2.3.1. Les veines vitellines

Les **veines vitellines**, drainent la circulation de retour de l'intestin primitif. Les très nombreuses branches constituent initialement deux réseaux. **Le premier** autour de l'**intestin primitif** avec un trajet préférentiel qui devient celui de la **veine mésentérique supérieure** et de la **veine porte**. **Le second** à l'**intérieur de l'ébauche hépatique** : il alimente les **sinusoïdes hépatiques** et est drainé dans le sinus veineux par le **segment terminal juxta-cardiaque de la veine vitelline droite**.

**Figure 32 : Les veines vitellines**

Ceci est une animation, disponible sur la version en ligne.

### 2.3.2. Les veines ombilicales

Les **veines ombilicales** ramènent le sang oxygéné du placenta au sinus veineux, leur segment juxta-cardiaque est entièrement inclus des deux côtés dans l'ébauche hépatique en développement. Du fait de



flux préférentiels à l'intérieur de l'ébauche hépatique, la **veine ombilicale gauche** prédomine et **se déverse vers le segment juxta-cardiaque de la veine vitelline droite** tandis que cette dernière s'oblitère sur le **reste de son trajet**. Ce trajet veineux préférentiel est appelé le **canal veineux d'Arentius**.

Dès lors, l'**ensemble de la circulation veineuse vitelline et ombilicale** traverse le foie avant de revenir au cœur par l'intermédiaire de la **partie terminale du trajet de la veine vitelline droite** devenu le **canal hépato-cardiaque**.

Le trajet de la veine ombilicale gauche situé entre l'ombilic et le foie s'oblitère après la naissance, ce trajet fibreux devient le ligament rond.

#### Figure 33 : Les veines ombilicales

Ceci est une animation, disponible sur la version en ligne.

### 2.3.3. Les veines cardinales

Les **veines cardinales** sont très remaniées du fait du développement d'anastomoses qui drainent préférentiellement le sang du côté gauche vers le coté droit et de réseaux néo-formés en même temps que le modelage des organes.

- La **veine cardinale antérieure droite** devient le **tronc veineux brachio-céphalique droit**, son **segment terminal** constitue avec le **canal de Cuvier droit** la **veine cave supérieure**.

#### Figure 34 : Les veines cardinales

Ceci est une animation, disponible sur la version en ligne.

- La **veine cardinale antérieure gauche** est drainée vers la **veine cave supérieure** par le **tronc veineux brachio-céphalique gauche** dérivé de l'**anastomose** apparue entre les deux cardinales antérieures.

- Les **veines cardinales postérieures** vont constituer dans le région thoracique le **système azygos** constitué de la **portion thoracique de leur trajet** des deux côtés réunis par **une ou plusieurs anastomoses** (les veines hémi-azygos). L'ensemble est drainé vers la veine cave supérieure par la **portion terminale de la veine cardinale postérieure droite** qui devient la **crosse de la veine azygos**.

#### Figure 35 : Les veines cardinales

Ceci est une animation, disponible sur la version en ligne.

- Les **portions abdominales des veines cardinales** vont régresser au profit du **résau sous-cardinal** qui se développe en même temps que le mésonephros. Le courant préférentiel emprunte le trajet des **extrémités caudales des deux cardinales postérieures** et l'**anastomose** qui les réunit puis celui de la **veine sous-cardinale droite qui vient s'aboucher au canal hépato cardiaque droit**. Ainsi se constitue le trajet de la **veine cave inférieure** qui draine la circulation de retour des membres inférieurs, du petit bassin et des viscères abdominaux.

#### Figure 36 : Les veines cardinales

Ceci est une animation, disponible sur la version en ligne.

### 2.3.4. Le sinus veineux

Le **sinus veineux** est entièrement inclus au cours du développement cardiaque dans la **région auriculaire** de telle sorte que les **abouchements des veines définitives** (veine cave supérieure et veine cave inférieure) se feront directement dans l'**oreillette droite**. Seul persiste la **zone d'abouchement du canal de Cuvier gauche** qui devient le **sinus coronaire** où se draine la circulation de retour du myocarde.

### Figure 37 : Le sinus veineux

Ceci est une animation, disponible sur la version en ligne.

## 2.4. Le développement du système lymphatique

Annexé à la **circulation veineuse de retour** dans laquelle il s'abouche, le **système lymphatique** se développe entre la 5<sup>ème</sup> et la 9<sup>ème</sup> semaine.

### 2.4.1. Les capillaires lymphatiques

Les capillaires lymphatiques apparaissent dès la 5<sup>ème</sup> semaine dans les tissus périphériques sous la forme de lacunes dans le mésenchyme. Ces lacunes aplaties sont bordées par un revêtement endothélial et communiquent entre elles.

### 2.4.2. Les « sacs » lymphatiques

Les « **sacs** » lymphatiques sont des poches plus volumineuses, également intra mésenchymateuses, qui apparaissent vers la 6<sup>ème</sup> semaine au contact des gros troncs veineux. Au nombre de six, on distingue :

- deux **sacs jugulaires** situés de chaque côté en arrière du confluent jugulo-sous-clavier
- deux **sacs iliaques** situés de chaque côté en arrière du confluent des veines iliaques interne et externe
- un **sac pré-aortique** ou rétro-péritonéal situé en avant des gros vaisseaux , à la racine du mésentère
- la **citerne lymphatique** située au même niveau mais en arrière des gros vaisseaux.

### Figure 38 : Le système lymphatique

Ceci est une animation, disponible sur la version en ligne.

### 2.4.3. Les vaisseaux collecteurs

Les vaisseaux collecteurs ont une paroi plus épaisse , ils assurent le drainage du chyle depuis les espaces lymphatiques vers les sacs et entre les sacs. Les plus volumineux sont les **canaux thoraciques** qui joignent la **grande citerne** aux **sacs jugulaires** de chaque côté, ils sont réunis par une **anastomose**.

Entre la 6<sup>ème</sup> et la 9<sup>ème</sup> semaine des courants circulatoires préférentiels se développent de telle sorte que, le plus souvent, la totalité de la lymphe de la région thoracique, de la région abdominale et des membres inférieurs emprunte le trajet du **canal thoracique définitif** constitué à partir de la **partie caudale du canal thoracique droit**, de l'**anastomose** et de la **partie céphalique du canal thoracique gauche**. Ce canal s'abouche dans la circulation veineuse au niveau du **confluent jugulo-sous-clavier gauche**. Les autres vaisseaux lymphatiques collecteurs rejoignent ce même confluent de façon indépendante à droite et à gauche.

### 2.4.4. Les ganglions ou nœuds lymphatiques

Les **ganglions** ou nœuds lymphatiques sont des organes lymphoïdes qui se développent au cours de la maturation du système immunitaire. A partir de la 11<sup>ème</sup> semaine, ils se disposent sous forme de chaînes le long des vaisseaux collecteurs dans les zones de confluences. Ils seront progressivement colonisés par les cellules lymphoïdes mais la différenciation est un processus qui s'étale pendant toute la grossesse et ces structures n'acquièrent leur efficacité complète qu'après la naissance.

### Figure 39 : Le système lymphatique

Ceci est une animation, disponible sur la version en ligne.

## 2.5. Les spécificités fonctionnelles de la circulation foetale

L'ensemble des modifications du cœur et des vaisseaux intervenues au cours du deuxième mois aboutit à la constitution de l'appareil circulatoire définitif mais, du point de vue fonctionnel jusqu'à la naissance, du fait d'une circulation particulière, le fœtus est toujours irrigué par du sang mêlé.

La circulation foetale se caractérise par le maintien de la **circulation ombilicale** qui, en l'absence d'une circulation pulmonaire fonctionnelle, apporte au fœtus le sang enrichi en oxygène au niveau du **placenta**. Ce flux sanguin, **afférent** pour le fœtus, emprunte le trajet de la **veine ombilicale** qui aboutit dans la **circulation veineuse** au niveau du **foie** et **suit le trajet de la veine cave inférieure** pour aboutir à l'**oreillette droite**. Cette dernière reçoit également la circulation de retour des vaisseaux périphériques du fœtus par l'intermédiaire des **veines caves inférieure et supérieure**.

### Figure 40 : Les spécificités fonctionnelles de la circulation foetale

Ceci est une animation, disponible sur la version en ligne.

Du cœur vers les organes et les tissus périphériques, le flux sanguin artériel passe par l'**aorte et ses branches**. L'aorte reçoit, à chaque systole, le flux sanguin venant du **cœur gauche** mais aussi celui du **cœur droit** du fait de l'existence de deux shunts droits-gauche, le **foramen ovale** (au niveau de la cloison inter-auriculaire) et le **canal artériel** entre le tronc de l'artère pulmonaire et l'aorte.

### Figure 41 : Les spécificités fonctionnelles de la circulation foetale

Ceci est une animation, disponible sur la version en ligne.

## 3. A LA NAISSANCE

### La circulation définitive se met en place.

Le premier mouvement respiratoire est associé au premier cri. La circulation pulmonaire devient fonctionnelle et le **sang oxygéné** est ramené au niveau de l'**oreillette gauche** par les **veines pulmonaires**. Ce sang passe ensuite dans le **ventricule gauche** à travers l'**orifice mitral** et il est chassé dans l'**aorte** à chaque systole.

La **circulation veineuse** de retour aboutit à l'**oreillette droite** et le sang, appauvri en oxygène, passe dans le **ventricule droit** à travers l'**orifice tricuspide**, il est chassé à chaque systole vers l'**artère pulmonaire** dont les branches se distribuent dans les **poumons**.

### Figure 42 : La circulation définitive

Ceci est une animation, disponible sur la version en ligne.

Les mouvements respiratoires entraînent une augmentation de pression et de débit dans l'oreillette gauche qui a pour conséquence la **fermeture du foramen ovale** et la séparation des deux oreillettes. De même, dès la naissance, il y a normalement **régression du canal artériel** et fermeture de la communication entre artère pulmonaire et aorte.

La circulation ombilicale est interrompue par la section du cordon ombilical, ce qui entraîne une diminution du **retour veineux cave inférieur** et une diminution de la pression dans le cœur droit. Le segment de la veine ombilicale situé entre l'ombilic et le foie persistera sous la forme d'un cordon fibreux, le **ligament rond**.

Désormais, les **cavités gauches** ne contiennent que le sang enrichi en oxygène, les **cavités droites** que le sang appauvri en oxygène, sauf au cours de certaines malformations.

### Figure 43 : La circulation définitive

Ceci est une animation, disponible sur la version en ligne.

## 4. LES MALFORMATIONS

Les cardiopathies congénitales sont des malformations fréquentes (10% de la totalité des malformations) constatées dans 7 cas pour mille naissances.

Les causes en sont multiples mais ne sont retrouvées que dans 10 % des cas :

- la moitié sont des anomalies chromosomiques : trisomie 21, trisomie 13, trisomie 18, microdélétion du chromosome 22.....
- les autres causes retrouvées sont des maladies géniques ou tératogènes, infectieuses (Rubéole) ou médicamenteuses.

Ces malformations peuvent, le plus souvent, être mise en évidence au cours de la surveillance échographique de la grossesse ( 2<sup>ème</sup> et 3<sup>ème</sup> trimestres).

### 4.1. Du point de vue anatomique

Du point de vue anatomique, ces malformations correspondent à des anomalies qui résultent de la perturbation des étapes du développement cardio-vasculaire décrite ci-dessus :

- Anomalie de position : **Dextrocardie**
- Anomalie de la boucle : **Situs inversus, inversion de la position des cavités et des abouchements des gros vaisseaux.** Ces deux anomalies sont parfois associées.

#### Figure 44 : Du point de vue anatomique

Ceci est une animation, disponible sur la version en ligne.

- Anomalies du cloisonnement
  - Cloisonnement auriculo-ventriculaire :
    - **Canal atrio-ventriculaire (CAV)** partiel ou **complet** souvent associé à une dysplasie valvulaire
    - Anomalies des valvules avec cardiomégalie
  - Cloisonnement auriculaire : **Communication inter-auriculaire (CIA)** par persistance du foramen ovale
  - Cloisonnement cono-troncal :
    - **Persistance du truncus** par défaut de cloisonnement
    - **Transposition des gros vaisseaux**
    - Division inégale avec atrésie ou sténose pulmonaire ou aortique
    - **Communication inter-ventriculaire (CIV)** par défaut d'alignement du septum conal qui ne rejoint pas le reste du septum.
- Anomalies du système artériel :
  - Anomalies de trajet de l'aorte ou de l'artère pulmonaire
  - **Persistance du canal artériel**
  - **Sténoses aortiques (en amont ou en aval de l'abouchement du canal artériel)** ou pulmonaires
- Anomalies du système veineux :
  - Anomalies des retours veineux
  - Défaut d'incorporation des veines pulmonaires dans l'oreillette G

### Figure 45 : Du point de vue anatomique

Ceci est une animation, disponible sur la version en ligne.

## 4.2. Du point de vue fonctionnel

**Du point de vue fonctionnel**, ces malformations ont des conséquences circulatoires qui peuvent être responsables de la mort fœtale ou apparaître au moment de la naissance ou dans la période post-natale. A l'exception de l'hypoplasie ventriculaire gauche rapidement fatale, elles peuvent souvent bénéficier d'un traitement chirurgical.

- Les premières s'accompagnent d'un **shunt gauche-droit** avec augmentation de la pression pulmonaire du fait de la pression plus élevée dans le cœur gauche que dans le cœur droit: **CIV** (zone membraneuse du septum inter-ventriculaire), **persistance du canal artériel**, **CIA** (persistance du foramen ovale), canal atrio-ventriculaire.
- Les secondes s'accompagnent d'un **shunt droit-gauche** du fait d'une augmentation de pression dans la circulation pulmonaire et le cœur droit, avec passage de sang désaturé en oxygène vers la grande circulation et une cyanose (cardiopathies cyanogènes): **transposition des gros vaisseaux**, **Tétralogie de Fallot** (associant **CIV**, **sténose de l'infundibulum pulmonaire**, **dextroposition de l'aorte** et **hypertrophie ventriculaire droite**).
- Les sténose artérielles entraînent un hypertrophie ventriculaire en aval du rétrécissement, les conséquences circulatoires dépendent de leur localisation.

### Figure 46 : Du point de vue fonctionnel

Ceci est une animation, disponible sur la version en ligne.

# Chapitre 11 : Développement de l'appareil digestif

**Collège universitaire et hospitalier des histologistes, embryologistes, cytologistes et cytogénéticiens (CHEC)**

2014

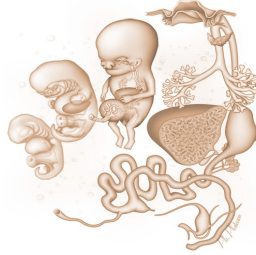
## Table des matières

Introduction.....	3
Préambule.....	3
1. A LA FIN DE LA DELIMITATION DE L'EMBRYON.....	3
1.1. Formation de l'intestin primitif .....	3
1.2. Mise en place des mésos .....	4
1.3. Vascularisation de l'intestin primitif:.....	4
2. EVOLUTION DE L'INTESTIN PRIMITIF ANTERIEUR.....	4
2.1. Développement de l'intestin pharyngien.....	4
2.1.1. La muqueuse bucco-pharyngée .....	4
2.1.2. Les poches endobranchiales .....	5
2.1.3. Le plancher de l'intestin pharyngien .....	6
2.2. Le diverticule respiratoire .....	6
2.3. Développement de l'œsophage.....	7
2.4. Développement de l'estomac .....	7
2.4.1. Formation de l'ébauche.....	7
2.4.2. Les rotations.....	7
2.4.3. Évolution des mésogastres ventral et dorsal.....	8
2.5. Développement du duodénum.....	8
2.6. Développement des glandes digestives .....	9
2.6.1. Développement du foie.....	9
2.6.2. Vésicule biliaire.....	9
2.6.3. Pancréas.....	9
3. EVOLUTION DE L'INTESTIN PRIMITIF MOYEN.....	10
3.1. Formation de l'anse intestinale primitive.....	10
3.2. Rotation des anses intestinales.....	11
3.3. Développement de l'appendice.....	11
4. EVOLUTION DE L'INTESTIN PRIMITIF POSTÉRIEUR.....	11
4.1. Cloisonnement du cloaque.....	12
4.2. Evolution de l'allantoïde.....	12
5. ÉVOLUTION DES MESOS.....	12
6. LES MALFORMATIONS.....	13
6.1. Intestin pharyngien et région branchiale .....	13
6.1.1. Kyste et fistule cervicales .....	13
6.1.2. Kystes du canal thyreo-glosse .....	13
6.2. Intestin primitif antérieur.....	13
6.2.1. A l'étage supérieur.....	13
6.2.2. Dans la partie caudale .....	14

## Introduction

L'appareil digestif se développe à partir de l'intestin primitif ([cf. Chapitre 5 "Quatrième semaine du développement de l'oeuf"](#)). L'endoderme est à l'origine des épithéliums qui bordent la lumière des différents segments du tube digestif, des dérivés glandulaires et des organes lymphoïdes; le mésenchyme intraembryonnaire situé autour de l'intestin primitif est à l'origine des constituants musculaires et conjonctifs des parois.

**Figure 1 : Développement de l'appareil digestif**



## Préambule

### PRESENTATION GENERALE

L'**intestin primitif** se compose de trois parties que l'on distingue comme suit :

- L'**intestin primitif antérieur**, dans sa partie céphalique, appelée **intestin pharyngien**, tapisse la lumière de la région branchiale ([cf. Chapitre 5 "Quatrième semaine du développement de l'oeuf"](#)). Il est à l'origine de la cavité buccale et du pharynx avec leurs dérivés glandulaires et lymphoïdes ainsi que du **diverticule respiratoire**. Dans sa **partie caudale**, l'intestin primitif antérieur est à l'origine de l'**oesophage**, de l'**estomac**, d'une partie du duodénum, du **foie** et des voies biliaires et du pancréas.
- L'**intestin primitif moyen** est à l'origine de la partie terminale du duodénum, du jéjunum et de l'iléon, du cecum, de l'appendice et d'une grande partie du colon (segment ascendant et 2/3 du colon transverse).
- L'**intestin primitif postérieur** est à l'origine du reste du colon (1/3 distal du colon transverse, colon descendant, colon sigmoïde), du rectum et du canal anal par division de la région du cloaque.

**Figure 2 : L'intestin primitif**

Ceci est une animation, disponible sur la version en ligne.

## 1. A LA FIN DE LA DELIMITATION DE L'EMBRYON

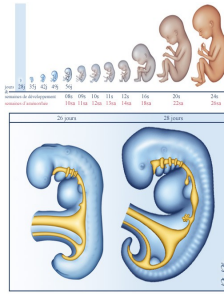
### 1.1. Formation de l'intestin primitif

Lors de la délimitation, à la quatrième semaine du développement ([cf. Chapitre 5 "Quatrième semaine du développement de l'oeuf"](#)), par tubulation du toit du léctothèque, l'intestin primitif s'individualise subdivisé en intestin antérieur, moyen et postérieur.

L'intestin antérieur peut être subdivisé lui-même en trois segments : un segment initial, l'intestin pharyngien qui tapisse la lumière de la région branchiale, un segment thoracique situé entre l'ébauche cardiaque et la paroi dorsale et un segment intra-abdominal.



Figure 3 : schéma longitudinal de la 4ème semaine



## 1.2. Mise en place des mésos

Lors de la délimitation de l'embryon, en même temps que s'individualise l'intestin primitif, l'accolement des lames latérales du mésoblaste splanchnique sur la ligne médiane conduit à la formation d'une fine cloison au sein de l'embryon. Cette cloison initialement dorso-ventrale contient l'intestin primitif et le maintient suspendu au sein du cœlome intra-embryonnaire (future cavité pleuro-péritonéale) tout en assurant sa vascularisation via les branches artérielles de l'aorte dorsale qui y circulent.

Cette fine cloison prend le nom générique de méso, avec cependant des dénominations spécifiques en fonction des étages (mésogastre au niveau de l'estomac, mésentère au niveau de l'iléon, mésocôlon au niveau du côlon...). Le méso dorsal, présent tout le long du tube digestif, relie l'intestin primitif à la face dorsale de l'embryon ; le méso ventral, uniquement présent au niveau du segment abdominal de l'intestin primitif antérieur relie ce segment à la face ventrale de l'embryon.

Ces mésos vont évoluer pour suivre les transformations et les changements de position du tube digestif dont une partie reste intra péritonéale alors que d'autres segments deviendront rétro péritonéaux.

## 1.3. Vascularisation de l'intestin primitif:

L'intestin primitif est vascularisé par des branches issues de la face ventrale de l'aorte dorsale ([cf Chapitre 10 "Développement du système cardio-vasculaire"](#)) : 5 branches assurent la vascularisation de la portion thoracique de l'intestin primitif et 3 celle de la portion abdominale ; elles cheminent dans les mésos et abordent les différents segments du tube digestif par leur couche périphérique.

Les territoires irrigués par de ces trois dernières branches définissent trois zones de l'intestin primitif à l'origine de l'essentiel du tube digestif définitif :

- la portion abdominale de l'intestin antérieur, vascularisée par le tronc cœliaque,
- l'intestin moyen, irrigué par l'artère mésentérique supérieure et
- l'intestin postérieur sous la dépendance de l'artère mésentérique inférieure.

## 2. EVOLUTION DE L'INTESTIN PRIMITIF ANTERIEUR

### 2.1. Développement de l'intestin pharyngien

#### 2.1.1. La muqueuse bucco-pharyngée

La paroi de l'**intestin pharyngien**, revêtement interne de la **région branchiale**, est à l'origine de la muqueuse qui tapisse le pharynx et la partie postérieure de la cavité buccale, faite d'un épithélium malpighien non kératinisé, dérivant de l'**endoderme**, reposant sur un **chorion conjonctif** très **vascularisé**, dérivant du mésenchyme intra-embryonnaire, contenant de nombreuses petites glandes salivaires d'origine endodermique.

#### Figure 4 : La muqueuse bucco-pharyngée

Ceci est une animation, disponible sur la version en ligne.

### 2.1.2. Les poches endobranchiales

Les **poches endobranchiales**, apparues sur les faces latérales dès la 4<sup>ème</sup> semaine donnent au cours des 6<sup>ème</sup> et 7<sup>ème</sup> semaines de développement, des dérivés importants :

1) **la première** se creuse et s'allonge en même temps que s'élargit la région buccale, elle donne le **recessus tubo-tympanique** à l'origine de la **trompe d'Eustache** et de la **caisse du tympan**. Son extrémité rejoint le fond de la première poche ectobranchiale qui devient le **conduit auditif externe** (le **tympan** restera une membrane résultant de l'accolement des feuillettes endodermique et ectodermique séparés par une fine couche de tissu conjonctif d'origine mésenchymateuse).

2) **la deuxième**, peu profonde, donne un bourgeonnement qui s'enfonce dans le chorion sous-jacent et sera ultérieurement le siège d'une colonisation par des cellules lymphoïdes ; ainsi se constitue de chaque côté l'**amygdale palatine** (les travées endodermiques sont à l'origine des *cryptes*).

#### Figure 5 : Les poches endobranchiales

Ceci est une animation, disponible sur la version en ligne.

3) **La troisième** donne deux bourgeonnements distincts :

- la partie ventrale donne de chaque côté, un bourgeonnement volumineux, l'**ébauche principale du thymus**, qui **plonge** vers la ligne médiane et migre en direction caudale pour rejoindre son homologue contro-latérale

- la partie dorsale donne un petit bourgeon distinct qui se transforme en **ébauche de glande para-thyroïde**.

4) **La quatrième** donne également deux bourgeonnements :

- la partie dorsale, une **ébauche de glande parathyroïde**

- la partie ventrale une **ébauche thymique accessoire**

5) La cinquième poche est rudimentaire dans l'espèce humaine qui ne possède pas de corps ultimo-branchial. (Les cellules C de la thyroïde qui secrètent la calcitonine, hormone hypocalcémisante, dérivent des cellules des crêtes neurales).

#### Figure 6 : Les poches endobranchiales

Ceci est une animation, disponible sur la version en ligne.

A partir de la 8<sup>ème</sup> semaine, les **ébauches thymiques se rejoignent** sur la **ligne médiane** et le **thymus migre en direction caudale** pour rejoindre sa **localisation définitive** à la partie supérieure du thorax. Les ébauches sont colonisées à partir de la 11<sup>ème</sup> semaine du développement par des cellules dendritiques et des cellules lymphoïdes, le thymus devient un siège de différenciation des cellules lymphoïdes.

La migration des ébauches thymiques entraîne celle des ébauches parathyroïdiennes : **les ébauches parathyroïdiennes dérivées des 4<sup>èmes</sup> poches endobranchiales viennent se placer au pôle inférieur des lobes thyroïdiens**, ce sont les *parathyroïdes inférieures*, **celles dérivées des 3<sup>èmes</sup> poches endobranchiales s'arrêtent en arrière du pôle supérieur des lobes thyroïdiens**, ce sont les *parathyroïdes supérieures*. Ces ébauches glandulaires sont fonctionnelles dès leur individualisation, elles secrètent la parathormone, hypercalcémisante.

#### Figure 7 : Les poches endobranchiales

Ceci est une animation, disponible sur la version en ligne.

### 2.1.3. Le plancher de l'intestin pharyngien

Le **plancher de l'intestin pharyngien** est également à l'origine de proliférations qui vont permettre la formation de la langue et de la glande thyroïde :

1) La **langue** dérive de bourgeons qui se développent à partir des arcs branchiaux et soulèvent le plancher de l'intestin pharyngien :

- le **premier arc** est à l'origine d'un bourgeon situé sur la **ligne médiane**, le **tuberculum impar**, et d'un **bourgeon latéral de chaque côté**. Ces trois bourgeons se développent très rapidement et constituent ensemble la **partie antérieure de la langue**, en avant du « **V** » **lingual**, qui fait saillie dans la cavité buco-nasale.
- le **deuxième arc** est à l'origine d'un bourgeon sur la ligne médiane qui se développe peu, la **copula**
- le **troisième arc** est à l'origine d'un bourgeon de chaque côté qui se réunissent pour former l'**éminence hypobranchiale**.

Ces trois bourgeons, issus des 3<sup>ème</sup> et 4<sup>ème</sup> arcs constituent la **racine de la langue**.

Le mésenchyme des arcs branchiaux est à l'origine des éléments conjonctifs et vasculaires mais les fibres musculaires striées dérivent des somites occipitaux. L'endoderme qui borde la lumière de l'intestin pharyngien donne l'épithélium lingual (malpighien non kératinisé) où apparaissent très tôt les papilles et les premiers bourgeons du goût en regard des terminaisons nerveuses ainsi que des invaginations qui sont à l'origine des très nombreuses glandes salivaires intra-linguales.

#### Figure 8 : Le plancher de l'intestin pharyngien

Ceci est une animation, disponible sur la version en ligne.

2) La **glande thyroïde** naît d'un **bourgeonnement** de l'endoderme sur la ligne médiane à la jonction entre le 1<sup>er</sup> et le 2<sup>ème</sup> arc (entre **tuberculum impar** et **copula**). Ce bourgeonnement s'invagine dans le **mésenchyme sous-jacent** sous la forme d'un diverticule dont l'extrémité se développe pour donner l'**ébauche thyroïdienne** principale. Cette ébauche **migre en direction caudale** pour venir se placer à la 7<sup>ème</sup> semaine à la **face antérieure du cou**, en avant du **cartilage thyroïde**. Pendant cette migration l'ébauche reste reliée au plancher de l'intestin pharyngien par le **canal thyro-glosse**. Normalement, ce canal disparaît, seules persistent l'extrémité distale qui donne le **lobe pyramidal de la thyroïde** et son orifice proximal sous la forme d'une fossette borgne à la pointe du **V lingual**, le **foramen caecum**. L'ébauche se développe de chaque côté pour former les lobes thyroïdiens, ce développement correspond à une prolifération des cellules d'origine endodermique sous la forme de cordons cellulaires qui se fragmentent, vers la 10<sup>ème</sup> semaine du développement, en amas à l'origine des vésicules thyroïdiennes. Celles-ci deviennent fonctionnelles vers la 11<sup>ème</sup> semaine (présence de colloïde et premières sécrétions hormonales). Les cellules C se développent en périphérie des vésicules à partir des cellules des crêtes neurales incluses dans la paroi de l'intestin pharyngien.

#### Figure 9 : Le plancher de l'intestin pharyngien

Ceci est une animation, disponible sur la version en ligne.

#### Figure 10 : Le plancher de l'intestin pharyngien

Ceci est une animation, disponible sur la version en ligne.

## 2.2. Le diverticule respiratoire

Le **diverticule respiratoire** apparaît à la 4<sup>ème</sup> semaine sous la forme d'une **gouttière** de la face ventrale de l'**intestin pharyngien** dans sa partie caudale. Cette ébauche restera en communication avec la cavité de l'intestin pharyngien par l'**orifice laryngé**, elle est séparée de la **base de la langue** par l'**épiglotte** résultant d'un bourgeonnement du tissu mésenchymateux du 4<sup>ème</sup> arc qui soulève le revêtement endodermique sur la ligne médiane juste en arrière de la copula.

Ce **diverticule** sera à l'origine du développement de l'appareil respiratoire ([Cf. Chapitre 12 "Développement de l'appareil respiratoire"](#))

### Figure 11 : Le diverticule respiratoire

Ceci est une animation, disponible sur la version en ligne.

## 2.3. Développement de l'œsophage

Le **segment** de l'intestin primitif antérieur situé immédiatement en aval du **diverticule respiratoire** se modifie peu au cours du développement. Il garde une forme cylindrique autour d'un **axe longitudinal** et s'allonge du fait de la **descente de l'ébauche gastrique** dans la cavité abdominale. Il devient le **segment thoracique** de l'**intestin primitif antérieur**, après la constitution du diaphragme qui sépare en deux régions la cavité pleuro-péritonéale .

La tunique interne, dérivée de l'endoderme, se transforme en un épithélium pavimenteux stratifié, non kératinisé dans l'espèce humaine. Elle est également à l'origine des éléments glandulaires qui se développent dans le mésenchyme avoisinant, les glandes œsophagiennes et les glandes oeso-gastriques ou cardiales dans la zone de jonction avec l'estomac. Le reste du mésenchyme se différencie au cours du développement pour donner les constituants conjonctifs et musculaires de la paroi.

### Figure 12 : L'oesophage

Ceci est une animation, disponible sur la version en ligne.

## 2.4. Développement de l'estomac

### 2.4.1. Formation de l'ébauche

Dès la fin de la quatrième semaine, apparaît une dilatation fusiforme de la partie moyenne de l'intestin primitif antérieur. Cette dilatation va évoluer pour donner l'estomac. Les **mésos** situés à ce niveau du tube digestif prennent dès lors le nom de **mésogastre ventral** et **mésogastre dorsal**. L'**ébauche gastrique s'accroît** rapidement dans la région abdominale et va s'aplatir transversalement puis s'accroître de façon dissymétrique, plus importante au bord postérieur qu'au bord antérieur . Il se crée ainsi une **grande courbure** et une **petite courbure** de l'estomac.

### Figure 13 : La formation de l'ébauche

Ceci est une animation, disponible sur la version en ligne.

### 2.4.2. Les rotations

Par la suite, une double rotation va amener l'estomac dans sa position anatomique définitive :

- Une **première rotation de 90°** autour d' un **axe longitudinal** et dans le sens des aiguilles d'une montre amène le bord postérieur (grande courbure) à gauche et le bord antérieur (petite courbure) à droite. Le **nerf phrénique** qui passait sur les faces latérales de l'estomac est maintenant positionné sur les faces antérieure et postérieure.
- La **deuxième rotation** s'effectue autour d' un **axe dorso-ventral** et entraîne un déplacement de la **partie céphalique** de l'ébauche (cardia et grosse tubérosité) en bas et à gauche tandis que la **partie caudale** (pylore) se déplace en haut et à droite.

### Figure 14 : Les rotations

Ceci est une animation, disponible sur la version en ligne.

### 2.4.3. Évolution des mésogastres ventral et dorsal

La rotation de l'**estomac** entraîne le déplacement des mésogastres ventral et dorsal ainsi que des organes qui s'y trouvent (le **foie** dans le **mésogastre ventral** et la **rate** dans le **mésogastre dorsal**). Le **développement très important de l'ébauche hépatique vers la droite** entraîne la **rotation de l'estomac autour de son axe longitudinal** et le **déplacement de la rate vers la gauche**. Le mésogastre dorsal s'allonge et **vient s'accoler** partiellement à la **paroi postérieure de l'abdomen**.

Cet allongement et la rotation de l'estomac entraînent l'apparition d'un repli de la cavité péritonéale en arrière de l'estomac : l'**arrière cavité des épiploons**.

#### Figure 15 : Évolution des mésogastres ventral et dorsal

Ceci est une animation, disponible sur la version en ligne.

Le **mésogastre ventral**, dans lequel se développe le foie, donnera le **ligament falciforme** qui relie le foie à la paroi abdominale, le **revêtement péritonéal autour du foie** (sauf à son **pôle supérieur** au contact du **diaphragme**) et le **petit épiploon** qui relie le foie à l'estomac (ligament hépato-gastrique) et au duodénum (ligament hépato-duodénal).

Le **mésogastre dorsal** donnera le **ligament gastro-splénique** qui relie l'estomac à la rate et le **ligament spléno-rénal** reliant la rate à la paroi postérieure au niveau du rein.

#### Figure 16 : Évolution des mésogastres ventral et dorsal

Ceci est une animation, disponible sur la version en ligne.

A la suite de la rotation de l'ébauche gastrique autour de son **axe dorso-ventral**, le **mésogastre dorsal** poursuit son développement vers le bas et vers l'avant formant ainsi une **poche** en dessous de l'**estomac** qui vient recouvrir le **côlon** et les **anses intestinales** et dont les deux feuillets vont par la suite fusionner pour former le **grand épiploon** (qui **fusionnera ultérieurement** avec le **mésocôlon transverse**).

#### Figure 17 : Évolution des mésogastres ventral et dorsal

Ceci est une animation, disponible sur la version en ligne.

## 2.5. Développement du duodénum

Le **duodénum** est constitué de deux segments de part et d'autre de l'**ébauche hépatique** :

- la **portion située en amont du bourgeon hépatique** dérive du segment le plus distal de l'intestin primitif antérieur ;
- la **portion située en aval du bourgeon hépatique** dérive du segment proximal de l'intestin primitif moyen.

La **forme en « U »** du duodénum résulte d'une part à la fois du développement de l'ébauche hépatique et de la rotation de l'estomac qui entraînent un décalage vers la droite du cadre duodénal et d'autre part de la croissance de la tête du pancréas .

En raison de la modification de position des méso suite à la rotation de l'estomac, le méso duodénum se retrouve plaqué contre la paroi postérieure de la cavité péritonéale et ses feuillets finissent par fusionner avec le péritoine. Le duodénum devient ainsi un organe rétro péritonéal sauf pour une courte portion qui fait suite au pylore.

#### Figure 18 : Développement du duodénum

Ceci est une animation, disponible sur la version en ligne.

## 2.6. Développement des glandes digestives

Les **glandes digestives** annexées au tube digestif (**foie** et **vésicule biliaire**, **pancréas**) dérivent de l'endoderme du **tube digestif** primitif par bourgeonnement dans les **mésos**. Les cellules sécrétrices et les canaux excréteurs de ces organes se différencient à partir de l'endoderme alors que le mésenchyme environnant donnera naissance au reste des parois et au tissu de soutien.

### Figure 19 : Développement des glandes digestives

Ceci est une animation, disponible sur la version en ligne.

### 2.6.1. Développement du foie

Dès le début de la 4<sup>ème</sup> semaine, apparaît un bourgeonnement à la face ventrale de l'extrémité distale de l'intestin antérieur qui donne naissance au **diverticule hépatique**.

L'endoderme **prolifère** dans le **mésogastre ventral** en direction du septum transversum. Sa croissance est rapide et il **occupe rapidement une grande partie de la cavité abdominale**. Les cellules endodermiques de la partie distale du bourgeon se différencient en hépatocytes qui vont constituer, avec les ébauches vasculaires, le **parenchyme hépatique** et sont à l'origine des voies biliaires intra-hépatiques. La partie proximale du bourgeon hépatique donne par allongement les voies biliaires extra-hépatiques et le **canal cholédoque** qui relie la glande au duodénum.

Le foie est recouvert de péritoine sur toute sa surface sauf dans sa partie supérieure en contact avec le diaphragme.

Dès la 4<sup>ème</sup> semaine le foie assure une fonction hématopoïétique, les cellules souches sanguines se développant dans le mésenchyme environnant.

### Figure 20 : Développement du foie

Ceci est une animation, disponible sur la version en ligne.

### 2.6.2. Vésicule biliaire

A la fin de la 4<sup>ème</sup> semaine, un bourgeonnement apparaît à la face inférieure du **canal cholédoque**. Ce **bourgeon** s'allonge et se dilate pour donner la **vésicule biliaire**, sa partie proximale s'amincit pour former le **canal cystique** qui relie la vésicule biliaire au cholédoque.

La synthèse biliaire débute dans le foie à la 12<sup>e</sup> semaine, date à laquelle la vésicule biliaire, le canal cystique et le cholédoque sont perméables, les pigments biliaires sont à l'origine de la coloration du méconium.

### Figure 21 : Vésicule biliaire

Ceci est une animation, disponible sur la version en ligne.

### 2.6.3. Pancréas

Le **pancréas** dérive du développement de deux **bourgeons initiaux**, provenant d'une prolifération de l'endoderme de l'extrémité distale de l'intestin antérieur.

Le **bourgeon dorsal** apparaît au 26<sup>ème</sup> jour dans le mésoduodénum dorsal; quelques jours plus tard,

apparaît le **bourgeon ventral** dans le mésoduodénum ventral, dans l'angle formé par le **cholédoque** avec le **duodénum**.

L'endoderme donne naissance aux cellules exocrines et aux canaux excréteurs, ainsi qu'aux différentes cellules endocrines des îlots de Langerhans. Initialement dispersées dans le parenchyme, ces cellules se rassemblent secondairement en amas pour former les îlots endocrines du pancréas.

A la 5<sup>ème</sup> semaine, le bourgeon ventral effectue une **rotation par la droite** autour du duodénum pour venir **fusionner** en arrière avec le bourgeon dorsal. Cette rotation entraîne une **modification du trajet du cholédoque** dont le segment terminal vient s'aboucher dans le duodénum au niveau de la papille principale sur sa paroi gauche (= **ampoule de Vater**).

#### Figure 22 : Le pancréas

Ceci est une animation, disponible sur la version en ligne.

Habituellement, la fusion des bourgeons pancréatiques s'accompagne d'une **fusion des canaux excréteurs** et d'une disparition de la **partie distale du canal excréteur du bourgeon dorsal**. Le **canal excréteur de bourgeon ventral draine alors l'ensemble du pancréas** et prend le nom de **canal de Wirsung**. Dans 10% des cas environ, le canal excréteur du bourgeon dorsal persiste et donne une voie excrétrice accessoire, le **canal de Santorini** qui s'abouche dans le duodénum au niveau de la papille duodénale mineure, en amont de la papille principale.

#### Figure 23 : Le pancréas

Ceci est une animation, disponible sur la version en ligne.

Du fait des rotations de l'**estomac** et de l'important développement du **foie**, il y a accolement du **mésoduodénum** à la **paroi postérieure de l'abdomen** puis **fusion** avec le péritoine. Le **pancréas** devient ainsi secondairement un organe partiellement rétropéritonéal.

#### Figure 24 : Le pancréas

Ceci est une animation, disponible sur la version en ligne.

### 3. EVOLUTION DE L'INTESTIN PRIMITIF MOYEN

L'**intestin moyen** représente la portion médiane de l'intestin primitif, en communication par le **canal vitellin** avec la vésicule vitelline. Il s'étend de l'abouchement du cholédoque jusqu'à la jonction avec l'**intestin postérieur** en amont de l'abouchement de l'**allantoïde**. Ces limites correspondent chez l'adulte au segment duodénal en aval du cholédoque jusqu'à la jonction des tiers moyen et distal du côlon transverse.

Trois étapes principales marquent l'évolution de ce segment du tube digestif :

- un **allongement important** qui donnera naissance aux anses intestinales ;
- un **développement en partie en dehors** de la cavité abdominale (**hernie physiologique**)
- une **double rotation des anses** intestinales dans la hernie et au moment de la réintégration dans l'abdomen.

#### Figure 25 : L'intestin primitif moyen

Ceci est une animation, disponible sur la version en ligne.

#### 3.1. Formation de l'anse intestinale primitive

A la 6<sup>e</sup> semaine, l'**allongement rapide** de l'intestin moyen détermine la formation de l'**anse intestinale primitive**, en communication à son sommet avec le **canal vitellin**. L'abouchement de ce canal marque la limite entre la **partie crâniale** de l'anse intestinale primitive (qui donnera le tiers distal du duodénum et le jéjuno-iléon) et la **partie caudale** de l'anse (qui donnera le segment terminal de l'iléon, le côlon ascendant et le tiers proximal du côlon transverse).



En raison de cet allongement et du développement très rapide de l'**ébauche hépatique**, le volume de la **cavité abdominale** devient insuffisant pour héberger la totalité du tube digestif. L'anse intestinale primitive poursuit donc son développement partiellement dans le **cordon ombilical** et forme une **hernie physiologique** entre la 6<sup>e</sup> et la 10<sup>e</sup> semaine de développement.

**Figure 26 : Formation de l'anse intestinale primitive**

Ceci est une animation, disponible sur la version en ligne.

### 3.2. Rotation des anses intestinales

Deux rotations successives vont se produire au niveau de l'anse intestinale primitive :

Une **première rotation de 90°** dans le sens inverse des aiguilles d'une montre selon une vue ventrale puis une **deuxième de 180°** toujours dans le sens inverse des aiguilles d'une montre, soit 270° au total.

La première rotation de 90° se situe dans la **hernie physiologique** : la **partie crâniale de l'anse primitive se déplace vers la droite** de l'embryon. Cette première rotation est terminée à la 8<sup>e</sup> semaine.

Dans le même temps, l'anse vitelline poursuit son allongement et forme les **anses jéjuno-iléales** qui débutent leur **réintégration** à partir de la 10<sup>e</sup> semaine.

Cette réintégration se fait de façon ordonnée : la **partie proximale du jéjunum en premier vient se placer à gauche** de la cavité abdominale à la suite du **duodénum**, puis les **anses se succèdent et viennent se ranger à droite** de la précédente. Le **caecum**, qui est une dilatation apparue juste en aval du canal vitellin, **vient se placer en dernier sous le foie**.

**Figure 27 : Rotation des anses intestinales**

Ceci est une animation, disponible sur la version en ligne.

En même temps qu'a lieu la réintégration, la **deuxième rotation de 180°** survient, amenant la **partie caudale** de l'anse primitive (futur côlon) en avant du **duodénum**. Cette portion caudale s'allonge peu mais voit son diamètre augmenter.

**A la fin de la réintégration et de la double rotation**, le **caecum glisse vers le bas** et fini par rejoindre sa position anatomique dans la fosse iliaque droite.

A partir de la 8<sup>e</sup> semaine, le **canal vitellin commence à régresser** et il a normalement disparu sur l'essentiel de son trajet lors de la réintégration des anses. La partie proximale du canal vitellin persiste et constitue un segment borgne, le **diverticule de Meckel**.

**Figure 28 : Rotation des anses intestinales**

Ceci est une animation, disponible sur la version en ligne.

### 3.3. Développement de l'appendice

En même temps qu'intervient la réintégration, apparaît une évagination du caecum, située le plus souvent au dessous de l'abouchement de l'iléon, dont la paroi est très riche en follicules lymphoïdes, l'**appendice iléo-cecal**.

## 4. EVOLUTION DE L'INTESTIN PRIMITIF POSTÉRIEUR

L'**intestin primitif postérieur** est la portion du tube digestif qui fait suite à l'intestin moyen et se termine au niveau de la **membrane cloacale**. Cette partie du tube digestif est irriguée par l'artère mésentérique inférieure.



En amont de la membrane cloacale, l'intestin postérieur est en communication avec l'**allantoïde**, leur segment commun formant le **cloaque**.

L'évolution de l'intestin postérieur consiste en un **allongement modéré** de sa partie proximale à l'origine du tiers distal du côlon transverse, du côlon descendant, et du sigmoïde (partie distale du côlon, avant le rectum) et en un cloisonnement du cloaque séparant les **voies digestive** (rectum et canal anal) et **uro-génitale** (sinus uro-génital primitif).

#### Figure 29 : L'intestin primitif postérieur

Ceci est une animation, disponible sur la version en ligne.

### 4.1. Cloisonnement du cloaque

Ce cloisonnement résulte de l'apparition d'un **septum uro-rectal** dans l'angle formé par l'**allantoïde** et l'**intestin postérieur**. Cette cloison résulte d'une prolifération du **mésenchyme** qui s'insère entre les deux structures dérivées de l'endoderme et **progresses en direction caudale** jusqu'au contact de la **membrane cloacale**. Ce septum est renforcé par **deux bourrelets latéraux**. A la 7<sup>e</sup> semaine, ce septum divise le cloaque en **sinus urogénital primitif** en avant et en **canal ano-rectal** en arrière.

La zone de jonction du septum uro-rectal avec la membrane cloacale forme le **périnée** et la membrane cloacale initiale donne alors naissance à deux zones distinctes : la **membrane urogénitale** en avant et la **membrane anale** en arrière.

#### Figure 30 : Le cloisonnement du cloaque

Ceci est une animation, disponible sur la version en ligne.

Dès l'individualisation de la **membrane anale** apparaît un **bourrelet mésenchymateux** qui l'entoure et entraîne la formation d'une dépression : la **dépression anale** (ou proctodeum). A la 8<sup>e</sup> semaine, la **membrane anale disparaît** et met en communication l'**intestin postérieur avec l'extérieur**. De la sorte, le canal anal a une double origine, **endodermique** pour ses 2/3 proximaux et **ectodermique** pour son 1/3 distal. Cette dualité embryologique explique la double vascularisation du canal anal, branches de l'artère mésentérique inférieure pour sa partie supérieure et branches des artères iliaques pour sa partie terminale.

#### Figure 31 : Cloisonnement du cloaque

Ceci est une animation, disponible sur la version en ligne.

### 4.2. Evolution de l'allantoïde

Vers la 6<sup>e</sup> semaine, au moment où s'individualise le septum uro-rectal, la **partie moyenne** de l'**allantoïde** se **dilate** pour former la **vessie**, sa **portion distale régresse** en laissant subsister un ligament qui relie le sommet de la vessie et l'ombilic : l'**ouraque**. Sa **partie la plus proximale** s'étire pour donner l'**urètre pelvien et membraneux** ([cf. Chapitre 16 "Développement de l'appareil uro-génital"](#)).

#### Figure 32 : L'évolution de l'allantoïde

Ceci est une animation, disponible sur la version en ligne.

## 5. ÉVOLUTION DES MESOS

Le **mésentère**, qui a subi une **rotation** autour de l'**artère mésentérique supérieure**, n'est initialement fixé à la paroi abdominale postérieure qu'au niveau du passage de l'artère.

Après la réintégration de l'intestin, il y a régression des **mésos** du **côlon ascendant** et **descendant** qui adhèrent à la paroi postérieure, ces segments coliques deviennent ainsi **secondairement rétropéritonéaux** et, de ce fait, le mésentère reste fixé à la paroi postérieure selon une **ligne d'insertion** qui va de l'**angle duodéno-jéjunal** à la **jonction iléo-cœcale**.

#### Figure 33 : Le mésentère

Ceci est une animation, disponible sur la version en ligne.

Le **côlon transverse**, lui, reste appendu à son **méso** qui s'accôle au grand **épiploon** en avant, il est donc intra péritonéal. Il en est de même pour le colon **sigmoïde** (partie distale du côlon, avant le **rectum**) qui reste libre dans la cavité abdominale.

#### Figure 34 : Le mésentère

Ceci est une animation, disponible sur la version en ligne.

## 6. LES MALFORMATIONS

Les malformations peuvent concerner tous les étages de l'appareil digestif.

### 6.1. Intestin pharyngien et région branchiale

#### 6.1.1. Kyste et fistule cervicales

Elles résultent d'une persistance du sinus cervical apparu dès la 6<sup>ème</sup> semaine et qui normalement disparaît totalement, la communication vers l'extérieur (fistule) est rare (pour l'illustration reprendre l'évolution des arcs branchiaux de 35 à 49 jours des poches endobranchiales ([§ 2.1.1 et les schémas du Langmann](#))).

#### 6.1.2. Kystes du canal thyreo-glosse

Il s'agit de poches résiduelles persistantes sur le trajet du **canal thyreo-glosse**, la persistance d'un reliquat de parenchyme glandulaire est possible donnant une **glande thyroïde accessoire** (pour l'illustration reprendre l'évolution des de l'ébauche thyroïdienne [§ 2.1.3 et les schémas du Langmann](#)).

#### Figure 35 : Intestin pharyngien et région branchiale

Ceci est une animation, disponible sur la version en ligne.

### 6.2. Intestin primitif antérieur

#### 6.2.1. A l'étage supérieur

Les malformations sont secondaires à des anomalies de l'individualisation de l'ébauche respiratoire : les plus fréquentes sont des **atrésies** de l'œsophage **accompagnées** ou non de **fistule tracheo-oesophagienne** ; il peut également s'agir de **sténose oesophagienne**, simple réduction de calibre de l'œsophage sans anomalie de l'arbre bronchique.

#### Figure 36 : L'intestin primitif antérieur

Ceci est une animation, disponible sur la version en ligne.

## 6.2.2. Dans la partie caudale

1) La malformation la plus fréquente est la **sténose du pylore**, véritable urgence chirurgicale des premières semaines de vie en raison du blocage du transit et des vomissements du fait de l'**hypertrophie** de la couche musculaire de la paroi qui provoque une réduction de calibre de la lumière.

2) Les autres malformations sont plus rares et résultent d'une anomalie de la formation des voies biliaires et de la fusion des bourgeons pancréatiques ([cf § 2.6](#)):

- **atrésie des voies biliaires** avec **dilatations des voies biliaires** et ictère post-natal
- **pancréas annulaire** souvent asymptomatique

### **Figure 37 : L'intestin primitif antérieur**

Ceci est une animation, disponible sur la version en ligne.

# Chapitre 12 : Développement de l'appareil respiratoire

**Collège universitaire et hospitalier des histologistes, embryologistes, cytologistes et cytogénéticiens (CHEC)**

2014

## Table des matières

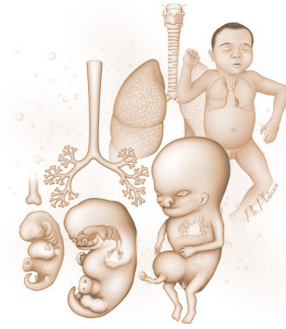
Introduction.....	3
1. FORMATION DES VOIES AERIENNES .....	3
1.1. Le diverticule respiratoire .....	3
1.2. Les bourgeons bronchiques .....	3
1.3. Les parois des voies aériennes .....	4
2. FORMATION DU PARENCHYME PULMONAIRE.....	4
2.1. La période pseudo-glandulaire .....	4
2.2. La période canalaire .....	4
2.3. La période du «sac terminal ».....	4
2.4. La période alvéolaire .....	5
3. FORMATION DES VAISSEAUX SANGUINS.....	5
3.1. Avant le deuxième mois .....	5
3.2. Au cours du deuxième mois .....	5
3.3. A la naissance .....	6
4. LES MALFORMATIONS.....	6
4.1. Les malformations secondaires à une anomalie de l'arbre respiratoire.....	6
4.2. Les malformations secondaires à une anomalie de l'individualisation du bourgeon respiratoire.....	6
4.3. La malformation la plus fréquente (1/2500 naissances) est l'hypoplasie pulmonaire secondaire à une hernie diaphragmatique .....	6

## Introduction

L'ensemble de l'appareil respiratoire se développe à partir du diverticule respiratoire qui dérive de l'intestin primitif antérieur à la quatrième semaine du développement. Ce diverticule endodermique est à l'origine de l'épithélium qui borde la lumière des voies respiratoires et des alvéoles pulmonaires. Les autres constituants des voies aériennes, comme du parenchyme pulmonaire, dérivent du mésenchyme et des vaisseaux environnant.

Le développement de l'appareil respiratoire s'étale sur toute la durée de la grossesse et se poursuit même au delà de la naissance.

**Figure 1 : Développement de l'appareil respiratoire**



## 1. FORMATION DES VOIES AERIENNES

### 1.1. Le diverticule respiratoire

**Le diverticule respiratoire apparaît à la 4<sup>ème</sup> semaine** sous la forme d'une gouttière de la face ventrale de l'**intestin pharyngien** dans sa partie caudale. Cette **gouttière**, ouverte en arrière se sépare de l'**intestin primitif** qui lui a donné naissance du fait de la prolifération de deux **zones de mésenchyme qui s'insèrent** entre les deux structures et progressent en direction caudale . L'ébauche forme alors un **tube rectiligne** , borgne à son **extrémité caudale**, qui reste en communication avec la cavité de l'intestin pharyngien par son **extrémité céphalique**. Cet orifice de communication devient l'orifice laryngé, séparé de la base de la langue par l'*épiglotte*. ([cf. Chapitre 11 "Développement de l'appareil digestif"](#)).

**Figure 2 : Le diverticule respiratoire**

Ceci est une animation, disponible sur la version en ligne.

### 1.2. Les bourgeons bronchiques

Dès son individualisation, le diverticule respiratoire se divise à son extrémité caudale en deux bourgeons, les **bourgeons bronchiques droit** et **gauche** qui seront à l'origine des bronches souches tandis que le **segment rectiligne** sera à l'origine de la trachée.

Pendant la 5<sup>ème</sup> semaine les bourgeons bronchiques vont se diviser à leur tour mais de façon asymétrique : à **gauche, le bourgeon bronchique se divise en deux bourgeons bronchiques secondaires** qui correspondent aux futures bronches lobaires gauches tandis qu'**à droite le bourgeon bronchique est à l'origine de trois bourgeons** qui correspondent aux futures bronches lobaires droites.

**Figure 3 : Les bourgeons bronchiques**

Ceci est une animation, disponible sur la version en ligne.

Dès lors les *bourgeons lobaires* vont être le siège de **division successives en deux branches** (mode dichotomique) qui vont donner naissance, entre la 5<sup>ème</sup> et la 17<sup>ème</sup> semaine, à des éléments bronchiques dont **le calibre diminue au fur et à mesure des divisions**. Ce mécanisme aboutit à la constitution de l'ensemble des voies aériennes depuis les **bronches lobaires** jusqu'aux **bronchioles** (divisions de 17<sup>ème</sup> ordre) avec cependant des variations individuelles fréquentes. De façon accessoire, les dernières divisions peuvent intervenir au delà de la naissance.

#### Figure 4 : Les bourgeons bronchiques

Ceci est une animation, disponible sur la version en ligne.

### 1.3. Les parois des voies aériennes

Les **parois des voies aériennes résultent de la différenciation du mésenchyme** au contact de l'extrémité des bourgeons du fait d'un mécanisme d'induction réciproque **endoderme/mésenchyme**. Cette différenciation est à l'origine des constituants des parois : tissus conjonctifs, musculaires et **cartilagineux** qui vont prendre des aspects différents selon le calibre bronchique.

#### Figure 5 : Les parois des voies aériennes

Ceci est une animation, disponible sur la version en ligne.

## 2. FORMATION DU PARENCHYME PULMONAIRE

Le parenchyme pulmonaire se constitue progressivement autour des voies aériennes, ce qui conduit à décrire quatre périodes successives qui se chevauchent selon le stade de développement et l'aspect histologique.

### 2.1. La période pseudo-glandulaire

La **période pseudo-glandulaire** correspond à la formation des voies aériennes jusqu'aux bronchioles (de la 5<sup>ème</sup> à la 17<sup>ème</sup> semaine). Celles-ci sont bordées par un **épithélium cubique** avec, au niveau des bronchioles dites respiratoires, de rares alvéoles.

#### Figure 6 : La période pseudo-glandulaire

Ceci est une animation, disponible sur la version en ligne.

### 2.2. La période canalaire

La **période canalaire** correspond à l'apparition des **canaux alvéolaires** (de la 17<sup>ème</sup> à la 25<sup>ème</sup> semaine) : les nombreux alvéoles circonscrivent le canal dont la lumière est bordée d'un épithélium aplati au niveau des minces cloisons inter-alvéolaires.

#### Figure 7 : La période canalaire

Ceci est une animation, disponible sur la version en ligne.

### 2.3. La période du «sac terminal»

La **période du "sac terminal"** correspond à la formation des premiers **sacs alvéolaires** constitués d'alvéoles juxtaposés (**la bordure bronchique n'est plus présente**). Cette période commence vers la 24<sup>ème</sup> semaine au cours de laquelle apparaît la sécrétion de *surfactant* par les cellules alvéolaires (*pneumocytes de type II*). Le nombre d'alvéoles et la maturation du produit sécrété autorise la survie d'un prématuré à partir de la 26<sup>ème</sup> semaine.

#### Figure 8 : La période du "sac terminal"

Ceci est une animation, disponible sur la version en ligne.

## 2.4. La période alvéolaire

La **période alvéolaire** correspond à la fin de la grossesse et continue au delà de la naissance. Elle se caractérise par la constitution des **sacs alvéolaires définitifs** et l'augmentation progressive du volume pulmonaire.

Les **espaces très réduits restant entre les alvéoles** sont occupés par les restes du mésenchyme qui va donner un tissu conjonctif fin, l'**interstitium**, où cheminent les **vaisseaux sanguins**.

### Figure 9 : La période alvéolaire

Ceci est une animation, disponible sur la version en ligne.

## 3. FORMATION DES VAISSEUX SANGUINS

### 3.1. Avant le deuxième mois

**Avant le deuxième mois** : Au moment de l'individualisation du **diverticule respiratoire**, sa vascularisation dépend de celle de l'**intestin primitif antérieur** dont il dérive. Il s'agit d'un **plexus afférent** venant des **branches ventrales des aortes dorsales** et d'un **réseau efférent** drainé par les branches des **veines cardinales antérieures**. Ces réseaux se ramifient dans les travées de mésenchyme au cours de la ramification des voies aériennes et de l'organisation du parenchyme.

### Figure 10 : Avant le deuxième mois

Ceci est une animation, disponible sur la version en ligne.

### 3.2. Au cours du deuxième mois

**Au cours du deuxième mois** : les vaisseaux **afférents** et **efférents** vont se modifier ([cf. Chapitre 10 : "Développement de l'appareil circulatoire"](#)) :

1) La segmentation du **cono-truncus** aboutit à la constitution du **tronc de l'artère pulmonaire** qui entre en communication avec la **partie proximale du sixième arc aortique** gauche. Ce nouveau trajet afférent s'abouche au **plexus initial** du diverticule respiratoire dont il devient la source dominante constituant le trajet des **artères pulmonaires**. Les branches afférentes venues des aortes dorsales régressent, sauf les plus crânielles d'entre elles qui deviennent les **artères bronchiques**.

### Figure 11 Au cours du deuxième mois

Ceci est une animation, disponible sur la version en ligne.

2) La paroi dorsale de l'**oreillette** donne naissance à **quatre évaginations** (deux à droite et deux à gauche) qui entrent en connexion avec le réseau efférent de l'ébauche pulmonaire. Ces évaginations correspondent aux **veines pulmonaires** qui drainent de façon préférentielle la circulation efférente vers l'**oreillette gauche**. Quelques veines primitives de l'ébauche persistent et deviennent les **veines bronchiques** qui s'abouchent dans la veine cave supérieure.

Dès lors l'ébauche de l'appareil respiratoire est le siège d'une double circulation l'une passant par les **vaisseaux pulmonaires**, l'autre par les **vaisseaux bronchiques**. Pendant le reste de la grossesse cette circulation reste uniquement nourricière, les échanges gazeux se font au niveau du placenta ([cf. Chapitre 6 : "La sphère chorale et le placenta"](#)).

### Figure 12 : Au deuxième mois

Ceci est une animation, disponible sur la version en ligne.



### 3.3. A la naissance

**A la naissance** : Les premiers cris et mouvements respiratoires du nouveau-né entraînent le gonflement et le **déploiement des alvéoles**, ce qui met en contact les pneumocytes qui bordent leur lumière avec les parois des capillaires situés dans l'interstitium et autorise les échanges respiratoires. La circulation pulmonaire devient fonctionnelle et draine le sang oxygéné vers le cœur, la circulation bronchique aura seulement un rôle nourricier.

#### Figure 13 : A la naissance

Ceci est une animation, disponible sur la version en ligne.

## 4. LES MALFORMATIONS

### 4.1. Les malformations secondaires à une anomalie de l'arbre respiratoire

1) Les unes sont secondaires aux anomalies de division de l'arbre bronchique :

- **Agénésie totale** ou **unilatérale** (par arrêt du processus de division dichotomique), très rare, le plus souvent associé à une diminution de volume du liquide amniotique (oligo-hydramnios).
- **Anomalies de la segmentation**, le plus souvent sans conséquence fonctionnelle.

2) Les autres résultent d'une **dilatation kystique des extrémités bronchiques** au moment de la formation des bronchioles respiratoires et du déploiement alvéolaire. Elles sont souvent en rapport avec une anomalie génétique.

#### Figure 14 : Les malformations

Ceci est une animation, disponible sur la version en ligne.

### 4.2. Les malformations secondaires à une anomalie de l'individualisation du bourgeon respiratoire

1) Les **malformations** les plus sévères sont les **atrésies de l'œsophage** le plus souvent avec **fistule oeso-trachéale** qui peuvent présenter **diverses aspects** anatomiques mais ont toutes pour conséquence le passage de fluides dans les poumons et s'accompagnent en règle d'un excès de liquide amniotique (hydramnios).

2) Les réductions de calibre de la trachée ou **sténoses** sans modification anatomique du trajet oesophagien.

#### Figure 15 : Les malformations

Ceci est une animation, disponible sur la version en ligne.

### 4.3. La malformation la plus fréquente (1/2500 naissances) est l'hypoplasie pulmonaire secondaire à une hernie diaphragmatique

Il s'agit d'une diminution notable de volume du poumon secondaire à la saillie des viscères abdominaux dans la cage thoracique à travers le diaphragme. L'appareil respiratoire n'est pas malformé et l'anomalie diaphragmatique peut bénéficier d'un traitement chirurgical.

# Chapitre 13 : Développement de l'appareil uro-génital

**Collège universitaire et hospitalier des histologistes, embryologistes, cytologistes et cytogénéticiens (CHEC)**

2014

## Table des matières

Introduction.....	4
1. LE CORDON NEPHROGENE.....	4
1.1. Le pronéphros .....	4
1.2. Le mésonephros .....	4
1.3. Le métanéphros.....	5
2. FORMATION DE L'APPAREIL URO-GENITAL INDIFFERENCIE.....	5
2.1. Les gonades .....	5
2.2. Les voies génitales indifférenciées .....	5
2.3. Le système excréteur .....	6
2.4. Les néphrons .....	6
2.5. Le sinus uro-génital .....	7
2.6. Les organes génitaux externes indifférenciés.....	7
2.7. Le gubernaculum .....	7
2.8. Le processus vaginal.....	7
2.9. Certaines malformations de l'appareil uro-génital .....	8
3. ASPECTS MORPHOLOGIQUES DE LA DIFFERENTIATION SEXUELLE.....	8
3.1. Différenciation féminine .....	8
3.1.1. Au niveau de la gonade .....	8
3.1.2. Les voies génitales définitives .....	9
3.1.3. Le sinus uro-génital et les glandes annexes .....	9
3.1.4. Les organes génitaux externes .....	10
3.1.5. Les malformations .....	10
3.2. Différenciation masculine .....	10
3.2.1. L'ébauche gonadique se transforme en testicule .....	10
3.2.2. Les voies génitales définitives se développent à partir des restes du mésonephros .....	11
3.2.3. Le sinus uro-génital et les glandes annexes .....	11
3.2.4. La migration des testicules .....	12
3.2.5. Les organes génitaux externes .....	12
3.2.6. Les malformations .....	13
4. LES FACTEURS DE LA DIFFERENTIATION SEXUELLE .....	13
4.1. Déterminisme chromosomique.....	13
4.2. Le facteur de différenciation testiculaire .....	14
4.3. Les facteurs hormonaux .....	14
4.3.1. Dans le sexe masculin.....	14
4.3.2. Dans le sexe féminin.....	14
4.4. Les anomalies de la différenciation sexuelle .....	15
4.4.1. Les anomalies chromosomiques .....	15
4.4.2. Les anomalies du développement des gonades .....	15

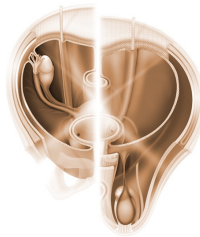
4.4.3. Les discordances entre le sexe chromosomique et les sécrétions hormonales .....16

## Introduction

L'appareil urinaire définitif est constitué d'éléments sécréteurs et de canaux excréteurs. Les structures sécrétrices du rein définitif dérivent de la partie caudale du cordon néphrogène, le métanéphros. Les voies excrétrices dérivent du canal mésonéphrotique et de la partie ventrale du sinus uro-génital ; dans leur partie caudale, leur développement est lié à celui de l'appareil génital et dépend de sa différenciation.

L'appareil génital reste identique dans les deux sexes jusqu'à la 8<sup>ème</sup> semaine du développement. A ce stade indifférencié, il est constitué de trois parties : les glandes génitales, les voies génitales et l'ébauche des organes génitaux externes. A partir de la 8<sup>ème</sup> semaine, l'ensemble de ces structures uro-génitales évoluent différemment selon le sexe. Ces transformations morphologiques dépendent de facteurs génétiques, de mécanismes d'induction intercellulaires et de facteurs hormonaux.

**Figure 1 : Développement de l'appareil uro-génital**



## 1. LE CORDON NEPHROGENE

Il provient de la segmentation, à partir de la quatrième semaine du développement, du **mésoblaste intermédiaire** en petits amas cellulaires situés dans le même plan horizontal que les somites, les **néphrotomes** (cf. Chapitre 5 B.2.2).

**Figure 2 : Le cordon néphrogène**

Ceci est une animation, disponible sur la version en ligne.

### 1.1. Le pronéphros

Du niveau de la 2<sup>ème</sup> paire occipitale à celui de la 5<sup>ème</sup> paire cervicale ces néphrotomes seront à l'origine du **pronéphros**. Chacun des néphrotomes est creusé d'un **petit tubule rudimentaire** qui **s'ouvre** dans la cavité coelomique. Les extrémités latérales de ces tubules **se rejoignent** et confluent pour former ensemble un canal commun, le **canal pronéphrotique**. Après la régression du pronéphros, seule persiste la **partie caudale** de ce canal.

**Figure 3 : Le pronéphros**

Ceci est une animation, disponible sur la version en ligne.

### 1.2. Le mésonéphros

Du niveau de la 6<sup>ème</sup> paire cervicale jusqu'à celui de la 4<sup>ème</sup> paire lombaire, avant même la régression du pronéphros, il se forme **un ou deux néphrotomes** par métamère ; cet ensemble constituera le **mésonéphros**. Chacun de ces néphrotomes s'allonge pour donner un cordon cellulaire qui se creuse et constitue un **tubule mésonéphrotique**. L'**extrémité axiale** de ces tubules est en contact avec des **ébauches vasculaires** irriguées par une branche segmentaire de l'**aorte**. Leurs **extrémités latérales** se **rejoignent** pour constituer, avec le **reste du canal pronéphrotique**, un canal unique, le **canal**

**mésonephrotique** ou **canal de Wolff**. Au cours de la 5<sup>ème</sup> semaine, une partie des cellules du mésonephros intervient dans la constitution de la gonade indifférenciée (cf.infra). L'évolution ultérieure des structures mésonephrotiques est liée au sexe (cf infra).

#### Figure 4 : Le mésonephros

Ceci est une animation, disponible sur la version en ligne.

### 1.3. Le métanéphros

La partie la plus caudale du cordon néphrogène ne se métamérise pas ; elle constitue à la 5<sup>ème</sup> semaine, une masse cellulaire indivise, le **blastème**, à l'origine du **métanéphros**. La différenciation de ce blastème requiert sa pénétration par les ébauches des canaux excréteurs. Ces derniers dérivent, à partir de la 5<sup>ème</sup> semaine, d'une excroissance de la partie caudale du **canal de Wolff**, le **bourgeon urétéral**, dont les premières branches forment les **ébauches des futurs grands calices**. Au contact des **canaux excréteurs**, les cellules du blastème se densifient et constituent une **coiffe** dont les **extrémités se creusent** pour former des **vésicules métanéphrotiques**, chacune d'elle sera à l'origine d'un néphron.

#### Figure 5 : Le métanéphros

Ceci est une animation, disponible sur la version en ligne.

## 2. FORMATION DE L'APPAREIL URO-GENITAL INDIFFERENCIE

### 2.1. Les gonades

Les **gonades indifférenciées** s'individualisent à la sixième semaine du développement, elles sont constituées par un ensemble de cellules, le **blastème somatique**, qui s'organise en travées, les **cordons sexuels primitifs**, colonisé par les cellules germinales ou **gonocytes primordiaux**;

1) Dès la quatrième semaine du développement, la prolifération cellulaire de la face ventrale du mésonephros soulève la **paroi dorsale du coelome** qui s'épaissit à ce niveau déterminant la formation des **crêtes génitales** qui font saillie de part et d'autre du **mésodorsal**. Le blastème somatique réunit des éléments mésenchymateux, les cellules dérivées du mésonephros et celles de la paroi coelomique.

2) Les **gonocytes primordiaux** sont apparus dès la **troisième semaine** dans le **mésenchyme extra-embryonnaire** de la paroi du lécithocèle de part et d'autre du **diverticule allantoïdien** ([cf. Chapitre 4 B.2.1](#)). Au cours de la 5<sup>ème</sup> semaine, ils **migrent** latéralement du mésodorsal vers les crêtes génitales et se placent au sein des cordons sexuels primitifs.

#### Figure 6 : Les gonades

Ceci est une animation, disponible sur la version en ligne.

### 2.2. Les voies génitales indifférenciées

Les **canaux de Wolff** ou canaux mésonephrotiques (cf supra) drainent le contenu des **vésicules mésonephrotiques** vers le **sinus uro-génital primitif**. Lors de la régression du **mésonephros** quelques **tubules** situés en regard de l'ébauche gonadique persistent et relient de chaque côté la gonade au canal de Wolff qui devient une voie génitale.

#### Figure 7 : Les voies génitales indifférenciées

Ceci est une animation, disponible sur la version en ligne.

Les **canaux de Müller** se constituent à partir d'un **repli longitudinal** de la **paroi postérieure du coelome** dont les bords s'accolent constituant un **canal** qui s'isole dans le mésenchyme. Situés à leur partie céphalique entre le mésonephros et la paroi latérale, ils sont aussi dénommés canaux para-

mésonephrotiques. Dans la partie caudale de leur trajet, ils **croisent les canaux de Wolff** et se rejoignent sur la **ligne médiane**. Les **extrémités accolées** des deux canaux de Müller prennent contact ensemble avec la paroi postérieure du **sinus uro-génital primitif** sur la ligne médiane au niveau de l'abouchement des canaux de Wolff. Cet **accolement** détermine une petite saillie de la paroi du sinus uro-génital primitif, le **tubercule müllérien**.

#### Figure 8 : Les voies génitales indifférenciées

Ceci est une animation, disponible sur la version en ligne.

### 2.3. Le système excréteur

Apparu au cours de la cinquième semaine du développement (cf supra) à partir d'une excroissance de la partie basse du **canal de Wolff**, le **bourgeon urétéral**, se développe latéralement en direction du métanéphros. Lorsque le bourgeon atteint le blastème, il donne deux branches, les **futurs grands calices**. Chacune de ces branches initiales se développe au sein du blastème et donne des **divisions successives sur le mode dichotomique** (en deux branches secondaires) jusqu'au treizième ordre. Les bifurcations **du 3<sup>ème</sup> et du 4<sup>ème</sup> ordre** correspondent aux **petits calices**, au-delà, elles donneront les **tubes collecteurs** ou tubes de Bellini.

Initialement située à proximité de la vessie, l'**ébauche rénale**, en même temps qu'elle augmente de volume, **se déplace** entre la 6<sup>ème</sup> et la 9<sup>ème</sup> semaine en direction crâniale pour venir se placer au contact de la **glande surrénale**. Cette ascension détermine un allongement de l'**uretère** et induit la formation de nouvelles afférences vasculaires pour l'ébauche venant de l'aorte (artères rénales définitives).

#### Figure 9 : Le système excréteur

Ceci est une animation, disponible sur la version en ligne.

### 2.4. Les néphrons

Ce sont les interactions entre les **dérivés du bourgeon urétéral** et le **blastème métanéphrotique** qui va déterminer la formation des **néphrons** et de la partie haute du système excréteur. Les premiers vont se constituer par transformation des **vésicules métanéphrotiques** dès la 8<sup>ème</sup> semaine de développement et, selon le même processus, de nouveaux néphrons se formeront au-delà de la naissance permettant le renouvellement et la croissance des reins définitifs.

Chaque vésicule métanéphrotique s'allonge et prend une **forme en « S » italique**.

#### Figure 10 : Les néphrons

Ceci est une animation, disponible sur la version en ligne.

La **partie en contact** avec le **canal excréteur** s'allonge et **s'abouche** à ce canal excréteur, elle deviendra le **tube contourné distal (TCD) du néphron**. L'**autre extrémité** entre en contact et entoure un **peloton capillaire** irrigué par une branche de l'artère rénale formant ainsi un **glomérule** (associant chambre et peloton glomérulaires). La **zone intermédiaire** de chaque vésicule métanéphrotique **s'allonge** et présente trois segments : le **tube contourné proximal (TCP)** qui fait suite à la chambre glomérulaire, l'**anse de Henlé** et un **segment rectiligne** qui rejoint le TCD. Dans la zone de contact entre le TCD et le peloton glomérulaire, la paroi du tubule se modifie et forme une zone particulière, **l'amacula densa (MD)**.

Les premiers néphrons deviennent fonctionnels vers la 8<sup>ème</sup> semaine et les premières gouttes d'urine apparaissent vers la 10<sup>ème</sup> semaine. Elles s'écoulent dans le système excréteur et, jusqu'à la naissance, elles seront déversées dans le liquide amniotique dont elles assurent le renouvellement.

#### Figure 11 : Les néphrons

Ceci est une animation, disponible sur la version en ligne.

## 2.5. Le sinus uro-génital

1) Le sinus urogénital primitif résulte du cloisonnement du cloaque à la 7<sup>ème</sup> semaine du développement (**cf. Chapitre 11.4**). Le **cloaque** est divisé en deux zones, l'une dorsale, le **canal ano-rectal**, partie terminale du tube digestif, l'autre ventrale, le **sinus urogénital primitif**, où s'abouchent les **canaux de Wolff**. Cet aboutissement divise le sinus uro-génital primitif en deux parties, l'une située au-dessus, le **canal vesico-urétral**, l'autre située en dessous, le **sinus uro-génital définitif**, fermé par la **membrane uro-génitale** qui se **résorbe** à la 8<sup>ème</sup> semaine du développement. Le développement ultérieur du sinus uro-génital définitif est lié au sexe.

### Figure 12 : Le sinus uro-génital

Ceci est une animation, disponible sur la version en ligne.

2) La **partie supérieure** du **canal vésico-urétral** s'élargit pour donner *la vessie*, elle reste provisoirement reliée à son sommet au **canal allantoïde**. Après la réintégration des anses digestives et la fermeture de la région ombilicale (**cf. Chapitre 11.3**), le segment situé entre l'ombilic et la vessie devient le canal de l'ouraque qui s'oblitère vers le 5-6<sup>ème</sup> mois et devient fibreux. Au niveau de l'abouchement des canaux de Wolff, la **paroi postérieure de la vessie** et la paroi des canaux prolifèrent activement de telle sorte que la prolifération **enferme** l'extrémité des **canaux de Wolff** et la partie proximale des **uretères** dérivés des **bourgeons urétéraux**. Cette prolifération repousse latéralement les **orifices des uretères qui seront situés désormais au-dessus et en dehors de ceux des canaux de Wolff**. Ainsi se constitue une zone épaisse triangulaire de la paroi vésicale, le **trigone**, délimitée par les orifices des uretères et l'orifice supérieur de l'urètre.

3) La **partie inférieure** du canal vésico-urétral est à l'origine de la partie terminale des voies excrétrices, l'urètre, dont l'évolution morphologique dépend du sexe.

### Figure 13 : Le sinus uro-génital

Ceci est une animation, disponible sur la version en ligne.

## 2.6. Les organes génitaux externes indifférenciés

Avant la 7<sup>ème</sup> semaine, la membrane cloacale est entourée d'un bourrelet, le **repli cloacal**, saillant dans sa partie ventrale où il constitue l'**éminence cloacale**. Après le cloisonnement du cloaque et le développement du périnée, la membrane est divisée en deux zones, **membrane anale** et **membrane uro-génitale**, chacune entourée de son bourrelet. Le bourrelet circonscrivant la membrane uro-génitale donne de chaque côté le **repli génital** et l'éminence cloacale devient le **tubercule génital**. Latéralement, une prolifération mésenchymateuse soulève le revêtement ectodermique et détermine la formation des **replis labio-scrotaux**.

### Figure 14 : Les organes génitaux externes indifférenciés

Ceci est une animation, disponible sur la version en ligne.

## 2.7. Le gubernaculum

Au cours de la 7<sup>ème</sup> semaine, le mésenchyme rétro-péritonéal se condense et constitue un cordon fibreux, le gubernaculum, qui relie le pôle inférieur de la gonade aux replis labio-scrotaux.

## 2.8. Le processus vaginal

A la même période du développement il apparaît une évagination de la cavité péritonéale, le processus vaginal, qui glisse le long du gubernaculum et effondre la paroi musculaire abdominale ; la zone musculaire qui circonscrit le processus vaginal sera à l'origine du canal inguinal.



## 2.9. Certaines malformations de l'appareil uro-génital

Certaines malformations de l'appareil uro-génital résultent d'anomalies du développement intervenant avant la différenciation sexuelle :

- 1) Au moment de la formation des reins définitifs : agénésie rénale du fait de l'absence de contact du blastème métanéphrogène avec le bourgeon urétéral, cette anomalie peut être uni ou bilatérale.
- 2) Au moment de l'ascension du rein :
  - ectopie (anomalie de position) ou fusion des ébauches (rein en fer à cheval).
  - anomalies du trajet de l'uretère
- 3) Au moment du cloisonnement du cloaque la persistance de communication entre le sinus uro-génital et la partie terminale du tube digestif détermine la formation de fistules dont le trajet dépend ensuite de la différenciation sexuelle (recto-vésical, recto-urétral ou recto-vaginal)
- 4) Au moment de la formation du trigone, anomalies de l'abouchement des uretères dans la vessie.

## 3. ASPECTS MORPHOLOGIQUES DE LA DIFFÉRENTIATION SEXUELLE

Les transformations de l'appareil uro-génital selon le sexe commencent à la 8<sup>ème</sup> semaine vont se poursuivre pendant le développement du fœtus au cours de la grossesse et même au-delà de la naissance. Elles concernent l'ensemble des constituants de l'appareil : gonades, voies génitales, sinus uro-génital et organes génitaux externes.

### 3.1. Différenciation féminine

#### 3.1.1. Au niveau de la gonade

1) Les **cordons sexuels primitifs** se fragmentent très rapidement en amas cellulaires dans lesquels sont enfermés une partie des **gonocytes primordiaux**. A la 9<sup>ème</sup> semaine, les éléments du blastème somatique situés en périphérie donnent naissance à une seconde poussée de cordons dits cordons sexuels corticaux qui se fragmentent à leur tour et enferment les **autres gonocytes**. Les cordons sexuels situés dans la zone médullaire régressent.

#### Figure 15 : Différenciation féminine

Ceci est une animation, disponible sur la version en ligne.

2) Les gonocytes primordiaux se transforment au 5<sup>ème</sup> mois en ovogonies qui forment avec les cellules dérivées des cordons sexuels qui les entourent les **follicules primordiaux**.

3) Les connexions avec le **mésonephros** sont très grêles et constituent le **rete ovarii** qui régresse rapidement en même temps que les derniers **tubules mésonéphrotiques**, de telle sorte qu'il n'y a plus de continuité entre l'**ovaire** et le sinus uro-génital. Ces **restes vestigiaux** sont à l'origine de l'**organe de Rosenmuller** et peuvent parfois se transformer en **tumeur**.

#### Figure 16 : Au niveau de la gonade

Ceci est une animation, disponible sur la version en ligne.

### 3.1.2. Les voies génitales définitives

Les voies génitales définitives se développent à partir des **canaux de Müller** tandis que les **canaux de Wolff** régressent en totalité.

1) La **partie céphalique** du canal de Müller s'élargit, reste ouverte dans la cavité coelomique et au contact de l'ovaire; elle devient le **pavillon de la trompe**.

2) La **partie moyenne**, qui croise le canal de Wolff, forme le **reste du trajet de la trompe** ; au moment de la **basculade de l'ovaire** elle entraîne un repli du péritoine qui deviendra le mésosalpinx.

#### Figure 17 : Différenciation féminine

Ceci est une animation, disponible sur la version en ligne.

3) La **partie caudale**, accolée à son **homologue controlatérale**, forme avec celle-ci le **canal utéro-vaginal** qui sera à l'origine ultérieurement de l'**utérus** et de la **partie supérieure du vagin** :

- la **cavité utérine** s'individualise au 3<sup>ème</sup> mois du fait de la résorption de la cloison médiane résultant de la zone d'accolement. La paroi des canaux de Müller sera à l'origine de l'**endomètre**, les éléments mésenchymateux situés à son contact se différencieront pour donner le **myomètre et son enveloppe conjonctive**. Quelques résidus Wolffiens peuvent être enfermés dans le myomètre (organe de Gartner)
- la région rétrécie sous-jacente donne la région cervicale
- la partie la plus caudale est à l'origine des deux tiers supérieurs du vagin.

#### Figure 18 : Différenciation féminine

Ceci est une animation, disponible sur la version en ligne.

4) Le développement de la **partie inférieure du vagin** provient de la **paroi postérieure du sinus uro-génital**. En regard du **tubercule müllerien**, une excroissance postérieure donne naissance à deux petites évaginations accolées sur la ligne médiane, les **bulbes sino-vaginaux** qui prolifèrent à l'extrémité inférieure du **canal utéro-vaginal**. A partir du 3<sup>ème</sup> mois cette prolifération constitue une plaque cellulaire dense, la **plaque vaginale**. Entre la 10<sup>ème</sup> et la 12<sup>ème</sup> semaine, il se produit un **abaissement de la partie inférieure du canal utéro-vaginal et de la zone de jonction** avec la paroi du sinus uro-génital, la plaque vaginale vient surplomber une zone évasée située en regard de la fente uro-génitale, le vestibule. En même temps cette plaque vaginale, par un phénomène de clivage intra-épithélial, **se creuse** pour donner la **partie inférieure du vagin** mais la cavité reste fermée : il persiste une lame tissulaire mince, l'hymen, percée d'une déchisence qui permet l'écoulement des sécrétions.

#### Figure 19 : Différenciation féminine

Ceci est une animation, disponible sur la version en ligne.

5) Le gubernaculum, du fait du développement latéral du canal utéro-vaginal, est amarré au corps de l'utérus au niveau de la zone de jonction avec la trompe utérine de chaque côté. Le segment supérieur situé entre le pôle inférieur de l'ovaire et l'utérus devient le ligament utéro-ovarien et le segment inférieur situé entre l'utérus et la région labiale devient le ligament rond. Contrairement à ce qui est observé dans le sexe masculin, le gubernaculum n'évolue pas ultérieurement pendant le développement pré et post-natal, l'ovaire reste au niveau de la cavité pelvienne et le processus vaginal s'oblitére avant la naissance.

### 3.1.3. Le sinus uro-génital et les glandes annexes

1) L'abaissement de la partie inférieure du vagin entraîne un **étirement du canal vésico-urétral** qui devient un canal étroit, l'**urètre**. Ce conduit, uniquement urinaire, permet l'écoulement de l'urine de la **vessie au méat urinaire**. Il s'abouche dans la zone évasée, le **vestibule**, qui surplombe la fente uro-génitale. Seule cette zone vestibulaire est uro-génitale, elle reste séparée de la partie inférieure du **vagin** par l'**hymen**.

### Figure 20 : Différenciation féminine

Ceci est une animation, disponible sur la version en ligne.

2) Les glandes urétrales et para-urétrales se constituent au 4<sup>ème</sup> mois du développement, à partir de bourgeonnements de la paroi de l'urètre qui s'invaginent dans le mésenchyme sous-jacent, leurs canaux excréteurs s'ouvriront ultérieurement dans la lumière de l'urètre. Les amas glandulaires les plus bas situés s'ouvrent directement dans le vestibule (Canaux de Skène) .

3) Les glandes vulvo-vaginales ou Glandes de Bartholin se développent à partir de la paroi du canal utéro vaginal et sont bien individualisées à partir du 3<sup>ème</sup> mois du développement. Elles présentent un canal excréteur qui, du fait de l'abaissement de la partie inférieure du canal utéro-vaginal, s'ouvrira ultérieurement dans le vestibule, au contact de l'hymen. Elles se développeront à partir de la puberté.

#### 3.1.4. Les organes génitaux externes

Dans le sexe féminin, il y a peu de transformations des organes indifférenciés :

- 1) Le **tubercule génital** garde sa forme et **se replie vers le bas** pour donner le **clitoris**.
- 2) Les **replis génitaux** deviennent les **petites lèvres** qui circonscrivent l'ouverture du **vestibule**.
- 3) Les **bourellets labio-scrotaux** restent séparés et deviennent les **grandes lèvres**.

### Figure 21 : Différenciation féminine

Ceci est une animation, disponible sur la version en ligne.

#### 3.1.5. Les malformations

Elles résultent d'anomalies des différentes étapes du développement et peuvent se situer au niveau de tous les constituants de l'appareil uro-génital :

- 1) L'absence de fusion des canaux de Müller donne, selon le niveau, un utérus bicorne ou bi-cervical et, au maximum di-delphe avec dédoublement du vagin,
- 2) L'absence de résorption de la cloison médiane aboutit à la formation d'un utérus bi-loculaire,
- 3) L'atrésie du canal-utéro-vaginal aboutit, selon le niveau du rétrécissement, à l'atrésie utérine ou à l'atrésie cervicale,
- 4) Le défaut de développement des bulbes sino-vaginaux aboutit, selon son degré, à l'absence du vagin ou à son atrésie,
- 5) L'absence de déhiscence de l'hymen entraîne la rétention des sécrétions de l'appareil génital (hydrocolpos).

## 3.2. Différenciation masculine

### 3.2.1. L'ébauche gonadique se transforme en testicule

1) Les **cordons sexuels primitifs** situés au centre de l'ébauche gonadique continuent leur prolifération et s'isolent de la **zone corticale** qui devient fibreuse et forme l'**albuginée**. La paroi de ces cordons s'épaissit, elle est constituée par des cellules dérivées du blastème, les cellules de Sertoli qui entourent les cellules germinales. Les cordons prennent une forme en fer à cheval et deviennent les **cordons testiculaires**.

2) Les connexions avec le **mésonephros** persistent et constituent un réseau, le **rete testis**, qui unit les extrémités des cordons testiculaires aux **canaux mésonéphrotiques**.

- 3) Les éléments mésenchymateux du blastème vont constituer, entre les cordons testiculaires, le **tissu interstitiel** dans lequel se différencient, dès la 8<sup>ème</sup> semaine du développement, les cellules de Leydig.
- 4) Les cellules germinales restent au stade de **spermatogonies** jusqu'au moment de la puberté. Ce n'est qu'ultérieurement qu'elles se transformeront en spermatozoïdes au cours de la spermatogénèse ([cf. Chapitre 1](#))

#### Figure 22 : Différenciation masculine

Ceci est une animation, disponible sur la version en ligne.

### 3.2.2. Les voies génitales définitives se développent à partir des restes du mésonephros

- 1) Lors de la régression du mésonephros, il persiste quelques **tubules** qui vont maintenir la connexion entre le rete testis et le canal de Wolff, ils constituent les **cônes efférents du testicule**.
- 2) Le **canal de Wolff** persiste et il est à l'origine de l'essentiel des voies génitales masculines :
- Le court segment situé au dessus des cônes efférents est le seul à régresser, sa partie céphalique donne un reliquat non fonctionnel, l'**hydatide pédiculé**,
  - Le segment situé en regard des cônes efférents forme de nombreux replis qui remplissent le **corps de l'épididyme**,
  - Le segment situé en dessous des cônes efférents garde un trajet sinueux et remplit la **queue de l'épididyme**
  - La partie caudale prend un trajet rectiligne, s'entoure d'une paroi épaisse et devient le **canal déférent**.
- 3) Le **canal de Muller** régresse presque totalement, seule persiste son extrémité céphalique qui donne un reliquat au contact du testicule, l'**hydatide sessile**.

#### Figure 23 : Différenciation masculine

Ceci est une animation, disponible sur la version en ligne.

- 4) Les **bulbes sino-vaginaux** qui se sont développés au stade indifférencié à partir de la paroi postérieure du sinus uro-génital en regard du tubercule mullérien restent très réduits dans le sexe masculin ; ils forment une petite cavité, l'**utricule prostatique**, tandis que le tubercule mullérien persiste sous la forme d'une petite zone en relief, le veru montanum.

#### Figure 24 : Différenciation masculine

Ceci est une animation, disponible sur la version en ligne.

### 3.2.3. Le sinus uro-génital et les glandes annexes

- 1) Près de son abouchement dans le sinus uro-génital, le **canal de Wolff** donne naissance de chaque côté, à la 10<sup>ème</sup> semaine, à un bourgeonnement qui deviendra l'**ébauche de la vésicule séminale**.
- 2) La paroi du sinus uro-génital située au-dessous de la zone du trigone donne naissance à la fin du 3<sup>ème</sup> mois à des bourgeons qui se développent dans le mésenchyme qui l'entoure. Ces bourgeons continueront à se développer pendant la vie fœtale pour donner les **unités glandulaires de la prostate**. Au cours de cette prolifération la prostate entoure le **segment du sinus urogénital** qui lui a donné naissance, le rétrécit et englobe l'**utricule** et la partie terminale des canaux de Wolff. Ce segment du canal de Wolff situé au-dessous de l'abouchement de la vésicule séminale deviendra le **canal éjaculateur** qui fait suite au canal déférent.

#### Figure 25 : Différenciation masculine

Ceci est une animation, disponible sur la version en ligne.

Ces glandes annexes de l'appareil génital masculin deviendront fonctionnelles après la puberté , leurs sécrétions entreront dans la composition du sperme.

3) Après le développement de la prostate, le sinus uro-génital prend son aspect définitif :

- la **partie supérieure du canal vésico-urétral** devient la **vessie**
- la **partie inférieure** correspond à l'**urètre masculin** qui présente trois segments :
  - le segment enfermé dans la prostate, l'**urètre prostatique**, est uniquement urinaire pour la partie située au-dessus de l'abouchement des canaux éjaculateurs, il devient uro-génital au-dessous de cet abouchement comme dans le reste de son trajet ;
  - le segment sous-jacent, situé dans le plancher de la région pelvienne, est appelé l'**urètre membraneux**,
  - le segment distal, l'**urètre pénien**, se développe avec les organes génitaux externes au niveau du pénis (cf. infra).

4 ) La paroi de l'urètre membraneux donne naissance de chaque côté aux ébauches des glandes bulbo-urétrales (Glandes de Cowper).

#### Figure 26 : Différenciation masculine

Ceci est une animation, disponible sur la version en ligne.

### 3.2.4. La migration des testicules

Contrairement à l'**ovaire**, le **testicule**, au cours du développement, descend de sa position initiale au niveau de la cavité abdominale pour atteindre sa position définitive au niveau du **scrotum**.

1) Le **processus vaginal** apparu vers la 7<sup>ème</sup> semaine **s'allonge progressivement**, traverse la **paroi abdominale** et s'engage dans le **canal inguinal**.

2) Cette évagination de la cavité coelomique est située en avant de du segment inférieur du **gubernaculum** attaché au scrotum. Au cours de la vie fœtale, le gubernaculum , attaché par son extrémité supérieure au testicule, **se rétracte progressivement** et attire celui-ci vers le bas.

3) Le testicule **glisse en arrière** du **péritoine** et entraîne avec lui l'épididyme et la partie attenante du **canal déférent**. Il atteint l'orifice profond du canal inguinal vers le 3<sup>ème</sup> mois mais ce n'est qu'à la fin de la vie fœtale qu'il franchit le canal inguinal et il atteint normalement sa position définitive, au niveau des bourses, en période pré-natale.

4) Après la naissance, le processus vaginal s'oblitére à sa partie supérieure et ne communique plus avec la cavité péritonéale. Seule persiste la zone juxta-testiculaire, elle constitue un sac à deux feuilletts, qui enveloppe la face antérieure du testicule, la **vaginale**.

#### Figure 27 : Différenciation masculine

Ceci est une animation, disponible sur la version en ligne.

### 3.2.5. Les organes génitaux externes

La différenciation masculine se traduit par la formation du pénis et du scrotum :

1) Le **pénis** résulte d'un allongement important du **tubercule génital** intervenant au 3<sup>ème</sup> mois qui entraîne un étirement de la fente uro-génitale et un rapprochement des **replis génitaux** formant une **gouttière ouverte** à la face inférieure du pénis.

2) La **fermeture** de cette gouttière est à l'origine de l'**urètre pénien** en continuité par son extrémité proximale avec l'urètre membraneux. Ce conduit est cependant borgne à son extrémité distale car ce processus ne concerne pas le gland dérivé de l'extrémité du tubercule génital.

3) La formation du segment terminal de l'urètre masculin, l'**urètre balanique**, provient d'un repli de l'épiderme recouvrant le **gland** qui s'invagine en direction de l'extrémité de l'urètre pénien puis se creuse par un processus de clivage.

4) L'épiderme donne naissance également au niveau de la base du gland à un repli, le **prépuce**, qui circonscrit le gland et le recouvre progressivement.

5) Les **bourrelets labio-scrotaux** se soudent sur la ligne médiane avec formation d'un **raphé** qui se prolonge à la base du pénis. Ainsi se constitue le **scrotum**, revêtement plissé qui recouvre les deux bourses.

#### Figure 28 : Différenciation masculine

Ceci est une animation, disponible sur la version en ligne.

### 3.2.6. Les malformations

Elles résultent d'anomalies des différentes étapes du développement et peuvent se situer au niveau de tous les constituants de l'appareil uro-génital :

1) La migration incomplète des testicules a pour résultat leur maintien en position ectopique après la naissance au niveau de la région abdominale ou sur le trajet du canal inguinal : cette anomalie impose un traitement médical ou chirurgical.

2) L'absence de fermeture du canal péritonéo-vaginal entraîne le maintien de la communication entre la vaginale et la cavité abdominale et peut être à l'origine de l'accumulation de sérosités dans la vaginale autour du testicule (hydrocèle) et/ou de l'effraction d'une anse intestinale dans le canal inguinal jusqu'à la région scrotale (hernie inguinale).

3) Au niveau des organes génitaux externes masculins, l'anomalie la plus fréquente est un défaut de la soudure de l'urètre pénien (hypospadias) sur une longueur variable avec absence de continuité entre l'urètre pénien et l'urètre balanique (l'urine s'écoule à la face inférieure du pénis et non au méat urinaire à l'extrémité du gland).

4) L'ouverture de l'urètre pénien à la face supérieure du pénis (epispadias) est beaucoup plus rare, elle peut être associée à une autre anomalie rare, l'extrophie vésicale ([cf. Chapitre 11.6](#)).

## 4. LES FACTEURS DE LA DIFFERENCIATION SEXUELLE

Au cours du développement de l'appareil uro-génital, les transformations morphologiques décrites ci-dessus se déroulent en plusieurs étapes commandées par des facteurs qui interviennent successivement. Le développement normal requiert l'intervention harmonieuse de cette « cascade de facteurs » sur l'ensemble des constituants de l'appareil uro-génital.

### 4.1. Déterminisme chromosomique

La première étape déterminante intervient au moment de la fécondation ([cf. Chapitre 1](#)) selon le chromosome sexuel du spermatozoïde fécondant. S'il s'agit d'un chromosome Y, le zygote aura pour **formule chromosomique 46 XY** et la différenciation se fera vers la **masculinisation**. S'il s'agit d'un chromosome X, le zygote aura pour **formule chromosomique 46 XX** ; en l'absence de chromosome Y la différenciation s'orientera vers la **féminalisation**.

#### Figure 29 : Déterminisme chromosomique

Ceci est une animation, disponible sur la version en ligne.

## 4.2. Le facteur de différenciation testiculaire

Ce facteur, appelé **TDF (testis determining factor)** est une protéine codée par un gène SRY situé sur le bras court du chromosome Y qui s'exprime dans les cellules de la paroi des cordons sexuels et induit leur organisation en cordons testiculaires ([cf. supra 3.2.1](#)). D'autres gènes pourraient intervenir en particulier le gène SOX 9.

### Figure 30 : Le facteur de différenciation testiculaire

Ceci est une animation, disponible sur la version en ligne.

## 4.3. Les facteurs hormonaux

**Les facteurs hormonaux** vont induire de façon directe ou indirecte les autres transformations de l'appareil génital.

### 4.3.1. Dans le sexe masculin

Au niveau du testicule fœtal, les cellules de Sertoli secrètent une **hormone anti-müllérienne (AMH)** qui va entraîner la régression des canaux de Müller à partir de la 8<sup>ème</sup> semaine, elles ont aussi un rôle inducteur pour le développement des cellules de Leydig du tissu interstitiel.

Les cellules de Leydig, dès leur individualisation, secrètent la **testostérone**. Au cours de la différenciation cette hormone induit le développement des canaux de Wolff et de leurs dérivés, ultérieurement au cours de la vie fœtale elles induisent la masculinisation des organes qui présentent un dimorphisme sexuel et, au moment de la puberté, l'organisation des tubes séminifères et le déclenchement de la spermatogenèse ([cf. Chapitre 1.1](#)).

Au niveau des dérivés de la paroi du sinus urogénital et des organes génitaux externes, la masculinisation (formation de la prostate et des glandes bulbo-urétrales) dépend aussi de la présence d'hormone mâle mais les récepteurs tissulaires ne sont stimulés que par la présence d'une forme réduite de la testostérone, la **dihydrotestostérone (DHT)**.

Cette réduction requiert la présence d'une enzyme, la 5 $\alpha$  réductase.

### Figure 31 : Dans le sexe masculin

Ceci est une animation, disponible sur la version en ligne.

### 4.3.2. Dans le sexe féminin

En l'absence de TDF, la gonade indifférenciée se transforme en ovaire fœtal (cf. supra) : les cordons sexuels se fragmentent et au cours de la vie fœtale, les cellules s'organisent en follicules autour des cellules germinales qui deviennent des ovogonies (les **méïoses** se déclenchent à partir du 5<sup>ème</sup> mois). En l'**absence d'hormone anti-müllérienne**, les canaux paramésonephrotiques se développent pour donner les trompes et le canal utéro-vaginal. En l'**absence de testostérone**, les canaux de Wolff régressent, la paroi postérieure du sinus uro-génital donne la plaque vaginale et les organes génitaux externes se transforment peu (cf. supra).

### Figure 32 : Dans le sexe féminin

Ceci est une animation, disponible sur la version en ligne.



## 4.4. Les anomalies de la différenciation sexuelle

Les anomalies de la différenciation sexuelle sont secondaires à une perturbation de l'une des étapes de la « cascade » décrite ci-dessus : anomalies chromosomiques, anomalies du développement des gonades ou discordances entre le sexe chromosomique et les facteurs hormonaux.

### 4.4.1. Les anomalies chromosomiques

Les **anomalies chromosomiques** qui affectent la différenciation sexuelle sont secondaires à un processus de non-disjonction pendant la gamétogenèse ou les premiers clivages (**cf. Chapitre 1**) ayant pour conséquence un hypogonadisme primaire (la sécrétion en gonadotropine, GnRH, par l'hypothalamus est normale) :

1) Dans le sexe masculin, le **syndrome de Klinefelter**, 47 XXY dans toutes les cellules ou en mosaïques, (1/500 garçons) entraîne à un défaut de production des hormones stéroïdes par les cellules de Leydig. A la puberté, le tableau clinique est celui d'un adolescent de grande taille avec petits testicules et parfois gynécomastie. L'absence de maturation des tubes séminifères avec oligospermie voire azospermie est le plus souvent cause d'infertilité.

2) Dans le sexe féminin, le **syndrome de Turner**, 46 X0 dans toutes les cellules ou en mosaïques, (1/2500 filles) entraîne un défaut de développement des gonades. La morphologie particulière (petite taille, cou court et palmé et surtout les malformations cardio-vasculaires) permet parfois un diagnostic précoce. A la puberté, les anomalies ovariennes expliquent l'absence de survenue des premières règles.

3) Les autres anomalies de nombre des chromosomes sexuels sont rares et ont moins de conséquences sur le développement de l'appareil génital et la fertilité : 47 XYY , 47 XXX, 48 XXXX.

4) Les anomalies de structure des chromosomes sexuels donnent des tableaux cliniques proches de ceux observés dans les anomalies de nombre.

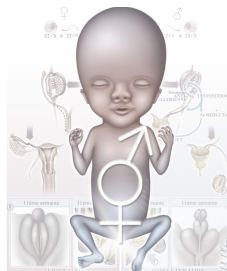
#### Figure 33 : Les anomalies chromosomiques

Ceci est une animation, disponible sur la version en ligne.

### 4.4.2. Les anomalies du développement des gonades

Les **anomalies du développement des gonades** peuvent revêtir plusieurs aspects. L'« hermaphrodisme vrai », très rare, est le tableau le plus complet résultant de la coexistence de tissu ovarien et testiculaire (ovo-testis) ou d'une gonade de chaque sexe. L'appareil génital est un ensemble structures dérivées des canaux de Wolff et de Müller et les organes génitaux externes présentent un aspect indéterminé.

#### Figure 34 : Les anomalies du développement des gonades





### 4.4.3. Les discordances entre le sexe chromosomique et les sécrétions hormonales

Les discordances entre le sexe chromosomique et les sécrétions hormonales entraînent la survenue de tableaux cliniques d'ambiguïté sexuelle dénommés « pseudo-hermaphrodismes ».

1) Le pseudo-hermaphrodisme masculin, avec caryotype 46XY, correspond à un début de développement testiculaire. La sécrétion d'hormone anti mullérienne , AMH, empêche le développement des structures mullériennes ; la sécrétion précoce de testostérone permet le développement du canal déférent mais la masculinisation ne se poursuit pas au niveau du sinus uro-génital et des organes génitaux externes ; ce syndrome est rare.

- Le plus souvent il survient en raison d'un déficit en 5 $\alpha$  réductase qui empêche la formation de dihydrotestostérone (DHT), il apparaît un hypospade de gravité variable et un défaut de masculinisation à la puberté qui dépend de la quantité de testostérone sécrétée.

- Parfois, l'ensemble des étapes de la « cascade » intervient, la sécrétion en DHT est normale mais l'absence des récepteurs spécifiques empêche la masculinisation des dérivés du sinus uro-génital et des organes génitaux externes qui prennent un aspect féminin, c'est le syndrome dit du « testicule féminisant »

- Plus rarement , le défaut de sécrétion de la testostérone est secondaire à une anomalie de sa synthèse par déficit enzymatique qui entraîne l'absence de développement des dérivés des canaux de Wolff et du sinus uro-génital (glandes annexes), l'absence de descente testiculaire et la féminisation des organes génitaux externes.

2) Le pseudo-hermaphrodisme féminin, avec caryotype 46 XX, est rare. En l'absence de testicule et de sécrétion d'AMH, l'appareil génital est féminin (ovaires et canal utéro-vaginal), la masculinisation est liée à la sécrétion anormalement élevée d'hormones androgènes d'origine surrénalienne (hyperplasie des surrénales) et se traduit par une hypertrophie du clitoris et la fusion des bourrelets labio-scrotaux.

# Chapitre 14 : Développement du tégument et de ses dérivés

**Collège universitaire et hospitalier des histologistes, embryologistes, cytologistes et cytogénéticiens (CHEC)**

2014

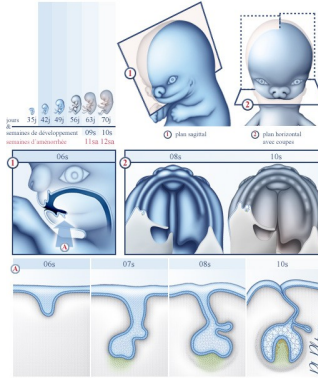
## Table des matières

1. DEVELOPPEMENT DES DENTS.....	3
1.1. Au cours du développement embryonnaire.....	3
1.1.1. Formation de la lame dentaire.....	3
1.1.2. Formation des ébauches (de la 7ème à la 10ème semaine du développement).....	3
1.2. Au cours du développement foetal.....	4
1.2.1. L'organe de l'ivoire.....	4
1.2.2. L'organe de l'émail.....	4
1.2.3. La racine et la pulpe.....	4
1.3. Après la naissance.....	5
1.3.1. L'éruption des dents de lait.....	5
1.3.2. Les dents définitives.....	5

# 1. DEVELOPPEMENT DES DENTS

Ce n'est qu'après la naissance que les dents se forment complètement et font saillie dans la cavité buccale mais les ébauches dentaires s'individualisent dès la période embryonnaire sous forme de bourgeons dentaires à partir d'un épaissement du revêtement ectodermique de la cavité buccale au niveau des mâchoires, la lame dentaire.

**Figure 1 : Développement des dents**



## 1.1. Au cours du développement embryonnaire

### 1.1.1. Formation de la lame dentaire

A la 6ème semaine du développement (8 semaines d'aménorrhée), l'**ectoderme** qui recouvre la cavité buccale s'épaissit et cet épaissement en arc de cercle **s'invagine** dans le **mésenchyme** sous-jacent (mur plongeant).

Le **versant externe** de cet épaissement recouvre en dehors le **sillon gingivo-labial** et la **face externe de la lèvre**, le **versant interne** constitue la **lame dentaire** qui rapidement présente des zones de condensation et de prolifération cellulaire (**dix par mâchoire**) qui s'enfoncent dans le mésenchyme et sont à l'origine des **bourgeons** de la première dentition "dents de lait").

**Figure 2 : Formation de la lame dentaire**

Ceci est une animation, disponible sur la version en ligne.

### 1.1.2. Formation des ébauches (de la 7ème à la 10ème semaine du développement)

1) Organisation des bourgeons ectodermiques : chaque **bourgeon** est constitué d'une lame externe de cellules cubiques en continuité avec la **couche germinative** du revêtement ectodermique, l'**épithélium dentaire externe**. Ces cellules ont une intense activité mitotique et donnent naissance à des cellules polyédriques qui remplissent le centre du bourgeon et sont séparées les unes des autres par du liquide intercellulaire de nature mucopolysaccharidique, la **gelée de l'émail**. La zone de l'épithélium la plus profonde **s'invagine** à l'intérieur de cette masse cellulaire et constitue l'**épithélium dentaire interne**; le bourgeon prend alors la forme d'une cupule, la "**charpe dentaire**". L'**épithélium externe** reste attaché à l'**épithélium** qui recouvre la future gencive par un **cordon cellulaire** dérivé de la **lame dentaire** faisant qualifier ce stade de "**la cloche dentaire**".

**Figure 3 : Formation des ébauches**

Ceci est une animation, disponible sur la version en ligne.

Les cellules mésenchymateuses situées au contact du bourgeon prolifèrent et forment une zone dense, le "**sac dentaire**".

Certaines cellules **pénètrent** à l'intérieur de la **cloche** dans la zone circonscrite par l'**épithélium interne** pour constituer la **papille dentaire**. Ces cellules mésenchymateuses proviennent des crêtes neurales (ecto-mésenchyme) de la région du rhombencéphale (cf. [chapitre 5.2.1](#) et [chapitre 13](#)) et ont migré dans les arcs branchiaux.

Elles sont à l'origine des phénomènes d'induction réciproque avec les cellules ectodermiques : comme cela a été démontré expérimentalement, elles stimulent la formation des bourgeons à partir de la lame dentaire et elles vont intervenir dans le développement des ébauches dentaires pendant la période foetale.

#### Figure 4 : Formation des ébauches

Ceci est une animation, disponible sur la version en ligne.

## 1.2. Au cours du développement foetal

Chaque ébauche dentaire est constituée de trois zones :

- l'**organe de l'ivoire** dérivé des éléments mésenchymateux périphériques de la papille dentaire,
- l'**organe de l'émail** dérivé de l'épithélium dentaire interne du bourgeon ectodermique,
- la **racine dentaire** qui résulte du développement en profondeur de la zone de jonction entre épithéliums dentaire externe et interne et de la réaction mésenchymateuse à son contact.

#### Figure 5 : L'ébauche dentaire constituée de trois zones

Ceci est une animation, disponible sur la version en ligne.

### 1.2.1. L'organe de l'ivoire

A partir du 4<sup>ème</sup> mois du développement, les cellules les plus périphériques de la **papille dentaire** s'organisent pour former, au contact de l'**épithélium dentaire interne**, une couche unicellulaire de cellules cubiques, les **odontoblastes**.

Ces cellules élaborent la **prédentine** qui se dépose à leur surface. Cette matrice se calcifiera ultérieurement pour constituer l'**ivoire (ou dentine)** dont l'épaississement repousse les odontoblastes vers le centre de la papille. Cet organe restera actif tout au long de la vie.

### 1.2.2. L'organe de l'émail

Au contact de l'ivoire, les cellules de l'épithélium dentaire se différencient en **adamantoblastes** (cellules de l'émail) qui élaborent des **cristaux d'émail**.

Ces cristaux se déposent en couches successives repoussant vers l'extérieur la couche d'adamantoblastes.

#### Figure 6 : L'organe de l'ivoire

Ceci est une animation, disponible sur la version en ligne.

### 1.2.3. La racine et la pulpe

A la fin de la période foetale et au cours de la période prénatale, la zone de jonction entre **épithélium dentaire interne** et **épithélium dentaire externe** devient très active et constitue un **manchon** qui s'enfonce dans le mésenchyme pour constituer l'ébauche de la **racine**. A son contact les cellules mésenchymateuses situées en périphérie de la papille se transforment à leur tour en **odontoblastes** qui secrètent de la prédentine, laquelle va se calcifier et former l'**ivoire de la racine**. Au contact de cet ivoire, les cellules

mésenchymateuses se différencient en cémentoblastes et secrètent le **cément**, forme particulière de tissu minéralisé, proche du tissu osseux.

#### Figure 7 : La racine et la pulpe

Ceci est une animation, disponible sur la version en ligne.

Au fur et à mesure de l'épaississement de l'ivoire et du cément, le calibre de la **papille** se rétrécit : le reste du tissu mésenchymateux, qui contient les vaisseaux et les nerfs constitue la **pulpe dentaire**.

Du fait de sa **croissance en longueur**, la racine rejoint l'**ébauche osseuse du maxillaire**, les fibres conjonctives de la zone de contact sont enfermés dans le cément et forment une zone dense qui deviendra pour chaque ébauche dentaire le **ligament alvéolo-dentaire**.

#### Figure 8 : L'éruption des dents de lait

Ceci est une animation, disponible sur la version en ligne.

### 1.3. Après la naissance

#### 1.3.1. L'éruption des dents de lait

L'éruption intervient entre 6 mois et 2 à 3 ans. L'augmentation de volume de chaque ébauche et la **croissance en longueur** de la racine fait **saillir** la partie de l'ébauche circonscrite par l'émail qui devient la **couronne de la dent**. Celle-ci traverse les restes du sac dentaire et l'**épithélium de recouvrement de la gencive** en dedans du sillon gingivo-labial et fait éruption dans la cavité buccale.

Dès lors, les adamantoblastes dégénèrent, l'**émail** est recouvert d'une simple **cuticule**, il ne sera plus renouvelé.

#### Figure 9 : L'éruption des dents de lait

Ceci est une animation, disponible sur la version en ligne.

#### 1.3.2. Les dents définitives

Les dents définitives dérivent également de la lame dentaire selon un processus identique :

Les **ébauches** apparaissent entre la dixième et la douzième semaines sous la forme d'une **évagination** de la **lame dentaire** en dedans de chacune des "**dents de lait**" et restent au stade de **cloche dentaire** jusqu'à l'âge de 6 ans environ. Les ébauches des dents les plus postérieures (2ème et 3ème molaires) se constituent plus tardivement dans la vie foetale à partir d'une extension de la lame dentaire située aux extrémités postérieures des arcades dentaires.

Le remplacement des "dents de lait" par les dents définitives commence autour de 6 ans et se poursuit jusqu'à l'âge adulte pour les troisièmes molaires (dents de sagesse).

#### Figure 10 : Les dents définitives

Ceci est une animation, disponible sur la version en ligne.

# **Chapitre 15 : Développement du système nerveux central et de ses dérivés**

**Collège universitaire et hospitalier des histologistes, embryologistes, cytologistes et cytogénéticiens (CHEC)**

2014

## Table des matières

Introduction.....	3
1. DE LA 4 <sup>ème</sup> SEMAINE AU 2 <sup>ème</sup> MOIS DU DEVELOPPEMENT.....	3
1.1. Le tube neural.....	3
1.1.1. Les vésicules cérébrales .....	3
1.1.2. Les cavités ventriculaires .....	5
1.1.3. La moelle spinale .....	5
1.2. Les crêtes neurales .....	5
1.2.1. Les cellules en T.....	6
1.2.2. Les cellules gliales .....	7
1.2.3. Les cellules dérivées .....	7
2. APRES le 2 <sup>ème</sup> MOIS.....	8
2.1. Différenciation et histogenèse de la moelle spinale et des racines spinales .....	8
2.2. Différenciation et histogenèse du myélocéphale .....	10
2.3. Différenciation et histogenèse du métencéphale.....	12
2.4. Différenciation et histogenèse du mésencéphale.....	14
2.5. Différenciation et histogenèse du diencephale.....	15
2.6. Différenciation et histogenèse du télencéphale.....	17
3. LA GLIE.....	20
3.1. La glie dérivée du tube neural.....	20
3.2. La glie dérivée des crêtes neurales .....	21
3.3. La glie dérivée du mésoblaste .....	21
4. LES MENINGES.....	21
4.1. La dure-mère .....	21
4.2. Les leptoméniges .....	22
5. LA VASCULARISATION.....	22
5.1. La circulation afférente .....	22
5.2. La circulation efférente .....	23
6. LES MALFORMATIONS.....	23
6.1. Anomalies de fermeture du tube neural .....	23
6.2. Anomalies du prosencéphale .....	24
6.3. Anomalies du mésencéphale et du cervelet .....	25
6.4. Anomalies de l'histogenèse .....	25
6.5. Anomalies du LCR .....	25



## Introduction

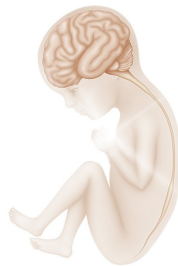Le système nerveux central se constitue à partir du *tube neural* individualisé à la troisième semaine du développement (**cf. Chapitre 3**). Dès la quatrième semaine du développement (**cf. Chapitre 5**) sa partie céphalique présente des zones dilatées, les *vésicules cérébrales primitives*, et augmente rapidement de volume pour constituer l'ébauche du *cerveau* tandis que la partie caudale, restée tubulaire et de calibre restreint, sera à l'origine de la *moelle spinale*.

C'est également au cours de la quatrième semaine (**cf. Chapitre 5**) que les *crêtes neurales* se fragmentent en amas cellulaires disposés de chaque côté de la moelle spinale, les futurs *ganglions spinaux*.

Au cours du développement fœtal, le développement inégal de la paroi des vésicules cérébrales et la formation de plicatures sont à l'origine de la formation des *vésicules cérébrales secondaires* et de celle des *cavités ventriculaires définitives*.

A partir du deuxième mois du développement, la paroi du tube neural est le siège d'une intense activité mitotique avec la différenciation des neurones et des cellules de la glie. Du fait de mécanismes moléculaires complexes et de la migration des cellules au fur et à mesure de leur différenciation, la croissance est inégale selon les zones ; la répartition des corps cellulaires qui constituent, avec leurs prolongements courts, la *substance grise* sera étudiée étage par étage. Les prolongements axonaux des neurones se développent à partir du 4<sup>ème</sup> mois, ils forment avec leur gaine de myéline la *substance blanche*. Ce remodelage du système nerveux central se poursuivra pendant toute la grossesse et même au delà de la naissance.

**Figure 1 : Développement du système nerveux central**



## 1. DE LA 4ème SEMAINE AU 2ème MOIS DU DEVELOPPEMENT

### 1.1. Le tube neural

Il est constitué initialement d'un manchon cylindrique constitué de deux couches concentriques : l'une, le **neuro-épithélium**, borde la **lumière ventriculaire** ; l'autre, la **zone marginale**, périphérique, est au contact des méninges.

**Figure 2 : Le tube neural**

Ceci est une animation, disponible sur la version en ligne.

#### 1.1.1. Les vésicules cérébrales

A la quatrième semaine du développement, l'extrémité céphalique du tube neural, qui se développe rapidement, présente trois zones dilatées, les **vésicules cérébrales primitives** :

- Le **prosencéphale**
- Le **mésencéphale** et
- Le **rhombencéphale**

En même temps l'ébauche présente une concavité ventrale du fait de l'apparition de deux plicatures :

- La **flexion mésencéphalique** au niveau du mésencéphale et
- La **flexion cervicale** à la jonction entre le rhombencéphale et la partie caudale du tube neural

### Figure 3 : Le tube neural

Ceci est une animation, disponible sur la version en ligne.

A la cinquième semaine les vésicules cérébrales primitives se modifient pour faire place aux **vésicules cérébrales secondaires** :

- Le prosencéphale se divise en **télocéphale** et **diencéphale**  
Dès son individualisation le télencéphale se dédouble en **deux vésicules télencéphaliques** qui viennent se placer de chaque côté du diencéphale tandis que les évaginations latérales du prosencéphale, apparues dès la 4<sup>ème</sup> semaine ([cf. Chapitre 5](#)), restent attachées au diencéphale et se développent pour donner de chaque côté la **vésicule optique** qui entrera dans l'ébauche de l'œil ([cf. Chapitre 16](#))
- Le **mésencéphale** ne se modifie pas
- Le rhombencéphale se divise en **métencéphale** et **myélocéphale**

En même temps, les deux premières plicatures se creusent entraînées par la bascule ventrale de l'extrémité du tube neural et une troisième apparaît à concavité dorsale : la **flexion pontique** située à la jonction entre métencéphale et myélocéphale.

### Figure 4 : Le tube neural

Ceci est une animation, disponible sur la version en ligne.

De la sixième semaine au deuxième mois, l'activité mitotique intense va entraîner un épaississement important de la paroi des vésicules cérébrales. La différenciation cellulaire du **neuro-épithélium** initial donne naissance à des neurones et à des **cellules gliales** qui constituent *la substance grise*.

Les cellules dérivées du neuro-épithélium vont présenter des formes différentes et une topographie spécifique selon les zones du cerveau, les neurones se disposant soit en strates superposées soit sous forme d'amas de substance grise appelés « noyaux ». Dès leur individualisation, les neurones génèrent leurs prolongements, leurs **axones** seront ultérieurement entourés d'une **gaine de myéline** du fait de l'activité de cellules gliales, les **oligodendrocytes**. Ces axones myélinisés vont se grouper en faisceaux et former *la substance blanche*.

D'autres cellules de la glie, dérivées du neuro-épithélium, vont se différencier au contact des neurones et des vaisseaux : les **astrocytes** qui interviendront dans le fonctionnement des neurones.

### Figure 5 : Le tube neural

Ceci est une animation, disponible sur la version en ligne.

A la fin du deuxième mois, les différentes parties du cerveau sont constituées, elles continueront de se transformer pendant toute la vie fœtale et même au delà de la naissance. Les transformations les plus importantes concernent :

- les **vésicules télencéphaliques** qui se développent en arrière et recouvrent complètement **diencéphale** et **mésencéphale** pour constituer les futurs **hémisphères cérébraux** et
- la face postérieure du **métencéphale** qui s'épaissit pour donner l'ébauche du **cervelet**.

### Figure 6 : Le tube neural

Ceci est une animation, disponible sur la version en ligne.

## 1.1.2. Les cavités ventriculaires

La cavité du tube neural évolue en même temps que se constituent les vésicules cérébrales pour constituer les cavités ventriculaires qui contiendront le liquide céphalo-rachidien. Ces cavités sont bordées par une couche de cellules de nature gliale dérivées du neuro-épithélium : les **épendymocytes**.

A la sixième semaine, le système ventriculaire comporte :

- les **ventricules latéraux** au niveau des hémisphères cérébraux,
- le **troisième ventricule**, au niveau du diencephale, qui communique avec les précédents par deux orifices, les **trous de Monro**, et se continue en arrière par
- l'**aqueduc de Sylvius**, au niveau du mésencéphale, qui reste un canal de petit calibre et s'ouvre en arrière dans
- le **quatrième ventricule**, cavité plus large au niveau du métencéphale et du myélocéphale, en continuité avec le **canal de l'épendyme** de la moelle spinale

### Figure 7 : Le tube neural

Ceci est une animation, disponible sur la version en ligne.

## 1.1.3. La moelle spinale

La **moelle spinale** correspond à la partie caudale du tube neural au delà du myélocéphale.

De calibre régulier, la zone de la moelle spinale conserve une forme cylindrique creusée d'une cavité étroite, le **canal de l'épendyme**. La paroi est constituée initialement de deux couches: l'une ventriculaire, le **neuro-épithélium**, borde la lumière, l'autre périphérique au contact des méninges, la **zone marginale**.

Comme au niveau des vésicules cérébrales, le neuro-épithélium va donner naissance aux différentes catégories de neurones et de cellules gliales qui vont constituer une couche intermédiaire, la **zone du manteau**. La prolifération cellulaire et les migrations déterminent la formation de zones plus denses en corps cellulaires qui constituent des colonnes sur toute la hauteur de la moelle :

- les **lames fondamentales**, épaississements les plus volumineux, sur le versant ventral, correspondent aux futures zones motrices (ventrales ou antérieures) de la moelle ;
- les **lames alaires**, moins volumineuses, sur le versant dorsal, correspondent aux futures zones sensitives (dorsales ou postérieures) de la moelle.
- entre les deux, la **colonne intermedio-latérale** regroupe les corps cellulaires des neurones du système nerveux végétatif. Cette zone est présente dans la région thoracique et lombaire (de C8 à L3) et dans la région sacrée (S2 à S4).

En périphérie, la zone marginale est colonisée progressivement par les prolongements myélinisés de neurones dont les corps cellulaires siègent à distance. Ces fibres myélinisées vont constituer *les cordons médullaires*. Ailleurs la zone marginale reste mince, elle constitue sur le versant dorsal la **zone du toit** et sur le versant ventral le **plancher**, creusée d'un sillon, le **sillon ventral**(ou antérieur).

### Figure 8 : La moelle spinale

Ceci est une animation, disponible sur la version en ligne.

## 1.2. Les crêtes neurales

A partir de la quatrième semaine, en même temps que se complète la métamérisation de l'embryon, les **crêtes neurales, invaginées** dans le mésenchyme, se fragmentent pour donner des **amas**

**cellulaires** disposés symétriquement.

En regard du **prosencephale** et du **rhombencéphale**, les crêtes neurales sont ainsi à l'origine à la 6<sup>ème</sup> semaine des *ganglions des nerfs crâniens* et des neurones des *noyaux parasymphatiques* du système nerveux végétatif qui entrent dans la composition des **nerfs crâniens (III, V, VII, IX, X)**

#### Figure 9 : Les crêtes neurales

Ceci est une animation, disponible sur la version en ligne.

Au niveau du **mésencéphale** et du **rhombencéphale**, les cellules des crêtes neurales migrent vers les **arcs branchiaux (cf. Chapitre 9)** et l'ébauche de la glande thyroïde (**cf. Chapitre 11**).

Au niveau cervical et en regard de la **moelle spinale**, les cellules des crêtes neurales constituent les futurs **ganglionspinaux** qui se disposent sur le même plan horizontal que les **somites (cf. Chapitre 5)**. Les cellules de ces ébauches sont à l'origine des neurones ganglionnaires (futurs cellules en T) et de cellules gliales : gliocytes ganglionnaires, cellules satellites et neurolemnocytes (cellules de Schwann)(**cf. 1.2.2**).

#### Figure 10 : Les crêtes neurales

Ceci est une animation, disponible sur la version en ligne.

A partir de la cinquième semaine, une partie des cellules nerveuses des ébauches ganglionnaires, les **sympathogonies**, migrent en direction ventrale, elles seront à l'origine des cellules dérivées des crêtes neurales.

Entre la sixième semaine et le 2<sup>ème</sup> mois apparaissent ainsi les différents types cellulaires :

#### Figure 11 : Les crêtes neurales

Ceci est une animation, disponible sur la version en ligne.

### 1.2.1. Les cellules en T

Les cellules en T passent par plusieurs stades au cours de leur maturation : **multipolaires** de façon éphémère, elles deviennent **bipolaires** : les deux prolongements sont accolés à proximité du corps cellulaires dans le **ganglion rachidien** puis divergent à angle droit pour dessiner « la **cellule en T** » :

#### Figure 12 : Les crêtes neurales

Ceci est une animation, disponible sur la version en ligne.

- le **prolongement centripète** rejoint la **lame alaire** de la moelle épinière au même niveau et participe à la formation de la **racine dorsale (postérieure)** du nerf rachidien dans son **segment proximal**,
- le **prolongement centrifuge** participe à la formation de la racine dorsale du nerf rachidien dans son **segment distal** puis rejoint les **prolongements des neurones** situés dans la **lame fondamentale** (qui empruntent la **racine ventral (antérieure)** et participe avec eux à la formation du **nerf rachidien**.

#### Figure 13 : Les crêtes neurales

Ceci est une animation, disponible sur la version en ligne.

## 1.2.2. Les cellules gliales

Les cellules gliales dérivées des crêtes neurales sont de plusieurs types :

- certaines restent au niveau du ganglion entre les neurones (**gliocytes**), les autres sont au contact des corps cellulaires des cellules en T, entre ces derniers et les cellules mésenchymateuses qui les entourent (**cellules satellites**)
- les **neurolemnocytes** restent au contact des prolongements centrifuges des cellules en T et les accompagnent au fur et à mesure de leur développement en périphérie.

### Figure 14 : Les crêtes neurales

Ceci est une animation, disponible sur la version en ligne.

## 1.2.3. Les cellules dérivées

Les cellules dérivées sont à l'origine de plusieurs contingents cellulaires :

### 1) Les neurones du système nerveux végétatif :

- au niveau de chaque métamère, des sympathogonies migrent très peu et se regroupent en amas cellulaires de chaque côté de la moelle spinale, les **ganglions sympathiques latéro-vertébraux**, qui constituent une chaîne du niveau C8 au niveau L2,
- d'autres cellules continuent leur migration ventrale et se regroupent dans la racine du mésentère pour constituer les **ganglions sympathiques pré-vertébraux**,
- un troisième contingent atteint les viscères et y constitue des **ganglions sympathiques intra-viscéraux** thoracique ou abdominaux ; dans le tube digestif les neurones forment des nappes intra-pariétales, les plexus d'Auerbach et de Meissner.

### Figure 15 : Les crêtes neurales

Ceci est une animation, disponible sur la version en ligne.

### 2) Les paraganglions

Les **paraganglions** se constituent à partir de sympathogonies qui se transforment en cellules chromaffines capables de synthétiser des catécholamines (adrénaline et noradrénaline). Les plus importants sont l'**organe de Zuckerkandl**, pré aortique et les **médullo-surrénales** qui se constituent initialement à partir de cellules ayant migré en arrière de la paroi coelomique de chaque côté de la racine du mésentère.

### Figure 16 : Les crêtes neurales

Ceci est une animation, disponible sur la version en ligne.

### 3) Les cellules du système APUD

Les **cellules du système APUD** (amine precursor uptake decarboxylase) doivent leur nom à cette enzyme qu'elles possèdent en commun. Elles migrent dans la paroi du **tube digestif** et sont présentes au niveau des glandes de la paroi gastrique et intestinale ; elles secrètent des hormones actives le plus souvent dans la physiologie du tube digestif : cholecystokinine, gastrine, GIP, glucagon, motiline, pancréatozymbine, sécrétine, somatostatine, VIP,...

### Figure 17 : Les crêtes neurales

Ceci est une animation, disponible sur la version en ligne.

#### 4) L'ectomésenchyme

L'ectomésenchyme correspond à des **cellules migrant en périphérie du tube neural** qui vont constituer les leptoméninges (méninges molles) qui recouvrent les différentes parties du système nerveux central. Elles donneront pour l'essentiel un tissu lâche, l'arachnoïde, qui borde les espaces remplis par le liquide céphalo-rachidien (compartiment extra-ventriculaire). Seule une mince couche, la pie-mère, reste en contact avec le tissu nerveux.

### Figure 18 : Les crêtes neurales

Ceci est une animation, disponible sur la version en ligne.

#### 5) Les cellules pigmentaires de la peau

Les cellules pigmentaires de la peau, appelées **mélanocytes**, correspondent à des sympathogonies, migrant en périphérie vers le revêtement cutané en cours de formation à partir de l'ectoderme. Elles se localisent à la jonction entre le derme et l'épiderme et élaboreront du pigment mélanique en quantité variable selon les caractères héréditaires et le degré d'ensoleillement.

### Figure 19 : Les crêtes neurales

Ceci est une animation, disponible sur la version en ligne.

## 2. APRES le 2ème MOIS

La prolifération et la différenciation des cellules dérivées du neuro-épithélium (neuroblastes et cellules gliales) concourent à la formation des différentes zones spécifiques du système nerveux central :

### 2.1. Différenciation et histogenèse de la moelle spinale et des racines spinales

#### 1) Au niveau des lames fondamentales

**Au niveau des lames fondamentales**, la différenciation débute dès la fin du 2<sup>ème</sup> mois. Les **neuroblastes**, après un stade bref de cellule arrondie avec un noyau de grande taille au nucléole volumineux, prennent progressivement l'aspect caractéristique de cellules nerveuses avec un cytoplasme riche en réticulum granulaire et en microtubules puis des prolongements cellulaires apparaissent. D'abord au nombre de deux (**neuroblastes bipolaires**) puis l'un de ces prolongements, présentant à son extrémité un cône de croissance, s'allonge rapidement pour donner l'axone tandis que plusieurs prolongements courts et ramifiés, les **dendrites**, se développent autour du corps cellulaire, (**neuroblastes multipolaires**). Ainsi se constituent les **neurones principaux** de la **corne ventrale** (antérieure). Leurs axones prennent un trajet horizontal, traversent la **zone marginale** et se regroupent au niveau de chaque métamère après leur sortie de la moelle spinale pour former la **racine ventrale (antérieure) du nerf rachidien** (motricité volontaire).

### Figure 20 : Différenciation et histogenèse de la moelle spinale et des racines spinales

Ceci est une animation, disponible sur la version en ligne.

A partir du 4<sup>ème</sup> mois, la croissance du **canal vertébral** se poursuit tandis que celle de la moelle stagne de telle sorte qu'au niveau de son extrémité caudale le **cône terminal** se situe au niveau de L2. Les **racines sous-jacentes cheminent dans le canal vertébral** depuis ce niveau jusqu'à leur sortie du canal vertébral formant la **queue de cheval**.

### Figure 21 : Différenciation et histogenèse de la moelle spinale et des racines spinales

Ceci est une animation, disponible sur la version en ligne.

#### 2) Au niveau des lames alaires

**Au niveau des lames alaires**, la différenciation est plus tardive et les cellules multipolaires sont de plus petite taille. Les corps cellulaires et leurs dendrites constituent la **corne dorsale** (postérieure). Ces **neurones** sont en contact avec les terminaisons des **prolongements centripètes des cellules en T des ganglions rachidiens**. Leurs axones présentent un trajet horizontal, **traversent la ligne médiane** et prennent un trajet ascendant dans le **cordons latéral contro-latéral** :

- les axones des neurones situés à la base de la corne dorsale se regroupent pour constituer les **faisceaux spino-cérébelleux** situés en périphérie du **cordons latéral** (sensibilité proprioceptive inconsciente)
- les axones des neurones situés au niveau de la tête de la corne dorsale se regroupent pour former les **faisceaux spino-thalamiques** situés en dedans des précédents (sensibilité périphérique, tact nociceptif),

### Figure 22 : Différenciation et histogenèse de la moelle spinale et des racines spinales

Ceci est une animation, disponible sur la version en ligne.

#### 3) Au niveau de la zone intermedio-latérale

**Au niveau de la zone intermedio-latérale**, les **neurones** ont un corps cellulaire ovoïde avec deux bouquets de dendrites et un axone attaché à l'une des faces latérales. Leurs axones ont un trajet horizontal et rejoignent la **racine antérieure du nerf rachidien** au même niveau. Ces fibres quittent le nerf rachidien très près de son origine et se regroupent pour former au niveau de chaque étage métamérique le **rameau communicant blanc** qui rejoint la **chaîne latéro-vertébrale**. Ainsi se constituent les **fibres dites « pré-ganglionnaires »** du système nerveux végétatif qui font synapse au niveau d'un ganglion végétatif avec les cellules dérivées des **sympathogonies** ([/cf.1.2.3.1](#)) qui deviennent les **fibres dites « post-ganglionnaires »**. Ces dernières se regroupent à chaque niveau métamérique pour constituer le **rameau communicant gris**, elles empruntent ensuite le trajet du nerf rachidien pour rejoindre l'organe effecteur.

### Figure 23 : Différenciation et histogenèse de la moelle spinale et des racines spinales

Ceci est une animation, disponible sur la version en ligne.

Plusieurs contingents de **fibres pré-ganglionnaires** vont s'individualiser :

- **sur toute la hauteur de la zone intermedio-latérale** les fibres de la vaso-motricité, les fibres de la pilo-motricité et les fibres destinées aux glandes sudoripares. Elles font relais dans un ganglion de la chaîne latéro-vertébrale et conservent une distribution de type métamérique,
- de **C8 à T2** des fibres du système sympathique destinées au globe oculaire et au cœur, elles font relais dans un ganglion de la chaîne sympathique cervicale,
- de **T6 à T12** les fibres du système sympathique destinées aux viscères abdominaux constituent les nerfs splanchniques et font relais dans un ganglion du plexus coeliaque,
- de **L1 à L3** les fibres du système sympathique destinées aux viscères pelviens constituent les nerfs splanchniques pelviens, le plexus intermésentérique et les nerfs pré-sacrés,
- de **S2 à S4** les fibres du système para-sympathique pelvien constituent les nerfs érecteurs d'Eckard.

Ces deux derniers contingents rejoignent le plexus hypogastrique dont les branches se distribuent aux viscères pelviens au niveau desquels se fait le relais avec la fibre post-ganglionnaire.



### Figure 24 : Différenciation et histogenèse de la moelle spinale et des racines spinales

Ceci est une animation, disponible sur la version en ligne.

#### 4) Au niveau du toit

**Au niveau du toit**, les **fibres centripètes** de certaines **cellules en T des ganglions rachidiens**, qui empruntent le **segment proximal** de la **racine dorsale du nerf rachidien**, ne font pas relais dans la **corne dorsale** au niveau de leur pénétration dans la moelle épinière. Elles prennent un **trajet ascendant** dans la zone dorsale (région du toit du tube neural) et elles constituent ensemble les faisceaux du **cordons dorsal**, les **faisceaux gracile** et **cunéiforme**, pour se terminer au niveau du myélocéphale (sensibilité périphérique proprioceptive consciente).

### Figure 25 : Différenciation et histogenèse de la moelle spinale et des racines spinales

Ceci est une animation, disponible sur la version en ligne.

#### 5) Le reste du manteau

Le reste du manteau est colonisé progressivement par des prolongements axonaux de **fibres descendantes** groupées en faisceaux qui participent à la constitution des cordons médullaires :

- **Au niveau du plancher**, de part et d'autre du sillon ventral, le **cordons ventral** (antérieur) est constitué par le **faisceau cortico-spinal ventral** (pyramidal direct), le **faisceau reticulo-spinal médial**, le **faisceau vestibulo-spinal**, le **faisceau tecto-spinal** et le **faisceau olivo-spinal**.
- Latéralement, en dedans des fibres ascendantes constituées par les neurones des lames alaires ([cf. 2.1.2](#)), le **cordons latéral** est occupé par le **faisceau cortico-spinal latéral** (pyramidal croisé) et le **faisceau rubro-spinal**.

### Figure 26 : Différenciation et histogenèse de la moelle spinale et des racines spinales

Ceci est une animation, disponible sur la version en ligne.

## 2.2. Différenciation et histogenèse du myélocéphale

Au niveau du **myélocéphale**, la répartition topographique de la substance grise et de la substance blanche présente des similitudes avec celle décrite pour la moelle spinale mais il intervient un élargissement et un étalement du tube neural avec un **amincissement du toit**. Concernant la substance grise, il se produit d'une part une **migration** de certains contingents cellulaires, d'autre part une **fragmentation** déterminée par le passage de nombreuses fibres nerveuses ascendantes, descendantes et transversales. L'ensemble de ces modifications contribue à la formation du **bulbe rachidien**.

### Figure 27 : Différenciation et histogenèse du myélocéphale

Ceci est une animation, disponible sur la version en ligne.

#### 1) Les lames fondamentales

Les **lames fondamentales** sont constituées de neurones multipolaires regroupés en amas, les « **noyaux** » **moteurs des nerfs crâniens**, qui se disposent en colonnes longitudinales :

- la **colonne médiane**, continuation de la **corne ventrale de la moelle**, regroupe les corps cellulaires des neurones somato-moteurs destinés aux muscles dérivés des myotomes occipitaux qui vont former la musculature de la langue (**noyau du XII**),



- la **colonne intermédiaire**, para-médiane, regroupe les corps cellulaires des neurones viscéro-moteurs destinés aux muscles dérivés des arcs branchiaux (noyaux du **XI**, du **X** et du **IX** ou noyau ambigu)
- la **colonne latérale** regroupe les corps cellulaires des neurones du système nerveux végétatif para-sympathique destinés aux glandes salivaires, aux viscères thoraciques et au tube digestif (**noyau salivaire inférieur** et **noyau cardio-pneumo-entérique**).

#### Figure 28 : Différenciation et histogenèse du myélocéphale

Ceci est une animation, disponible sur la version en ligne.

### 2) Les lames alaires

Les lames alaires se répartissent en plusieurs contingents de neurones :

- Dans la partie caudale du myélocéphale des cellules migrent dans la zone marginale pour constituer les « noyaux » **gracile** et **cunéiforme**. Les corps cellulaires et les dendrites de ces neurones sont en contact avec la terminaison des prolongements centripètes des cellules en T des ganglions rachidiens qui cheminent dans les cordons dorsaux de la moelle et transportent les influx de la sensibilité somatique proprioceptive consciente (**cf. 2.1.4**). Leurs axones traversent la ligne médiane, se regroupent et prennent un trajet ascendant pour former le lemniscus médial (ou Ruban de Reil) vers le thalamus.
- Au dessus, un autre contingent de neurones migre latéralement et constitue une lame plissée de substance grise qui fait saillie à la surface, l'**olive bulbaire**. C'est une zone complexe de relais associant le cervelet avec les voies ascendantes et descendantes pyramidales et extra-pyramidales (contrôle de la motricité).
- Le reste des lames alaires correspond à la continuation au niveau du myélocéphale des zones de relais sur les voies afférentes : les neurones différenciés à ce niveau constituent les **noyaux sensitifs des nerfs crâniens** :
  - la **colonne para-axiale**, viscéro-sensitive, reçoit les influx du tube digestif (**noyau dorsal du X**)
  - la **colonne intermédiaire**, viscéro-sensitive, reçoit les influx sensoriels des bourgeons du goût et de la muqueuse buccale (**noyau solitaire**)
  - la **colonne latérale**, somato-sensitive, reçoit les influx de la sensibilité de la région céphalique (**noyau du V**) et les influx de nature sensorielle (audition et équilibration) venant de l'oreille (**noyaux du VIII**).

L'ensemble des fibres afférentes et efférentes décrites ci-dessus correspondant à un territoire d'activité se regroupent à l'extérieur du tube neural pour former le trajet apparent des nerfs crâniens.

#### Figure 29 : Différenciation et histogenèse du myélocéphale

Ceci est une animation, disponible sur la version en ligne.

### 3) Le toit

Le **toit**, du fait de l'étalement du tube neural, est une fine membrane faite de deux couches : le revêtement de la cavité ventriculaire constitué d'un épithélium simple de cellules d'origine gliale doublé en dehors par la pie-mère. Les invaginations de cette membrane dans la cavité ventriculaire constituent les **plexus choroïdes** lieu de sécrétion du liquide céphalo-rachidien. Cette **toile choroïdienne** recouvre toute la **cavité du 4<sup>ème</sup> ventricule**, au niveau du **myélocéphale** et du **métencéphale**. A la jonction de ces deux zones apparaissent deux orifices, les trous de Luschka et Magendie, qui font communiquer les compartiments intra et extra-ventriculaire du liquide céphalo-rachidien.

### Figure 30 : Différenciation et histogenèse du myélocéphale

Ceci est une animation, disponible sur la version en ligne.

#### 4) Le manteau et la zone marginale

**Le manteau et la zone marginale** sont colonisés par des fibres nerveuses ascendantes et descendantes :

- sur la face ventrale les fibres de la motricité volontaire venant du cortex cérébral, dont le plus grand nombre croisent la ligne médiane au niveau de la jonction spino-bulbaire pour former le faisceau cortico-spinal-latéral, font saillie de part et d'autre de la ligne médiane. Ce relief, le **cordons ventral du tronc cérébral**, est en continuité avec le **cordons ventral de la moelle spinale** d'où le nom de « moelle allongée » donné à cette zone du tronc cérébral.
- latéralement, le regroupement des fibres allant vers le cervelet constitue les **péduncules cérébelleux inférieurs** qui bordent latéralement le 4<sup>ème</sup> ventricule.

#### 5) Entre les noyaux dérivés

Entre les noyaux dérivés des lames fondamentales et des lames alaires d'une part, les faisceaux de fibres nerveuses d'autre part, le reste du manteau est occupé par un réseau diffus de petits neurones constituant avec leurs prolongements la **formation réticulaire**. Cette formation s'étend sur toute la hauteur du tronc cérébral (de la moelle allongée au mésencéphale), elle constitue un centre de relais important avec des projections ascendantes et descendantes intervenant dans le contrôle de l'éveil, de la douleur, de la motricité et du sommeil.

### Figure 31 : Différenciation et histogenèse du myélocéphale

Ceci est une animation, disponible sur la version en ligne.

## 2.3. Différenciation et histogenèse du métencéphale

Au niveau du métencéphale la répartition de la substance grise est très comparable à celle observée au niveau du myélocéphale (migration et fragmentation). Elle s'en distingue du fait de la constitution du cervelet sur la face dorsale et du développement latéral important de la zone marginale lié à la formation des péduncules cérébelleux.

#### 1) Les lames fondamentales

Les **lames fondamentales** sont à l'origine des neurones qui se groupent pour former les **noyaux moteurs** de nerfs crâniens disposés en colonnes, comme au niveau du myélocéphale :

- une **colonne médiale**, somato-motrice (**noyau du VI**) pour la motricité de l'oeil
- une **colonne intermédiaire** viscéro-motrice : **noyaux du V** impliqué dans la mastication et du **VII** destiné aux muscles du pharynx et du larynx
- une **colonne latérale** pour l'innervation para sympathique des glandes salivaires (**noyau salivaire supérieur**)

### Figure 32 : Différenciation et histogenèse du métencéphale

Ceci est une animation, disponible sur la version en ligne.

#### 2) Les lames alaires

Les **lames alaires** vont constituer la partie supérieure des colonnes décrites au niveau du myélocéphale avec des **noyaux sensitifs** des nerfs crâniens :

- une **colonne para-axiale**, viscéro-sensitive, pour le tube digestif (**noyau dorsal du X**)
- une **colonne intermédiaire**, viscéro-sensitive, **noyau du VII bis**
- une **colonne latérale** somato-sensitive, **noyaux du V** et du **VIII**

### Figure 33 : Différenciation et histogenèse du métencéphale

Ceci est une animation, disponible sur la version en ligne.

#### 3) Au niveau du métencéphale

Au niveau du métencéphale, les lames alaires ont formé de chaque côté une **expansion latéro-dorsale**, les **lèvres rhombiques**, qui s'infléchit en dedans, au dessus du **toit** du **4<sup>ème</sup> ventricule** pour **se rejoindre et se souder sur la ligne médiane** à la fin du deuxième mois. Ainsi se constitue sur la face dorsale, au dessus du toit du 4<sup>ème</sup> ventricule, la plaque cérébelleuse, ébauche du cervelet qui se développe au cours du troisième mois.

### Figure 34 : Différenciation et histogenèse du métencéphale

Ceci est une animation, disponible sur la version en ligne.

#### 4) Le Cervelet

A partir de la 12<sup>ème</sup> semaine, la **plaque cérébelleuse** se développe rapidement et fait saillie sur la face dorsale de la région du **métencéphale**. La croissance n'est pas homogène et fait apparaître une expansion de chaque côté qui donnera les **hémisphères cérébelleux** encadrant au centre un relief moins volumineux, **le vermis**. En même temps, les **cellules dérivées des lames alaires vont migrer en surface** et constituer une **couche de substance grise** en périphérie, la future écorce cérébelleuse. C'est le stade du **cortex foetal** constitué de trois couches (**granulaire externe** très dense, **moléculaire** plus dispersée, et **profonde**, reste de la couche initiale).

### Figure 35 : Différenciation et histogenèse du métencéphale

Ceci est une animation, disponible sur la version en ligne.

Aux cinquième et sixième mois du développement, les **migrations cellulaires successives** à partir de la couche ventriculaire ont déterminé la formation au niveau de l'écorce des cellules de Purkinje, des cellules étoilées et des cellules de Golgi et celle des **noyaux gris profonds** au sein de la **substance blanche**. Par ailleurs, les cellules de la couche granulaire externe dérivées de la partie dorsale des lèvres rhombiques donnent naissance à des cellules granulaires qui migrent en profondeur pour constituer la couche granulaire interne.

A la naissance, le cortex cérébelleux définitif disposé en trois couches (couche moléculaire externe de cellules étoilées, **couche des cellules de Purkinje** très volumineuses, **couche des grains** faite de cellules de petite taille) est constitué. Les différenciations cellulaires se poursuivent et les connexions neuronales se développent ultérieurement.

### Figure 36 : Différenciation et histogenèse du métencéphale

Ceci est une animation, disponible sur la version en ligne.

La croissance rapide de l'écorce dans un espace retreint fait apparaître de très nombreux replis en surface séparés par des **sillons transversaux et des fissures** plus profondes qui déterminent une lobulation des **hémisphères** et du **vermis**.

La superposition des replis de l'écorce et les données phylogénétiques conduisent à distinguer trois territoires fonctionnels de l'écorce auxquels correspondent les noyaux gris profonds :

- L'**archécerebellum** avec le **lobe floculo-nodulaire** situé à la face inférieure et le **noyau fastigial**, centre de l'équilibration vestibulaire,
- Le **paleocerebellum** avec le **lobe ventral**, la **partie dorsale du vermis** et le **noyau interposé (globuleux et emboliforme)**, centre de contrôle du tonus de posture des muscles striés,

- Le **néocérébellum** avec le **lobe dorsal** (la plus grande partie des hémisphères cérébelleux) et le **noyau denté**, centre de contrôle de la coordination automatique des mouvements.

#### Figure 37 : Différenciation et histogenèse du métencéphale

Ceci est une animation, disponible sur la version en ligne.

#### 5) Le pont

Le passage des nombreuses fibres d'association inter-cérébelleuses et spino-cérébelleuses constitue progressivement un épaississement notable de la face ventrale du métencéphale d'où le nom de « Pont » donné à cette protubérance du tronc cérébral. Entre ces fibres, une partie des cellules dérivées des lames alaires constituent des petits noyaux, les **noyaux du pont**, centres de relais sur les voies descendantes. Les axones de ces neurones se regroupent latéralement pour constituer les **pédoncules cérébelleux moyens** et se rendent au cervelet. La face dorsale du pont correspond au plancher du 4<sup>ème</sup> ventricule, elle est bordée de chaque côté par le relief des **pédoncules cérébelleux supérieurs**.

#### Figure 38 : Différenciation et histogenèse du métencéphale

Ceci est une animation, disponible sur la version en ligne.

## 2.4. Différenciation et histogenèse du mésencéphale

Contrairement aux régions du myélocéphale et du métencéphale, le tube neural de la région du mésencéphale ne s'étale pas au cours de son développement et garde une morphologie tubulaire avec une cavité ventriculaire cylindrique de petit calibre, l'**aqueduc de Sylvius**. Néanmoins sa paroi se modifie du fait du passage de fibres descendantes et de migrations cellulaires :

#### 1) Les lames fondamentales

Les **lames fondamentales** constituent à ce niveau la partie céphalique des **colonnes motrices** décrites au niveau du tronc cérébral :

- les noyaux somato-moteurs de l'œil (**III** et **IV**) situés près de la ligne médiane
- le **noyau viscéro moteur para sympathique constricteur de la pupille**, plus latéralement, dont les fibres cheminent dans la III<sup>ème</sup> paire.

#### Figure 39 : Différenciation et histogenèse du mésencéphale

Ceci est une animation, disponible sur la version en ligne.

#### 2) Les lames alaires

Les **lames alaires** constituent plusieurs groupements cellulaires :

- La **partie mésencéphalique de la colonne sensitive du V**, près de la ligne médiane
- D'autres cellules migrent dorsalement vers le toit en plusieurs vagues et constituent des **noyaux stratifiés** qui font saillie sur la face dorsale et soulèvent la zone du toit déterminant la formation des **quatre colliculi** (tubercules quadrijumeaux) ; ces noyaux du tectum sont des centres réflexes associés aux organes des sens (vision et audition),
- Le reste des cellules dérivées des lames alaires migrent en position ventrale et constituent deux groupements cellulaires importants caractérisés par la présence de pigments dans les corps cellulaires des neurones :
  - Le **noyau rouge**, centre de relais dans le contrôle du tonus musculaire et de la coordination des mouvements

- La **substance noire** (locus niger) aux cellules riches en mélanine formant une lame disposée en bordure du manteau. Ces cellules secrètent de la dopamine et modulent l'activité du striatum ([cf. 2.6.2](#)) impliqué dans le contrôle de l'initiation des mouvements.

#### Figure 40 : Différenciation et histogenèse du mésencéphale

Ceci est une animation, disponible sur la version en ligne.

### 3) Le manteau

Le **manteau** est colonisé sur la face ventrale par de nombreuses fibres descendantes venant du cortex cérébral constituant un épaississement de substance blanche faisant saillie de chaque côté de la ligne médiane, les **péduncules cérébraux**. Le plancher est ainsi réduit à une dépression, la **fosse inter-pédonculaire**.

#### Figure 41 : Différenciation et histogenèse du mésencéphale

Ceci est une animation, disponible sur la version en ligne.

## 2.5. Différenciation et histogenèse du diencephale

A partir du 2<sup>ème</sup> mois la croissance du **diencephale** se caractérise par l'absence du développement des lames fondamentales et par l'accolement, de chaque côté, de la **face externe** de la paroi du diencephale à la **face médiale** de la **vésicule télencéphalique**. Ultérieurement la base des hémisphères cérébraux **fusionne** avec les zones latérales du diencephale.

#### Figure 42 : Différenciation et histogenèse du diencephale

Ceci est une animation, disponible sur la version en ligne.

### 1) Les lames alaires

Les **lames alaires** ont une croissance importante vers la ligne médiane qui réduit la **cavité du 3<sup>ème</sup> ventricule**. Trois renflements séparés par des sillons, apparaissent vers la 9<sup>o</sup> semaine du développement sur les faces latérales du 3<sup>o</sup> ventricule soulevés par les amas de neuroblastes : l'hypothalamus dans la partie ventrale, le thalamus au milieu et l'épithalamus au-dessus. Chacune de ces zones est ultérieurement à l'origine de plusieurs noyaux (groupements cellulaires) :

- L'**épithalamus** est repoussé en direction caudale du fait du développement important du thalamus et de la formation de la **toile choroïdienne** ([cf. 2.5.2](#)). Il est à l'origine d'une évagination sur la ligne médiane qui se développe au 3<sup>ème</sup> mois du développement au dessus des colliculi supérieurs et devient une structure neuro-endocrine, l'**épiphyse**, intervenant dans le contrôle des rythmes circadiens.

#### Figure 43 : Différenciation et histogenèse du diencephale

Ceci est une animation, disponible sur la version en ligne.

- Un petit noyau dérivé des lames alaires du diencephale, l'**éminence ganglionnaire médiane**, s'enfonce latéralement dans la base de l'hémisphère cérébral, il sera à l'origine d'une des formations striées du télencéphale, le **globus pallidus** ([cf. 2.6.2](#))
- Le **thalamus** forme de chaque côté de la ligne médiane une masse ovoïde. Il est lui-même subdivisé par la lame médullaire interne en de nombreux noyaux impliqués, selon leurs connexions neuronales afférentes et efférentes, dans des fonctions différentes :

- le **groupe antérieur** intervient dans les processus de mémoire,
  - le **groupe médial** est un centre du système nerveux végétatif, il intervient dans le ressenti de la douleur
  - le groupe postérieur (pulvinar) intervient dans l'intégration des données sensorielles de la vision,
  - le **groupe latéral** est lui-même subdivisé en un étage dorsal lié aux voies extra-pyramidales et un étage ventral, centre de relais sur les voies sensibles,
  - le **groupe inférieur** (métathalamus) est formé par les corps genouillés latéral et médial qui sont des relais des voies optiques et auditives,
- le groupe intra-laminaire correspond à de petits noyaux situés dans un dédoublement caudal de la lame médullaire qui sont associés à la formation réticulaire et ont un rôle d'intégration sensorielle.

**Figure 44 : Différenciation et histogenèse du diencephale**

Ceci est une animation, disponible sur la version en ligne.

- L'**hypothalamus** est constitué également d'un ensemble de noyaux dérivés des lames alaires disposés de chaque côté de la paroi du 3<sup>ème</sup> ventricule :
  - l'**hypothalamus antérieur** (céphalique) avec les noyaux préoptique, supra-optique et paraventriculaire, est à l'origine de neurones neuro-sécréteurs intervenant dans le contrôle du lobe postérieur de l'hypophyse ([cf. 2.5.4](#)) dont la sécrétion est décelable à partir du 5<sup>ème</sup> mois,
  - l'**hypothalamus moyen** (région infundibulo-tubérienne) est à l'origine de neurones neuro-sécréteurs stimulant la sécrétion des cellules gonadotropes du lobe antérieur de l'hypophyse ([cf. 2.5.4](#))
  - l'**hypothalamus postérieur** (caudal), représenté essentiellement par les corps mamillaires médial et latéral, est lié au système nerveux sympathique dont il constitue l'un des centres supérieurs.

**Figure 45 : Différenciation et histogenèse du diencephale**

Ceci est une animation, disponible sur la version en ligne.

2) Le toit

Le **toit**, comme au niveau du rhombencéphale ([cf. 2.2.3](#)) mais de façon moins accentuée, se réduit, du fait d'un étalement, à une paroi mince, la **toile choroïdienne**, associant la paroi ventriculaire réduite à une couche de cellules et la pie-mère, très vascularisée. Comme au niveau du 4<sup>ème</sup> ventricule, des invaginations de cette toile plongent dans la cavité ventriculaire donnant de chaque côté des **plexus choroïdes** à la jonction du 3<sup>ème</sup> ventricule et des **ventricules latéraux** qui communiquent par un orifice le **trou de Monro**.

**Figure 46 : Différenciation et histogenèse du diencephale**

Ceci est une animation, disponible sur la version en ligne.

3) La cavité du 3<sup>ème</sup> ventricule

La **cavité du 3<sup>ème</sup> ventricule**, du fait de la saillie interne de ses parois latérales soulevées par les noyaux dérivés des lames alaires, présente en coupe frontale un aspect triangulaire à sommet inférieur au niveau de la zone de l'**hypothalamus**. Sa paroi céphalique est épaisse et constitue la **lame terminale**. La cavité communique dans sa partie caudale avec l'**aqueduc de Sylvius**.

**Figure 47 : Différenciation et histogenèse du diencephale**

Ceci est une animation, disponible sur la version en ligne.

#### 4) Le plancher

Le **plancher** est déformé par une dépression de la cavité ventriculaire, l'infundibulum, à l'origine au cours du 2<sup>ème</sup> mois de l'**ébauche de la neuro-hypophyse**.

L'**hypophyse** se constitue en effet à partir de deux ébauches :

- la **neuro-hypophyse**, expansion à la face ventrale du diencephale et
- l'**adéno-hypophyse** provenant du revêtement ectodermique du toit du stomodéum .
  - L'ébauche de l'adéno-hypophyse est la première à s'individualiser sous la forme d'un **épaississement du revêtement ectodermique du plafond du stomodéum** en avant de la membrane pharyngienne. Cet épaississement s'invagine dans le mésenchyme et se creuse pour donner vers la fin du premier mois du développement un **diverticule**. A la fin du 2<sup>ème</sup> mois, ce diverticule s'isole et constitue la **poche de Rathke** qui perd ses connexions avec l'ectoderme et vient au contact de l'ébauche nerveuse. Le versant céphalique de la poche s'épaissit et constitue le **lobe antérieur de l'hypophyse**, le versant caudal se développe peu (**pars intermedia**) et s'accôle à la face antérieure de la neuro-hypophyse. Au niveau du lobe antérieur, les cellules dérivées de l'ectoderme deviennent après le 3<sup>ème</sup> mois des cellules gonadotropes ; leur activité est régulée par les sécrétions stimulantes des neurones des noyaux de l'hypothalamus moyen (**cf. 2.5.1**) transportées par les système vasculaire porte hypothalamo-hypophysaire (**cf. 5.1**)
  - L'ébauche neuro-hypophysaire se développe pendant le 2<sup>ème</sup> mois à la face ventrale du diencephale et détermine la formation de la dépression infundibulaire. La paroi postérieure s'épaissit et se développe en direction ventrale pour donner le **lobe postérieur de l'hypophyse** qui garde ses connexions avec le diencephale (**tige pituitaire**). Cette ébauche est constituée de cellules en contact avec les terminaisons des axones des cellules des noyaux de l'hypothalamus antérieur (**cf. 2.5.1**). Ces fibres nerveuses constituent le faisceau tubero-infundibulaire ; elles libèrent au niveau de la neuro-hypophyse leur produit de sécrétion (vasopressine et ocytocine).

#### Figure 48 : Différenciation et histogenèse du diencephale

Ceci est une animation, disponible sur la version en ligne.

## 2.6. Différenciation et histogenèse du télencéphale

Le développement des **vésicules télencéphaliques** à partir du 2<sup>ème</sup> mois se traduit par un accroissement de volume important en arrière induisant un repli dans la boîte crânienne de telle sorte que leur **extrémité caudale** vient se placer sous leur **extrémité céphalique**. Ainsi se constitue le **lobe temporal** qui prend sa place définitive vers le 4<sup>ème</sup> mois mais reste séparé du **lobe frontal** et du **lobe pariétal** par le **sillon latéral**. Cette expansion intervient également au niveau des cavités ventriculaires avec la formation au niveau de chaque **ventricule latéral** des **cornes antérieure** (frontale), **postérieure** (occipitale) et **inférieure** (temporale). Sur la ligne médiane, les faces internes des vésicules télencéphaliques se rejoignent mais restent séparées par la scissure inter-hémisphérique.

#### Figure 49 : Différenciation et histogenèse du télencéphale

Ceci est une animation, disponible sur la version en ligne.

Pendant cette expansion, comme dans le reste du tube neural, la **paroi des vésicules télencéphaliques** est le siège de très nombreuses divisions cellulaires et de la différenciation des neurones.

- Au niveau du toit il en résulte la formation du **pallium** qui deviendra le cortex des hémisphères cérébraux dont l'épaississement détermine à partir du 6<sup>ème</sup> mois la formation des circonvolutions séparées par des sillons. Les plus profonds (**sillon latéral**) séparent de chaque côté le lobe temporal du lobe frontal et du lobe pariétal. La zone de l'écorce cérébrale située au fond du sillon latéral, l'**insula**, présente une croissance moins rapide.

- Au niveau du plancher, la zone latéro-ventrale des vésicules s'épaissit de façon importante dès le 2<sup>ème</sup> mois pour former le **sub-pallium** qui s'élargit et recouvre de chaque côté les **faces latérales** du **diencephale** avec lequel il **fusionne**. Une zone de prolifération importante est à l'origine de la formation de l'**éminence**



**ganglionnaire latérale** qui donnera ultérieurement, un ensemble de noyaux gris télencéphaliques, le **corps strié**.

### Figure 50 : Différenciation et histogenèse du télencéphale

Ceci est une animation, disponible sur la version en ligne.

#### 1) L'histogenèse du cortex cérébral

L'**histogenèse du cortex cérébral** est un processus dont les modalités varient selon les zones et qui se prolonge pendant toute la gestation et même au delà de la naissance.

- A partir du 3<sup>ème</sup> mois du développement, une **première migration** à partir de la **zone germinative périventriculaire** fait apparaître une couche sous la **pie-mère**, la **zone marginale**, au-dessous de laquelle s'accumulent les **neuroblastes** et des cellules plus volumineuses, les **cellules de Cajal-Retzius**.

### Figure 51 : Différenciation et histogenèse du télencéphale

Ceci est une animation, disponible sur la version en ligne.

- A partir du 4<sup>ème</sup> mois, les neuroblastes ayant migré en surface constituent une zone dense, la **plaque corticale**. Les **divisions des neuroblastes** se poursuivent à partir de la couche germinative devenue **subventriculaire** du fait de l'individualisation de l'**épendyme**. Les **nouvelles cellules** migrent le long des **fibres de la glie radiaire** constituant une **zone intermédiaire** selon un processus dit « inside-out » (les cellules des couches profondes sont nées avant celles des couches superficielles). Ces migrations dépendent de l'activité de la glie radiaire (**cf. 3.1.1**) et de celle des **cellules de Cajal-Retzius** qui secrètent une glycoprotéine particulière, la **reelin**.

### Figure 52 : Différenciation et histogenèse du télencéphale

Ceci est une animation, disponible sur la version en ligne.

- A partir du 6<sup>ème</sup> mois la stratification s'accroît du fait de la répartition des différentes catégories de neurones selon leur forme d'une part et de l'alternance des couches riches en corps cellulaires et des couches riches en prolongements axonaux d'autre part. Il en est ainsi de la partie profonde de la zone intermédiaire qui devient la **substance blanche** tandis que la partie superficielle, plus riche en corps cellulaires de neurones, constitue avec les éléments dérivés de la plaque corticale la **substance grise**.

- Après la naissance,

- La **stratification de la substance grise** sera maximum (**six couches**) dans l'iso-cortex sur la plus grande partie de la surface des hémisphères cérébraux, très développé dans l'espèce humaine (néopallium). Les neurones, au fur et à mesure de leur différenciation, prennent des formes différentes : prédominance de **cellules pyramidales** dans les zones motrices, de **cellules granulaires** dans les zones sensibles.
- La **stratification** est moins accentuée dans l'**allocortex** au niveau des zones de l'écorce cérébrale correspondant au cerveau ancien du point de vue phylogénétique (archipallium) qui s'est amenuisé cours de l'évolution des espèces :
  - Trois couches au niveau de l'**archicortex** (hippocampe et gyrus denté)
  - Entre trois et six couches au niveau du **paléo cortex** (rhinencéphale) : uncus, bulbes et tractus olfactifs.

### Figure 53 : Différenciation et histogenèse du télencéphale

Ceci est une animation, disponible sur la version en ligne.

Ces derniers se constituent dès le 3<sup>ème</sup> mois à la face inférieure du **lobe frontal**



sous la forme d'un évagination, le futur **bulbe olfactif**. Ce dernier est caractérisé par la présence de cellules volumineuses, les **cellules mitrales**, en contact avec les **terminaisons des cellules** de la **muqueuse olfactive** ([cf. chapitre 16](#)) et dont les **axones** constituent le **tractus olfactif**. Au fur et à mesure de leur croissance en longueur, le tractus s'allonge et repousse le bulbe vers l'avant. Ces axones gagnent les centres corticaux de l'olfaction (uncus et aire entorhinale) en empruntant la strie olfactive latérale. Certains prolongements croisent la ligne médiane en empruntant le trajet de la strie olfactive médiale et de la commissure antérieure.

#### Figure 54 : Différenciation et histogenèse du télencéphale

Ceci est une animation, disponible sur la version en ligne.

### 2) Les noyaux gris

Les noyaux gris de la base des hémisphères se répartissent de façon symétrique de part et d'autre de la ligne médiane au cours du 3<sup>ème</sup> mois du développement :

- le **corps strié** est constitué de deux noyaux, le noyau caudé et le noyau lenticulaire séparés par les fibres de la capsule interne (fibres ascendantes thalamo-corticales et descendantes cortico-pontiques et cortico-spinales):
  - le **noyau caudé** est disposé en fer à cheval entourant le **thalamus** avec une tête antérieure renflée, un corps et une queue.
  - le **noyau lenticulaire**, en forme de pyramide s'inscrit dans la concavité du noyau caudé. Il est divisé par la lame médullaire latérale en une partie latérale, le **putamen** d'origine télencéphalique et une partie médiale, le globus pallidus d'origine diencéphalique ([cf. 2.5.1](#)).

Du point de vue fonctionnel, ces noyaux sont des centres modulateurs de l'activité corticale motrice (contrôle des mouvements automatiques et du tonus). Le noyau caudé et le putamen forment un ensemble, le **neostriatum**, interposé entre le cortex des aires extra-pyramidales et le globus pallidus (action inhibitrice). Le globus pallidus est constitué de neurones dont les axones forment les voies efférentes des corps striés vers le thalamus et par son intermédiaire vers le cortex et les centres sous-jacents (noyaux sous-thalamiques, substance noire).

- le **corps amygdaloïde** est un noyau gris appartenant à l'archéostriatum situé au dessous du noyau lenticulaire en avant du noyau caudé. D'origine diencéphalique et télencéphalique, il fait partie du système limbique.
- les **noyaux sous-thalamiques** sont situés sous le thalamus entre les corps striés et les noyaux ventraux du mésencéphale ([cf. 2.4.2](#))
  - le noyau sub-thalamique est constitué de neurones ayant une action stimulatrice sur les neurones du globus pallidus
  - la zona incerta correspond à une zone diffuse des petits neurones en continuité avec la formation réticulaire du tronc cérébral.

#### Figure 55 : Différenciation et histogenèse du télencéphale

Ceci est une animation, disponible sur la version en ligne.

### 3) Les commissures

Les **commissures** réunissent les deux hémisphères cérébraux en passant au dessus du diencéphale, elles sont constituées par des tractus de fibres nerveuses :

- La **commissure antérieure** apparaît dès la 7<sup>ème</sup> semaine du développement au niveau de la paroi antérieure du 3<sup>e</sup> ventricule, elle connecte les bulbes olfactifs et les aires olfactives du lobe temporal.

- Le **fornix** (commissure hippocampique) apparaît à la 9<sup>ème</sup> semaine et connecte les uncus. Triangulaire en coupe frontale, le corps repose sur la toile choroïdienne des ventricules latéraux, et se prolonge par des extrémités arciformes dédoublées : les colonnes en avant, les piliers en arrière.

Ces deux premières commissures font partie de l'archipallium.

- Le **corps calleux** est la plus volumineuse, en forme d'arche disposée longitudinalement au dessus du fornix, elle constitue le plancher de la scissure inter-hémisphérique et le toit des ventricules latéraux. Son extrémité céphalique effilée se continue avec la lame terminale, son extrémité caudale s'appuie sur le fornix. C'est une structure faisant partie du néo pallium qui apparaît à la 10<sup>ème</sup> semaine. Elle connecte entre elles l'ensemble des aires cérébrales du cortex de façon symétrique de part et d'autre de la ligne médiane. : lobe frontal, lobes pariétaux et une grande partie du lobe temporal.

### Figure 56 : Différenciation et histogenèse du télencéphale

Ceci est une animation, disponible sur la version en ligne.

## 3. LA GLIE

Considérée longtemps comme un tissu de soutien, la glie est en fait le composant cellulaire dominant du système nerveux central (plus de 80% des cellules) et les travaux récents confirment son rôle fonctionnel important. Elle est faite de plusieurs catégories de cellules d'origines différentes :

### 3.1. La glie dérivée du tube neural

#### 1) Les premières cellules gliales

Les **premières cellules gliales** proviennent des précurseurs situés au niveau de la couche germinative du tube neural, il s'agit des **cellules gliales radiaires** dont les prolongements cytoplasmiques traversent toute l'épaisseur de la paroi du tube neural et servent d'appui pour la migration des **premiers neurones** à partir de la zone germinative vers la périphérie. Cette catégorie cellulaire ne persistera que dans quelques zones spécialisées du système nerveux central.

#### Figure 57 : La glie dérivée du tube neural

Ceci est une animation, disponible sur la version en ligne.

#### 2) Les autres catégories

Les **autres catégories de cellules gliales** dérivées du tube neural apparaîtront plus tardivement à partir de cellules souches, les **glioblastes** qui se différencient également à partir des précurseurs communs avec les neurones :

- les **astrocytes** sont des cellules multipolaires présentant de nombreux prolongements en contact à leur extrémité avec tous les constituants du système nerveux : les corps cellulaires des neurones, leurs prolongements et les zones de synapse, les parois vasculaires et les méninges ; ils interviennent dans le métabolisme des neurones et le fonctionnement des synapses.

#### Figure 57 : La glie dérivée du tube neural

Ceci est une animation, disponible sur la version en ligne.

- les **oligodendrocytes**, cellules avec un corps cellulaire de petite taille et dont les prolongements s'enroulent autour des **axones** de plusieurs neurones ; c'est à partir de ces enroulements et des membranes plasmiques accolées après glissement du cytoplasme que se constitue, à partir du 4<sup>ème</sup> mois du développement, la myéline des fibres nerveuses du système nerveux central. Cette **gaine de myéline**, caractéristique des fibres nerveuses de la substance blanche, augmente la vitesse de conduction de l'influx nerveux. Ce processus de myélinisation ne se complètera qu'après la naissance ; il est responsable de la croissance en volume du cerveau.

### Figure 58 : La glie dérivée du tube neural

Ceci est une animation, disponible sur la version en ligne.

- les **cellules épendymaires** qui constituent le **revêtement** des cavités ventriculaires et du canal de l'épendyme dérivent également du neuro-épithélium ; elles participent à la constitution des **plexus choroïdes** et interviennent dans l'élaboration et la résorption du liquide céphalo-rachidien.

### Figure 59 : La glie dérivée du tube neural

Ceci est une animation, disponible sur la version en ligne.

## 3.2. La glie dérivée des crêtes neurales

- les **neurolemnocytes (cellules de Schwann)** sont situés en périphérie des **axones** des nerfs périphériques. Le corps cellulaire peut entourer un ou plusieurs axones et les accompagner au cours de leur trajet vers les organes effecteurs constituant des **fibres nerveuses amyéliniques**.

### Figure 60 : La glie dérivée des crêtes neurales

Ceci est une animation, disponible sur la version en ligne.

Ailleurs le **cytoplasme du neurolemnocyte** s'enroule autour d'un **seul axone** et, par accolement, les membranes plasmiques forment la gaine de myéline d'une fibre nerveuse périphérique (**fibre myélinisée**) selon un mécanisme comparable à celui observé pour les oligodendrocytes dans le système nerveux central.

- les autres cellules gliales dérivées des crêtes neurales se différencient dans le **ganglion rachidien (gliocytes et cellules satellites)** et restent à proximité des corps cellulaires des cellules ganglionnaires dont elles modulent le métabolisme.

### Figure 61 : La glie dérivée des crêtes neurales

Ceci est une animation, disponible sur la version en ligne.

## 3.3. La glie dérivée du mésoblaste

La glie dérivée du mésoblaste est constituée par des petites cellules avec de nombreux prolongements courts et ramifiés appelées **microgliocytes**. Elles appartiennent au système immunitaire, dérivent des monocytes sanguins et pénètrent dans le système nerveux avec les premiers vaisseaux. Ces cellules sont aussi nombreuses dans la substance grise et dans la substance blanche et gardent des propriétés macrophagiques et de cellules présentatrices d'antigènes.

### Figure 62 : La glie dérivée du mésoblaste

Ceci est une animation, disponible sur la version en ligne.

## 4. LES MENINGES

Elles sont constituées de tissus conjonctifs et assurent la vascularisation et la protection mécanique du tissu nerveux :

### 4.1. La dure-mère

La **dure-mère** est d'origine mésodermique.

**Au niveau du crâne**, elle tapisse la face interne des os plats de la voûte du crâne dont elle forme le

périoste ; elle en reste séparée par un espace virtuel . Au 3<sup>ème</sup> mois du développement, elle émet en profondeur des replis, *les septa*, qui séparent les différentes parties du cerveau et contiennent les sinus veineux: la **faux du cerveau** entre les hémisphères, la **tente du cervelet** entre cerveau et cervelet qui entoure le mésencéphale et la faux du cervelet entre le hémisphères cérébelleux.

**Au niveau du canal vertébral**, la dure-mère reste séparée du périoste par l'espace épidual. Elle pénètre au niveau de chaque métamère dans le foramen intervertébral autour des racines rachidiennes, du ganglion rachidien et du **segment proximal du nerf rachidien**. Au dessous du niveau L2, elle constitue un **sac** qui contient l'ensemble des racines rachidiennes de la région caudale (queue de cheval).

#### Figure 63 : La dure-mère

Ceci est une animation, disponible sur la version en ligne.

## 4.2. Les leptoméninges

Les leptoméninges dérivent de l'ectomésenchyme constitué par des cellules qui migrent des ganglions rachidiens autour du tube neural dès le début du 2<sup>ème</sup> mois ([cf.1.2.3.4](#)).

### 1) L'arachnoïde

**L'arachnoïde, au niveau du crâne** est au contact de la **dure-mère** dont elle est séparée par un espace mésenchymateux riche en capillaires. Les cellules leptoméningées forment des travées qui circonscrivent les citernes remplies de liquide céphalo-rachidien des **espaces sous-arachnoïdiens**.

Au niveau du canal vertébral, l'arachnoïde est appliquée contre la face axiale de la dure-mère (l'espace les séparant est virtuel et n'apparaît que dans des circonstances pathologiques). Comme la dure-mère, elle se prolonge dans les espaces intervertébraux autour des racines rachidiennes, du ganglion rachidien et du **segment proximal du nerf rachidien**.

L'**ensemble des espaces sous-arachnoïdiens** constitue le compartiment extra-ventriculaire du liquide céphalo-rachidien et les vaisseaux du névraxe y sont contenus avant de l'aborder.

#### Figure 64 : L'arachnoïde

Ceci est une animation, disponible sur la version en ligne.

### 2) La couche profonde

La couche profonde, restée au contact du tissu nerveux au cours du développement, constitue une fine membrane, la **pie-mère**, qui accompagne sur une courte distance les vaisseaux qui pénètrent entre les circonvolutions cérébrales et en périphérie de la moelle spinale. Dans les zones amincies du tube neural, elle participe avec les cellules épendymaires du revêtement ventriculaire à la formation des plexus choroïdes ([cf. 2.2.3 & 2.5.2](#)) au cours du 3<sup>ème</sup> mois de développement. A l'extrémité caudale de la moelle spinale, elle constitue le **filum terminale** qui amarre le cône médullaire à l'extrémité du sac dure-mérien.

#### Figure 65 : La pie-mère

Ceci est une animation, disponible sur la version en ligne.

## 5. LA VASCULARISATION

### 5.1. La circulation afférente

La **circulation afférente** du système nerveux central se met en place à la fin du 1<sup>er</sup> mois du développement en même temps que s'individualisent les vésicules cérébrales et la **moelle spinale** : le **prosencephale** reçoit des branches de l'**artère carotide interne** tandis que **rhombencéphale** et **mésencéphale** sont irrigués par le **tronc basilaire** (qui reçoit les artères vertébrales branches des artères sous-clavières).

### Figure 66 : La circulation afférente

Ceci est une animation, disponible sur la version en ligne.

A partir du 2<sup>ème</sup> mois, en même temps que se constituent les différentes parties du cerveau, du cervelet et du tronc cérébral, les artères définitives se mettent en place : les **branches de la carotide interne et le cercle artériel** du cerveau (**polygone de Willis**) pour les deux tiers antérieurs du cerveau et le **système vertébro-basilaire** pour le tiers postérieur du cerveau, le tronc cérébral et le cervelet. C'est également la carotide interne qui donne des branches pour la **vascularisation afférente de l'hypophyse** : l'artère hypophysaire supérieure donne un premier réseau de capillaires au niveau de l'hypothalamus qui se déverse dans des vaisseaux porte qui cheminent le long de la tige pituitaire puis alimentent un second réseau de capillaires au niveau du lobe antérieur drainé par les veines hypophysaires.

### Figure 67 : La circulation afférente

Ceci est une animation, disponible sur la version en ligne.

Au niveau de la moelle spinale, la circulation afférente est constituée par les **artères spinales** (une **ventrale** et **deux dorsales**) orientées longitudinalement et réunies par un **cercle anastomotique**. Elles sont alimentées par des branches des artères vertébrales et des **rameaux artériels** d'origine intercostale qui accompagnent le trajet des racines rachidiennes et traversent les espaces intervertébraux.

Les méninges reçoivent des **branches** provenant de ces afférences.

### Figure 69 : La circulation afférente

Ceci est une animation, disponible sur la version en ligne.

## 5.2. La circulation efférente

La **circulation efférente** est assurée par les sinus veineux creusés dans la dure-mère au niveau des faux et des tentes et par les veines de l'encéphale dont le réseau se constitue au cours du 3<sup>ème</sup> mois du développement.

### Figure 69 : La circulation efférente

Ceci est une animation, disponible sur la version en ligne.

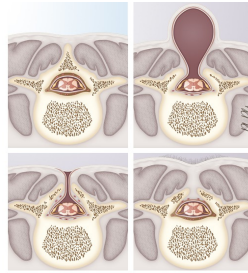
## 6. LES MALFORMATIONS

Les malformations du système nerveux central correspondent le plus souvent à un arrêt des mécanismes complexes du développement (défaut d'induction, anomalie génétique ou environnementale). Leur fréquence varie selon les zones géographiques et une grande partie d'entre elles, surtout les plus sévères, peuvent être dépistées au cours de la surveillance biologique et échographique des femmes enceintes. Elles sont souvent associées à des anomalies chromosomiques ou génétiques et exposent après la naissance au risque d'un retard mental.

### 6.1. Anomalies de fermeture du tube neural

Elles interviennent très précocement au moment de la fermeture du tube neural à la 4<sup>ème</sup> semaine du développement (**cf. chapitre 5**) et s'accompagnent d'un défaut des plans de couverture (méninges, plan osseux, ectoderme).

**Figure 70 : Anomalies de fermeture du tube neural**



1) Au niveau de la moelle

Au niveau de la moelle, la forme majeure, **spina bifida aperta**, correspond à un aspect de plaque neurale : le canal rachidien reste ouvert, la moelle reste aplatie et fait saillie à l'extérieur laissant s'écouler le liquide céphalo-rachidien. Dans les formes mineures, en l'absence d'arc postérieur de la vertèbre, la moelle peut faire saillie dans un poche méningée (**myélo-méningocèle**) ou rester en place dans le canal rachidien et seule une poche méningée peut faire saillie (**méningocèle**). Ailleurs, l'arc postérieur de la vertèbre est présent mais incomplet, un fin pertuis relie les leptoméniges à l'ectoderme (**sinus dermique congénital**) ou, au minimum, **spina bifida occulta**, seule une touffe de poils sur la peau témoigne de la malformation, totalement bénigne.

2) Au niveau du pôle céphalique

Au niveau du pôle céphalique, la forme majeure, l'**anencéphalie**, liée à un défaut d'induction de la plaque pré chordale se traduit par un développement anarchique des vésicules cérébrales, l'absence des plans de couverture (crâne et méninges) et une dysmorphie de la face. Le défaut peut être moins étendu avec seulement une malformation cérébrale localisée qui fait saillie entourée par les leptoméniges, (**méningo-encéphalocèle**) ou encore, seules les méninges sont extériorisées (méningocèle).

3) Au maximum

Au maximum, le défaut de fermeture intéresse la moelle et le cerveau : cranio-rachis-schisis; cette malformation n'est pas viable.

**Figure71:Anomalies de fermeture du tube neural**

Ceci est une animation, disponible sur la version en ligne.

## 6.2. Anomalies du prosencéphale

Elles sont secondaires à une anomalie du développement du mésoblaste de la plaque préchordale qui peut entraîner des malformations de la face (**cyclopie**, fentes labiales, défaut du massif médian) ([cf.Chapitre 9.4](#)) et retentit sur le développement de l'encéphale.

1) L'**holoprosencéphalie** se traduit par l'absence de division du prosencéphale avec un ventricule unique ou des hémisphères de taille réduite. Sa forme mineure est l'absence de développement des bulbes olfactifs (arhinencéphalie).

2) L'agénésie du corps calleux est la plus fréquente des anomalies cérébrales, elle peut être isolée ou associée à d'autres malformations.

**Figure 72 : Anomalies du prosencéphale**

Ceci est une animation, disponible sur la version en ligne.

### 6.3. Anomalies du mésencéphale et du cervelet

1) La sténose de l'aqueduc de Sylvius peut entraîner une gêne à l'écoulement du liquide céphalo-rachidien et intervenir dans la constitution d'une hydrocéphalie ([cf. 6.5](#)). Elle est généralement associée à d'autres anomalies.

2) L'**agénésie du cervelet** est secondaire à un défaut de formation de la plaque cérébelleuse. Elle peut être **totale** ou **partielle** et s'accompagner d'une dilatation et d'une protrusion dorsale du quatrième ventricule.

3) L'**hypoplasie du cervelet** peut porter sur le vermis et/ou les hémisphères. Elle est souvent associée à une hypoplasie du tronc cérébral et à d'autres malformations.

#### Figure 73 : Anomalies du mésencéphale et du cervelet

Ceci est une animation, disponible sur la version en ligne.

### 6.4. Anomalies de l'histogenèse

1) La **lissencéphalie** (cerveau lisse) se traduit par l'absence de formation des circonvolutions (agyrie) constatée à partir du 6<sup>ème</sup> mois du développement qui peut atteindre le cerveau et le cervelet, elle correspond à une anomalie des migrations neuronales au niveau du cortex.

2) La **microcéphalie** est la diminution globale de volume du cerveau, elle est liée à un déséquilibre entre la production neuronale et la mort neuronale par apoptose au cours de la formation du cortex.

### 6.5. Anomalies du LCR

L'**hydrocéphalie** est la conséquence d'un trouble de la circulation du liquide céphalo-rachidien et de son accumulation dans les cavités ventriculaires qui se dilatent. Elle peut être mise en évidence à partir du deuxième trimestre de la grossesse et doit faire rechercher des anomalies associées.

#### Figure 74 : Anomalies de l'histogenèse

Ceci est une animation, disponible sur la version en ligne.

# Chapitre 16 : Développement des organes des sens

**Collège universitaire et hospitalier des histologistes, embryologistes, cytologistes et cytogénéticiens (CHEC)**

2014



## Table des matières

Introduction.....	3
1. LE TACT.....	3
2. LA GUSTATION (bourgeons du goût).....	3
3. L'OLFACTION (épithélium olfactif).....	4
4. Les organes de l'audition et de l'équilibration .....	5
4.1. Développement de la vésicule otique ou auditive.....	5
4.2. Formation du labyrinthe membraneux.....	5
4.3. Développement de l'oreille moyenne.....	6
4.4. Développement de l'oreille externe.....	6
5. L'appareil de la vision .....	7
5.1. L'ébauche optique .....	7
5.2. L'ébauche cristallinienne .....	7
5.3. Evolution des ébauches .....	7
5.4. Le mésenchyme .....	8
5.4.1. Le mésenchyme situé dans la concavité de la cupule optique .....	8
5.4.2. Le mésenchyme qui entoure la cupule optique .....	8
5.5. Les paupières .....	8
5.6. Les glandes lacrymales .....	9
5.7. La musculature extrinsèque de l'œil .....	9
5.8. La musculature intrinsèque de l'œil .....	9
5.9. La vascularisation .....	9
5.10. Les malformations .....	9

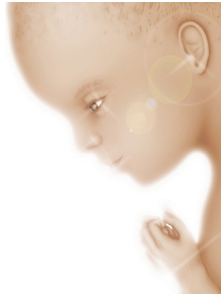## Introduction

Les organes des sens sont caractérisés par la présence de cellules sensorielles capables de générer un phénomène de transduction, c'est à dire de transformation d'une énergie mécanique ou chimique en un courant électrique (influx nerveux) transmis à une aire cérébrale par l'intermédiaire d'une cellule ganglionnaire. La cellule sensorielle peut être la cellule ganglionnaire elle-même ou une cellule spécifique située à l'étage de réception. Selon l'organe des sens, l'origine embryologique des cellules sensorielles est différente :

- elles dérivent directement du neuro-ectoderme pour le tact et la vision;
- elles se différencient dans l'épithélium buccal au niveau des bourgeons du goût pour la gustation
- elles se différencient au niveau des placodes, zones spécifiques apparaissant au niveau de l'ectoderme du pôle céphalique à la 4<sup>e</sup> semaine ([cf. Chapitre 5 § 2.1.3](#)) pour l'olfaction, l'audition et l'équilibration.

Les cellules sensorielles (transductrices) sont le plus souvent associées à des éléments de soutien et à des structures protectrices dont l'origine peut être différente de celle des cellules sensorielles.

Figure 1 : Les organes des sens



## 1. LE TACT

**Les éléments sensoriels du tact** sont disséminés au niveau du tégument, ce sont les terminaisons des cellules en T des ganglions spinaux ([cf. Chapitre 15 §1.2](#)). Les terminaisons peuvent être nues (« **terminaisons libres** ») pour les fibres thermosensibles et nociceptives, ou accompagnées par des cellules mésenchymateuses qui participent à la formation de corpuscules (« terminaisons encapsulées ») pour les fibres mécano-réceptrices.

Le développement des éléments sensoriels accompagne celui de la peau ([cf. Chapitre 14](#)): à la 11<sup>ème</sup> semaine des terminaisons libres sont présentes au niveau du tégument et dès le 4<sup>ème</sup> mois les papilles dermiques sont bien visibles avec les ébauches des terminaisons nerveuses encapsulées, au niveau des zones glabres de la face, de la paume des mains et de la plante des pieds. Ces terminaisons siègent, selon leur type, au contact de la **couche basale** de l'épiderme (**disque de Merkel**) et dans l'axe des papilles dermiques (**corpuscule de Meissner**). Les plus profonds, situés dans le derme (**corpuscule de Ruffini**) et dans le tissu sous-cutané (**corpuscules de Pacini**) apparaissent plus tardivement, au 6<sup>ème</sup> mois.

Figure 2 : Les éléments sensoriels du tact

Ceci est une animation, disponible sur la version en ligne.

## 2. LA GUSTATION (bourgeons du goût)

Le développement des éléments sensoriels intervient après celui de la langue ([cf. Chapitre 11 § 2.1.3.1](#)). Les cellules transductrices sont situées dans les **bourgeons du goût** enchassés dans l'épithélium des papilles de la langue. Ces cellules sont en contact avec les prolongements distaux des cellules ganglionnaires.

Le développement des bourgeons du goût accompagne celui des papilles de la langue :

- les premières sont les **papilles calciformes** qui se développent à partir de la 9<sup>ème</sup> semaine du développement dans la région du **V lingual** au contact des terminaisons nerveuses du **nerf glosso-paryngien (IX)** dont les corps cellulaires siègent au niveau des ganglions d'Andersch et d'Ehrenritter.
- les **papilles fungiformes** apparaissent vers la 10<sup>ème</sup> semaine du développement sur la surface des 2/3 antérieurs de la langue au contact des terminaisons des fibres nerveuses de la corde du tympan (contingent sensitif du nerf facial, VII bis) dont les corps cellulaires siègent au niveau du ganglion géniculé.

Ce sont ces deux catégories de papilles qui portent des **bourgeons du goût** ; les papilles filiformes en sont dépourvues comme les nombreuses papilles qui se développent sur toute la surface de la muqueuse buccale pendant la vie fœtale et qui dégénèrent avant la naissance.

- D'autres bourgeons du goût sont disséminés dans l'épithélium de la base de la langue et de l'épiglotte : ils se développent également à partir de la 10<sup>ème</sup> semaine au contact des terminaisons du nerf laryngé supérieur (branche du X) dont les corps cellulaires siègent au niveau du ganglion plexiforme .

Pour l'ensemble des bourgeons du goût, les cellules transductrices se différencient à partir des cellules de l'épithélium lingual à la base de chaque bourgeon. Les cellules les plus jeunes repoussent les précédentes ; ce processus perdure après la naissance et assure le renouvellement des cellules sensorielles.

#### Figure 3 : Les bourgeons du goût

Ceci est une animation, disponible sur la version en ligne.

### 3. L'OLFACTION (épithélium olfactif)

La première **ébauche de l'organe de l'olfaction** apparaît dès la quatrième semaine du développement ([cf. Chapitre 5](#)) : ce sont les **placodes olfactives**, zones épaissies de l'**ectoderme** de chaque côté du **bourgeon frontal** à l'extrémité céphalique de l'embryon.

Au moment du remodelage de la face ([cf. Chapitre 9.2](#)), en même temps que s'individualisent les **bourgeons nasaux**, de chaque côté la placode olfactive **s'invagine** en profondeur déterminant la formation de la **cupule olfactive**.

#### Figure 4 : L'ébauche de l'organe de l'olfaction

Ceci est une animation, disponible sur la version en ligne.

**Après la formation des fosses nasales**, à la dixième semaine du développement, la zone profonde des cupules olfactives forme l'**épithélium olfactif** en continuité avec le revêtement du reste des **fosses nasales**, la **muqueuse pituitaire**. Dès leur différenciation dans l'épithélium olfactif, les **cellules transductrices** (neurones récepteurs olfactifs) émettent des prolongements cellulaires.

#### Figure 5 : Après la formation des fosses nasales

Ceci est une animation, disponible sur la version en ligne.

Le prolongement apical, renflé (**vésicule olfactive**) se prolonge par des cils qui s'étalent à la surface de l'**épithélium olfactif** en contact avec l'air des **fosses nasales** contenant les molécules odorantes. L'**axone** se dirige vers le **bulbe olfactif** ([cf. Chapitre 15 §2.6.1](#)) en traversant l'**ébauche encore mésenchymateuse et cartilagineuse de la paroi du crâne** ([cf. Chapitre 9.1](#)).

Après l'ossification de la base du crâne, l'ensemble de ces prolongements axonaux constitue le **nerf olfactif** et cette zone de la boîte crânienne devient la **lame criblée de l'ethmoïde**.

C'est au niveau du bulbe olfactif que les influx générés par les cellules transductrices sont transmis aux prolongements dendritiques des **cellules mitrales** dont les **axones** gagnent les centres de l'olfaction (**tractus olfactif**).

En dehors des défauts de formation du massif médian de la face de la face (**cf. Chapitre 9§ 2.2.2**), la perte de l'odorat (anosmie) est rarement liée à un défaut du développement.

#### Figure 6 : Après la formation des fosses nasales

Ceci est une animation, disponible sur la version en ligne.

## 4. Les organes de l'audition et de l'équilibration

Les organes de l'audition et de l'équilibration sont situés au niveau de l'oreille. Pour ces deux organes des sens, les cellules transductrices et les cellules ganglionnaires, assurant la transmission de l'influx au système nerveux central, siègent au niveau de l'oreille interne et proviennent des **placodes otiques ou auditives**. La transmission des ondes sonores vers l'oreille interne est assurée par les structures de l'oreille moyenne et de l'oreille externe.

### 4.1. Développement de la vésicule otique ou auditive

Les deux **placodes otiques ou auditives** se différencient dès le début de la 4<sup>ème</sup> semaine du développement au niveau de l'ectoderme situé de chaque côté du rhombencéphale. Au cours de la 4<sup>ème</sup> semaine, ces placodes s'invaginent dans le mésenchyme pour constituer les **vésicules otiques ou auditives**. A la fin du premier mois, ces vésicules se détachent de l'ectoderme qui leur a donné naissance et constituent une sphère creuse entourée de mésenchyme tandis qu'apparaît à leur face interne deux zones de bourgeonnement, les futurs **ganglions stato-accoustiques**.

### 4.2. Formation du labyrinthe membraneux

De la 5<sup>ème</sup> à la 8<sup>ème</sup> semaine du développement chacune des vésicules otiques ou auditives va se développer et se déformer pour constituer le **labyrinthe membraneux** rempli d'un liquide, l'**endo-lymphe**. Autour de celui-ci, le mésenchyme se transforme en cartilage qui sera ultérieurement le siège d'une ossification pour donner le **labyrinthe osseux**. Entre les deux, il persiste une couche de mésenchyme à l'origine d'un tissu réticulaire rempli de liquide, la **péri-lymphe** (espaces péri-lymphatiques).

La formation du labyrinthe membraneux à partir de la vésicule otique est liée à plusieurs déformations successives :

- A la fin de la 4<sup>ème</sup> semaine, un étranglement divise la vésicule en deux zones, l'**utricule** et le **saccule** tandis qu'un diverticule situé à la face interne constitue le **canal endo-lymphatique**.
- De la 5<sup>ème</sup> à la 8<sup>ème</sup> semaine chacune des deux parties du labyrinthe membraneux va se modifier :
  - L'**utricule** se prolonge par trois évaginations qui s'accolent chacune en leur centre pour former un canal semi-circulaire dont l'une des zones d'abouchement à l'utricule est dilatée en ampoule. Au niveau de ces ampoules des canaux semi-circulaires, la paroi du labyrinthe s'épaissit et forme les **crêtes ampullaires** qui font saillie dans la cavité. C'est à ce niveau que se différencient, vers la 7<sup>ème</sup> semaine, une partie des cellules transductrices de l'appareil stato-récepteur (équilibration) sensibles aux accélérations angulaires.
  - Le **saccule** se prolonge par une seule évagination, le **canal cochléaire**. Celui-ci s'allonge considérablement et s'enroule sur lui-même pour constituer un canal spiral de deux tours et demi réuni au reste du saccule par un canal de très petit calibre, le canal reuniens. Le canal cochléaire prend progressivement une forme triangulaire à la coupe : sa face externe reste accolée à la paroi rigide (futur labyrinthe osseux), les deux autres faces en restant séparées par les espaces péri-lymphatiques (rampe vestibulaire et rampe tympanique) bien distincts à la 16<sup>ème</sup> semaine. C'est au niveau de la membrane basilaire, paroi du canal cochléaire le séparant de la rampe tympanique,

qu'apparaît un épaississement faisant saillie dans la cavité du canal cochléaire, l'**organe spiral de Corti**, où se différencient les cellules transductrices de l'appareil phono-récepteur (audition).

- A partir de la 9<sup>ème</sup> semaine la paroi du labyrinthe membraneux de l'utricule et du saccule présente une zone épaissie qui fait saillie dans la cavité ; c'est au niveau de ces deux zones, dénommées les macules, que se différencie un second contingent de cellules transductrices de l'appareil stato-récepteur sensibles aux accélérations linéaires.
- Les ganglions stato-acoustiques réunissent les corps cellulaires des cellules qui assurent la transmission au système nerveux central des influx générés par les cellules transductrices :
  - Les corps cellulaires des cellules ganglionnaires de l'équilibration forment le ganglion de Scarpa qui reste accolé à l'utricule, leurs prolongements dendritiques sont au contact du pôle basal des cellules sensorielles, leurs prolongements axonaux se regroupent pour former la racine vestibulaire du VIII.
  - Les corps cellulaires des cellules ganglionnaires de l'audition forment le ganglion de Corti situé au centre de la cochlée, leurs prolongements dendritiques sont au contact des cellules sensorielles au niveau de l'organe spiral, leurs prolongements axonaux constituent la racine cochléaire du VIII.

Les défauts de développement de l'oreille interne sont à l'origine des surdités dites « de perception », elles peuvent être liées à une atteinte infectieuse ou d'origine génétique.

### 4.3. Développement de l'oreille moyenne

L'oreille moyenne, située entre le tympan et le labyrinthe, assure par la chaîne des osselets la transmission des ondes sonores du tympan à la fenêtre du vestibule ; elle provient de la première poche endobranchiale (**cf. Chapitre 11.§2.1**).

1) Formation des osselets : en fin de 7<sup>ème</sup> semaine, le mésenchyme des arcs branchiaux (**cf. Chapitre 9**) situé entre le labyrinthe et l'ectoderme présente trois zones de prolifération cartilagineuse.

Ces petits massifs cartilagineux vont rapidement être le siège d'une ossification enchondrale pour constituer à la 12<sup>ème</sup> semaine les osselets de l'oreille. Les deux premiers, le **marteau** et l'**enclume**, proviennent du 1<sup>er</sup> arc branchial, le troisième, l'**étrier**, du 2<sup>ème</sup> arc.

2) Formation de la **caisse du tympan** : en même temps que s'individualisent les osselets, l'extrémité latérale de la première poche endo-branchiale (récessus tympanique) s'élargit pour donner la cavité de la caisse du tympan tandis que sa partie proximale plus étroite reste ouverte dans le pharynx devenant la trompe auditive (trompe d'Eustache). A partir de la 12<sup>ème</sup> semaine, la paroi de la caisse du tympan enveloppe les osselets puis s'élargit en dehors, vers le conduit auditif externe, et, en dedans, au contact du labyrinthe osseux. Ce dernier présente deux zones amincies à l'extrémité des rampes péri-lymphatiques : la **fenêtre du vestibule** en regard de la rampe vestibulaire et la **fenêtre de la cochlée** en regard de la rampe tympanique. Pendant le 9<sup>ème</sup> mois, le revêtement de la caisse du tympan s'étend pour recouvrir la face interne du processus mastoïde de l'os temporal.

Les anomalies du développement de la chaîne des osselets peuvent entraîner après la naissance une surdité dite « de transmission » mais ce type d'hypoacousie est le plus souvent secondaire à une atteinte infectieuse.

### 4.4. Développement de l'oreille externe

Dérivée de la première poche ecto-branchiale et des deux arcs branchiaux qui l'entourent, l'oreille externe se modifie peu au cours du développement.

La première poche donne le **conduit auditif externe**, simple conduit en forme d'entonnoir revêtu par l'ectoderme. Son extrémité interne s'accôle à la paroi de la caisse du tympan en regard du marteau.

A partir du 6<sup>ème</sup> mois, cette zone d'accolement devient le **tympan**, membrane mince faite de trois couches : épithélium malpighien d'origine ectodermique, tissu conjonctif dérivé du mésenchyme et épithélium simple

dérivé de la paroi de la caisse du tympan.

De part et d'autre de l'orifice du conduit auditif externe, des expansions latérales des deux premiers arcs branchiaux apparaissent à la 6<sup>ème</sup> semaine du développement. Au niveau de chacune d'elles trois massifs se développent et vont modeler progressivement l'**auricule ou pavillon de l'oreille** dont les différentes zones seront bien distinctes au 4<sup>ème</sup> mois.

Des anomalies mineures du développement de l'oreille externe (décollement, implantation basse, auricule mal ourlé, défaut de l'hélix, absence de lobule) peuvent être associées à des anomalies chromosomiques.

## 5. L'appareil de la vision

L'appareil de la vision est constitué anatomiquement par les globes oculaires contenant la rétine (siège des cellules transductrices et des cellules ganglionnaires) et par les voies visuelles.

Du point de vue embryologique le globe oculaire résulte du développement de deux ébauches distinctes : l'**ébauche optique**, expansion du diencephale à l'origine des cellules transductrices et de la chaîne neuronale et par l'**ébauche cristallinienne** à l'origine du cristallin. Les structures dérivées de ces deux ébauches s'associent aux dérivés du mésenchyme environnant pour constituer le globe oculaire et le contenu orbital. Les voies optiques correspondent aux prolongements des cellules ganglionnaires qui se regroupent pour former le nerf optique.

### 5.1. L'ébauche optique

Elle apparaît très précocement, au 22<sup>ème</sup> jour du développement, avant même la fermeture du neuropore céphalique, sous la forme d'une expansion latérale du prosencéphale ([cf. Chapitre 15§ 1.1](#)). A la 5<sup>ème</sup> semaine, lorsque cette vésicule cérébrale primitive se dédouble, cette expansion reste attachée au diencephale et s'allonge pour donner le **pédicule optique**. A ce stade, l'ébauche optique est constituée par un neuroépithélium, comme la paroi des vésicules cérébrales. Son extrémité latérale se renfle et devient la **vésicule optique** qui vient au contact de l'ectoderme où elle induit la différenciation de la seconde ébauche.

### 5.2. L'ébauche cristallinienne

Elle résulte de cette différenciation de l'ectoderme qui s'épaissit et constitue la **placode optique ou cristallinienne**. A partir du 30<sup>ème</sup> jour du développement, elle s'invagine en profondeur et se referme sur elle-même pour former la **vésicule cristallinienne** constituée d'une seule couche de cellules.

### 5.3. Evolution des ébauches

A la fin de la 5<sup>ème</sup> semaine, l'augmentation de volume de la vésicule cristallinienne repousse en dedans la paroi externe de la vésicule optique qui s'invagine et prend une forme de cupule à deux feuillets séparés par un espace virtuel, c'est le stade de **cupule optique**. Cette invagination s'étend à la partie distale du pédoncule optique qui présente ainsi une fente à sa partie inférieure, la **fissure optique** ou **fente colobomique**.

Les deux feuillets accolés de la cupule optique sont à l'origine de la **rétine visuelle** qui tapisse en dedans le globe oculaire sur l'essentiel de sa surface. Cette tunique interne du globe oculaire s'épaissira ultérieurement du fait de la différenciation au niveau du feuillet interne des cellules transductrices (cônes et bâtonnets) et des cellules de la chaîne neuronale de transmission ; la stratification sera complète au 7<sup>ème</sup> mois. Les axones des cellules ganglionnaires qui siègent dans la couche profonde de la rétine visuelle cheminent en surface et convergent toute vers le pédoncule optique dont elles empruntent le trajet ; elles forment ensemble le **nerf optique**. Au niveau des bords de la cupule optique et à son voisinage cette différenciation n'intervient pas (**rétine aveugle**), le feuillet interne reste mince et les deux feuillets accolés tapissent en dedans des replis du mésenchyme (**rétine ciliaire**) et s'insinuent entre la vésicule cristallinienne et les plans superficiels (**rétine irienne**). Le feuillet externe de la cupule optique donnera l'épithélium pigmentaire pour l'ensemble de la rétine (visuelle et aveugle).

Au cours du 2<sup>ème</sup> mois du développement, la vésicule cristallinienne va se transformer : les cellules du

versant superficiel restent cubiques et de petite taille tandis que les plus profondes s'allongent pour donner des cellules fibres dont le développement comble la cavité de la vésicule cristallinienne qui disparaît avant la fin du 2<sup>ème</sup> mois. La croissance du **crystallin** résulte ultérieurement de l'apposition de nouvelles cellules à partir de la zone équatoriale. Ce mécanisme de renouvellement perdurera jusqu'à l'âge adulte.

## 5.4. Le mésenchyme

Pendant le développement des ébauches optique et cristallinienne, le mésenchyme situé à leur contact se différencie pour donner tous les autres constituants du globe oculaire.

### 5.4.1. Le mésenchyme situé dans la concavité de la cupule optique

Le mésenchyme situé dans la concavité de la cupule optique (entre celle-ci et la vésicule cristallinienne) se transforme en un tissu conjonctif très lâche riche en substance fondamentale qui remplit toute la partie centrale du globe oculaire et la fissure optique, le **corps vitré primaire**. Jusqu'à la 7<sup>ème</sup> semaine, le corps vitré est irrigué par une branche de l'artère ophtalmique, l'artère hyaloïdienne mais, du fait de l'augmentation de volume de la cupule optique, la fissure optique se referme et comprime cette artère. Son segment distal, enfermé dans la cupule optique, régresse induisant la transformation du corps vitré en un gel sans cellule, le **corps vitré secondaire**, dont la couche périphérique prend une structure membranaire, la **membrane hyaloïde**. Le segment proximal, situé dans le pédoncule optique, persistera et se transformera en artère centrale de la rétine qui emprunte le trajet du nerf optique et se distribue aux couches profondes.

### 5.4.2. Le mésenchyme qui entoure la cupule optique

Le mésenchyme qui entoure la cupule optique se différencie pour donner deux tuniques conjonctives concentriques qui constituent la paroi du globe oculaire :

1) Adhérente à la rétine, une première tunique, l'**uvée**, est faite d'un tissu conjonctif peu dense, très riche en cellules pigmentaires et en vaisseaux. Autour de la rétine visuelle à laquelle elle adhère fortement, elle constitue la **choroïde** qui assure la vascularisation de l'épithélium pigmentaire et des cellules transductrices. Au niveau des bords de la cupule optique le mésenchyme, revêtu en périphérie par la rétine ciliaire, bourgeonne pour donner le **corps et les procès ciliaires**. Ces expansions de l'uvée sont constituées d'un tissu conjonctif très vascularisé et riche en cellules myogéniques dérivées des crêtes neurales (ectomésenchyme) dans la région du prosencéphale ([cf. Chapitre 15 §1.2](#)). La zone ciliaire se prolonge par une évagination qui vient se placer entre la vésicule cristallinienne et les plans superficiels. Cette évagination aplatie doublée par la rétine irienne est constituée d'une fine couche de tissu conjonctif, le **stroma de l'iris**, siège de la vascularisation et riche en éléments contractiles dérivés des cellules crestaies. Ces évaginations laissent au centre du disque de l'iris un orifice arrondi, la **pupille**, qui laissera passer les rayons lumineux.

2) En périphérie, une seconde tunique, la **sclérotique**, est faite d'un tissu conjonctif très rigide en raison de l'abondance en fibres de collagène. C'est ce tissu qui assure la protection \_\_\_  
\_mécanique du globe oculaire.

Ces deux tuniques sont en continuité avec les méninges qui entourent le nerf optique. Elles laissent passer par les orifices la **lame criblée** les fibres du nerf optique et les artères de la rétine.

3) En continuité avec la sclérotique le tissu mésenchymateux, situé entre la face superficielle de la vésicule cristallinienne et les plans superficiels, présente une différenciation très particulière qui en fait une tunique transparente permettant le passage des rayons lumineux, la **cornée**.

L'espace qui sépare la cornée du corps vitré se remplit progressivement d'un liquide transparent sécrété par les procès ciliaires, l'humeur aqueuse dans laquelle baigne le cristallin. Cet espace est séparé en deux zones par l'iris : la **chambre antérieure de l'œil** entre cornée et iris, la **chambre postérieure de l'œil** (où se trouve le cristallin) entre iris et corps vitré.

## 5.5. Les paupières

Au cours du 2<sup>ème</sup> mois du développement l'ectoderme et le tissu mésenchymateux sous-jacent forment deux replis, les **paupières**, qui recouvrent l'ébauche oculaire. Les deux paupières supérieure et inférieure



se soudent par leur bord libre à la 8<sup>ème</sup> semaine du développement. L'espace séparant la face superficielle de la vésicule cristallinienne de la face postérieure des paupières est le **sac conjonctival**. Vers le 7<sup>ème</sup> mois du développement, les deux paupières se séparent à nouveau déterminant la formation de la fente palpébrale et l'ouverture du sac conjonctival de telle sorte que la face superficielle de la cornée est en contact avec l'extérieur. Le reste du sac conjonctival devient la **conjonctive** qui recouvre la face profonde (ou postérieure) des paupières et la face superficielle du globe oculaire jusqu'au bord de la cornée (« blanc de l'œil »).

## 5.6. Les glandes lacrymales

Les **glandes lacrymales** résultent du développement à la 10<sup>ème</sup> semaine du développement, d'un bourgeon de l'ectoderme à l'angle supéro-externe du sac conjonctival qui ne deviendra mature qu'après la naissance. Elles secrètent les larmes qui baigneront la face superficielle de la cornée et seront drainées dans les fosses nasales par le canal lacrymo-nasal qui emprunte le trajet du sillon homonyme apparu au cours du remaniement des bourgeons de la face à la 6<sup>ème</sup> semaine du développement ([cf. Chapitre 9 §2.2.1](#)).

## 5.7. La musculature extrinsèque de l'œil

La **musculature extrinsèque de l'œil** commande les mouvements de l'œil dans toutes les directions de l'espace et le releveur de la paupière. Elle est faite de nombreux faisceaux de fibres musculaires striées qui se différencient à partir des myotomes pré-otiques ([cf. Chapitre 8 §4. 2.3](#)) situés dans le mésenchyme autour de la vésicule optique ainsi qu'au niveau de la paupière supérieure. La transformation des cellules myogéniques intervient entre la 5<sup>ème</sup> à la 8<sup>ème</sup> semaine du développement et ferait intervenir des cellules d'origine crestale. Ces muscles sont innervés par trois paires de nerfs crâniens (III, IV et VI) dont les branches atteignent les faisceaux musculaires à partir de la 5<sup>ème</sup> semaine du développement.

## 5.8. La musculature intrinsèque de l'œil

La **musculature intrinsèque de l'œil** intervient dans l'accommodation (changement de forme du cristallin pour permettre la convergence des rayons lumineux dans le plan des cellules transductrices de la rétine visuelle) et le contrôle du diamètre de la pupille qui régule la quantité de lumière entrant dans le globe oculaire. Muscles ciliaires et ligament suspenseur du cristallin se différencient au 5<sup>ème</sup> mois du développement à partir des cellules d'origine crestales de la région ciliaire tandis que le diamètre pupillaire dépend des éléments contractiles dérivés des crêtes neurales situés dans le stroma de l'iris. L'ensemble de cette musculature intrinsèque est contrôlé par les fibres du système nerveux sympathique et parasympathique annexées au nerf oculo-moteur (III).

## 5.9. La vascularisation

La **vascularisation** de l'appareil de la vision est assurée par les **branches de l'artère ophtalmique** (née de l'artère carotide interne) qui se distribue à la musculature extrinsèque et aux tuniques conjonctives de du globe oculaire. Ces branches se développent en même temps que les structures qu'elles irriguent. A partir de la 8<sup>ème</sup> semaine du développement, l'**artère centrale de la rétine** ([cf. supra 5.4.1](#)) chemine au centre du nerf optique sur un court trajet avant de pénétrer dans le globe oculaire par la lame criblée. Elle s'épanouit de façon radiaire en de nombreuses branches qui se distribuent aux couches profondes de la rétine visuelle ; c'est ce réseau qui est visible à travers l'orifice de la pupille lors de l'examen du « fond d'œil ».

## 5.10. Les malformations

Les défauts de formation du massif médian de la face de la face ([cf. Chapitre 9 §5.2](#)) s'accompagnent de malformations graves de l'olfaction et de la vision. Elles peuvent aussi se traduire seulement par une augmentation de l'écartement inter-orbitaire (hypertélorisme).

D'autres malformations concernent spécifiquement l'appareil de la vision : anophtalmie par absence de développement de la vésicule optique, microophtalmie du fait d'un arrêt du développement de la vésicule optique, cataracte congénitale par défaut du développement de la vésicule cristallinienne. Ces malformations sont le plus souvent secondaires à un facteur tératogène ([cf. Embryogenèse](#)).