

**Collège universitaire et hospitalier des Histologistes,  
Embryologistes, Cytologistes et Cytogénéticiens  
(CHEC)**



**Enseignement Histologie**

**POLYCOPIE**

# Sommaire

## Tissus

- 1 [Les épithéliums de revêtement](#)
- 2 [Les épithéliums glandulaires](#)
- 3 [Les tissus musculaires](#)
- 4 [Le tissu nerveux](#)
- 5 [Le tissu osseux](#)
- 6 [Les tissus cartilagineux et conjonctifs](#)

## Appareils et Organes

- 7 [L'appareil urinaire](#)
- 8 [L'appareil génital masculin](#)
- 9 [L'appareil génital féminin](#)
- 10 [Les glandes endocrines](#)
- 11 [Les organes des sens](#)
- 12 [Les téguments externes](#)
- 13 [Organes et tissus lymphoïdes](#)
- 14 [Appareil digestif](#)
- 15 [Appareil cardio-vasculaire](#)
- 16 [Les cellules sanguines](#)

# Les épithéliums

---

Collège universitaire et hospitalier des histologistes, embryologistes,  
cytologistes et cytogénéticiens (CHEC)

Dr. Chantal KOHLER

**Date de création du document**    2010-2011

## Table des matières

<b>I</b>	<b>Introduction.....</b>	<b>3</b>
<b>II</b>	<b>Les épithéliums de revêtement.....</b>	<b>3</b>
	<b>II.1 Caractéristiques.....</b>	<b>4</b>
	<b>II.2 Embryologie.....</b>	<b>5</b>
	<b>II.3 Fonctions et propriétés.....</b>	<b>5</b>
	<b>II.4 Classification.....</b>	<b>5</b>
	<b>II.4.1 Le nombre de couches cellulaires.....</b>	<b>6</b>
	<b>II.4.2 La forme des cellules.....</b>	<b>6</b>
	<b>II.4.3 La différenciation des structures superficielles.....</b>	<b>8</b>
	<b>II.5 Les différents types d'épithélium.....</b>	<b>8</b>
	<b>II.5.1 Les épithéliums simples.....</b>	<b>8</b>
	<b>II.5.2 Les épithéliums stratifiés.....</b>	<b>10</b>
	<b>II.5.3 Les épithéliums pseudo-stratifiés.....</b>	<b>12</b>
	<b>NOTE(S) DU CHAPITRE .....</b>	<b>13</b>
<b>III</b>	<b>Les épithéliums glandulaires.....</b>	<b>14</b>
	<b>III.1 Les glandes exocrines.....</b>	<b>14</b>
	<b>III.1.1 les glandes exocrines intra-épithéliales situées au sein de l'épithélium de revêtement.....</b>	<b>14</b>
	<b>III.1.2 les glandes exocrines situées dans le stroma conjonctif sous jacent.....</b>	<b>15</b>
	<b>III.2 Les glandes endocrines.....</b>	<b>17</b>
	<b>III.3 Les glandes amphicrines.....</b>	<b>18</b>
	<b>NOTE(S) DU CHAPITRE .....</b>	<b>18</b>
<b>IV</b>	<b>Annexes.....</b>	<b>19</b>



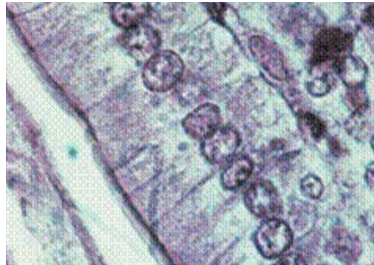
## I INTRODUCTION

---

Hautement organisées, les cellules de l'organisme ne fonctionnent pas isolément ; elles sont regroupées en tissus. On distingue quatre grands groupes de tissus : les tissus de soutien (tissu conjonctif, tissu cartilagineux et tissu osseux), le tissu musculaire, le tissu nerveux et le tissu épithélial.

"Un épithélium est formé de cellules jointives, juxtaposées, solidaires les unes des autres par des systèmes de jonction et séparées du tissu conjonctif sous jacent par une lame basale."  
Les systèmes de jonction permettent notamment la cohésion des cellules entre elles ainsi que la cohésion des cellules avec les constituants de la matrice extracellulaire sous jacente.

Figure 1 : Epithélium



Les cellules épithéliales possèdent des formes et des dimensions très variées.

Les épithéliums ont deux types de fonctions principales :

- ils forment le revêtement des cavités de l'organisme ainsi que la surface du corps. Ce sont les **épithéliums de revêtement**.
- ils constituent des éléments glandulaires qui peuvent être soit regroupés en organes (glandes salivaires, foie, glandes endocrines), soit associés à un épithélium de revêtement (glandes de la muqueuse digestive ou respiratoire) soit éléments unicellulaires dans un épithélium de revêtement (cellules caliciformes). Ce sont les **épithéliums glandulaires**.

## II LES ÉPITHÉLIUMS DE REVÊTEMENT

---

"Le **tissu épithélial de revêtement** est formé de cellules étroitement juxtaposées et jointives recouvrant l'extérieur du corps et les cavités de l'organisme."

L'organisme est entièrement limité par le revêtement cutané (peau) qui constitue une interface entre le monde extérieur et le milieu intérieur. Cet épithélium de revêtement est l'*épiderme*.

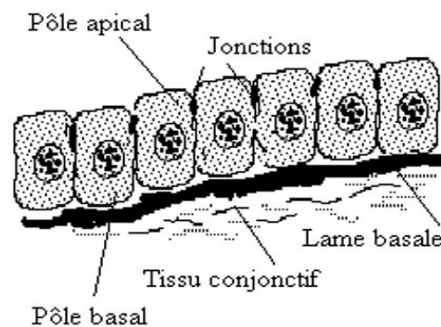
Les cavités de l'organisme sont de différents types :

- les cavités, prolongements de l'extérieur (voies aériennes, tube digestif, voies urinaires et voies génitales). Ces épithéliums de revêtement portent le nom d'*épithélium*
- les cavités closes (cavités cardiaques et vasculaires) dont les épithéliums de revêtement sont des *endothéliums*
- les cavités coelomiques (cavités pleurale, péritonéale et péricardique). Les épithéliums correspondants sont des *mésothéliums*

La **cellule épithéliale** constitue à la fois une barrière et un lieu d'échanges. C'est une cellule polarisée avec une répartition particulière des organites, un pôle apical tourné vers la lumière de la cavité et un pôle basal dirigé vers le tissu conjonctif sous jacent et reposant sur une lame basale. Elle possède généralement un noyau unique qui peut être aplati (dans les cellules pavimenteuses), sphérique (dans les cellules cubiques) ou ovale (dans les cellules cylindriques). Le cytosquelette est souvent très développé du fait du développement des systèmes de jonction.

## II.1 CARACTÉRISTIQUES

Figure 2 : Epithéliums : tissus non vascularisés



- Ce sont des tissus **non vascularisés** composés d'une ou plusieurs couches cellulaires, recouvrant et limitant une surface libre de l'organisme.

- La face profonde de l'épithélium repose sur une **lame basale** qui sépare les cellules épithéliales du **tissu conjonctif sous jacent** (derme au niveau de la peau, chorion pour les épithéliums, couches sous endothéliale et sous mésothéliale).

- Les cellules formant un épithélium sont solidarisées par des **jonctions étanches** en anneau situé au niveau du pôle apical des cellules et par des **jonctions adhérentes** qui assurent la cohésion entre les cellules.

## II.2 EMBRYOLOGIE

Les épithéliums de revêtement dérivent des trois feuillets primordiaux mis en place à la fin de la période de morphogenèse primordiale de l'embryon.

Ainsi, l'épiderme, l'épithélium de la cavité buccale... dérivent de l'ectoblaste ; l'épithélium du tube digestif,... dérive de l'entoblaste ; les épithéliums dérivant du mésoblaste constitués d'une seule assise de cellules pavimenteuses (*cf.note : cellules pavimenteuses*) sont essentiellement représentés par les mésothéliums et les endothéliums vasculaires.

## II.3 FONCTIONS ET PROPRIÉTÉS

Leurs fonctions sont nombreuses :

- **Protection** vis à vis du milieu extérieur qui peut être mécanique grâce à la cohésion des cellules entre elles. Cette protection est accrue dans les épithéliums stratifiés surtout quand ils sont kératinisés. La protection peut également être chimique grâce au mucus synthétisé par les cellules épithéliales (estomac);
- **Absorption** notamment au niveau de l'intestin où les différenciations apicales augmentent la surface d'échange ;
- **Mouvements** des structures de surface grâce à la présence de cils vibratiles ;
- **Echanges** air / sang ; urine / sang...
- **Réception** de messages sensoriels par l'intermédiaire des différenciations apicales des cellules auditives, des cellules gustatives...
- **Renouvellement des épithéliums** grâce aux cellules souches caractérisées par leur état indifférencié, leur durée de vie longue et leur capacité de division.

*Les cellules souches sont disposées de façon différente selon les épithéliums : soit isolées, intercalées entre les pôles basaux des cellules différenciées ; soit groupées en assises basales (épithéliums stratifiés) au contact direct de la membrane basale ; soit regroupées en zone germinative (épithélium intestinal) : il n'existe pas de cellules basales mais des régions particulières de l'épithélium qui sont le siège d'une intense activité mitotique.*

## II.4 CLASSIFICATION

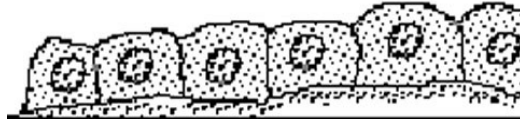
Trois critères sont utilisés pour classer les différents épithéliums de revêtement :

- le nombre de couches cellulaires
- la forme des cellules superficielles
- la différenciation de certaines cellules

### II.4.1 Le nombre de couches cellulaires

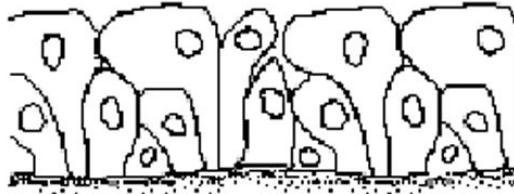
On distingue les *épithéliums simples* comportant une seule couche de cellules. Le pôle apical de chaque cellule est en contact avec la lumière de la cavité et le pôle basal repose sur la lame basale.

Figure 3 : Epithéliums simples



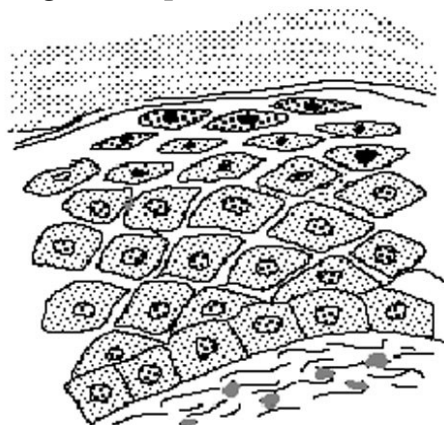
Les *épithéliums pseudostratifiés* paraissent posséder plusieurs couches de cellules mais en réalité, un prolongement de chaque cellule repose sur la lame basale. Par contre, le pôle apical n'atteint pas toujours la surface de l'épithélium.

Figure 4 : Epithéliums pseudostratifiés



Les *épithéliums stratifiés* comportent plusieurs assises cellulaires superposées. Une seule couche repose sur la lame basale. Cette couche la plus profonde représente habituellement la couche germinative de régénération.

Figure 5 : Epithéliums stratifiés



### II.4.2 La forme des cellules

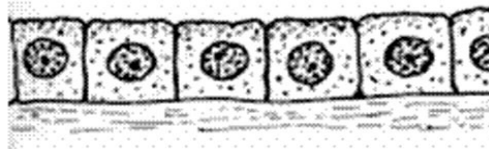
Les cellules peuvent être aplaties, plus larges que hautes, le noyau bombant dans la lumière : on parle de *cellules pavimenteuses*.

**Figure 6 : Cellules pavimenteuses**



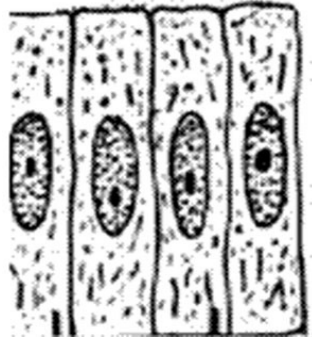
Les *cellules cubiques* apparaissent en coupe aussi hautes que larges. Elles ont un aspect quadrangulaire. Leurs noyaux sont généralement ronds.

**Figure 7 : Cellules cubiques**



Les *cellules prismatiques ou cylindriques* apparaissent, en coupe, plus hautes que larges. Leurs noyaux sont habituellement ovoïdes, situés au tiers moyen ou au tiers inférieur de la cellule.

**Figure 8 : Cellules prismatiques ou cylindriques**



Vues par leur face apicale, elles prennent un aspect polygonal du fait des pressions réciproques.

**Figure 9 : Aspect polygonal**

Pôle apical des cellules



limites entre  
les cellules

### II.4.3 La différenciation des structures superficielles

Ces différenciations sont de deux types :

- différenciations de la membrane plasmique au niveau du pôle apical (cils vibratiles, stéréocils (*cf.note : stéréocils*), microvillosités banales ou organisées en plateau strié ou bordure en brosse, cuticule...).

- accumulation dans les cellules superficielles de substances particulières comme la kératine stockées dans les cellules de l'épiderme.

## II.5 LES DIFFÉRENTS TYPES D'ÉPITHÉLIUM

### II.5.1 Les épithéliums simples

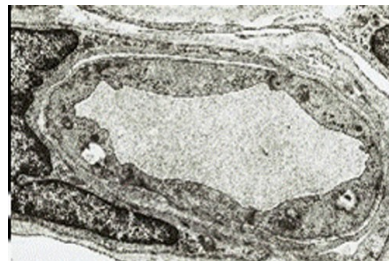- *Épithélium pavimenteux simple*

Une seule couche de cellules aplaties.

On rencontre ce type au niveau des endothéliums et des mésothéliums.

Exemple : capillaire en MET

Figure 10 : capillaire en MET



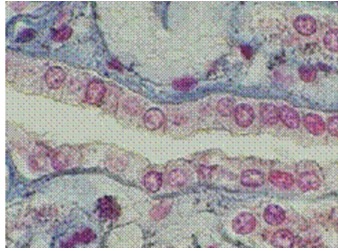
On observe souvent au niveau des cellules endothéliales la présence de vésicules de pinocytose traduisant les nombreux échanges se faisant entre le milieu sanguin et les tissus de l'organisme. On distingue trois types de capillaires : **capillaires continus** où les cellules endothéliales sont reliées les unes aux autres par des jonctions serrées et des desmosomes (photographie ci dessus) ; **capillaires fenêtrés** où les cellules endothéliales sont perforées par des pores ; **capillaires sinusoïdes** où il existe un espace entre les cellules endothéliales.

- *Épithélium cubique simple*

Une seule couche de cellules aussi hautes que larges. Ce type d'épithélium est rencontré, notamment, au niveau de l'épithélium ovarien, des plexus choroïdes ou des tubes rénaux embryonnaires (exemple ci-dessous), ...



**Figure 11 : Epithélium cubique simple**



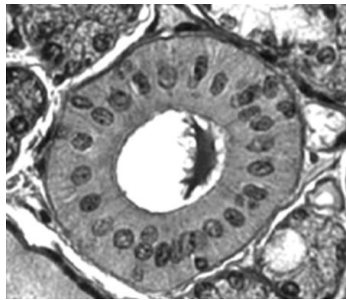
- ***Epithéliums prismatiques simples***

On distingue plusieurs types en fonction de la présence ou non de différenciations apicales.

- ***Les épithéliums simples prismatiques sans différenciations apicales***

Ce groupe comprend les épithéliums composés de cellules glandulaires (muqueuse gastrique) ou de simples cellules de revêtement (vésicule biliaire ou épithélium des tubes excréteurs des glandes salivaires (exemple : canal de Pflüger ).

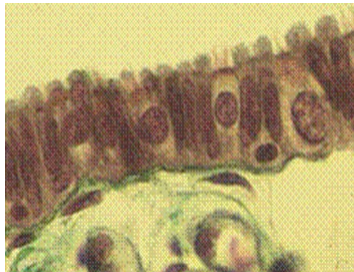**Figure 12 : Les épithéliums simples prismatiques sans différenciations apicales**



- ***Les épithéliums prismatiques simples ciliés***

Exemple : l'épithélium de la trompe utérine composé de cellules possédant au pôle apical des cils vrais, des cellules intercalaires, glandulaires, dont le pôle apical fait saillie dans la lumière.

**Figure 13 : Les épithéliums prismatiques simples ciliés**

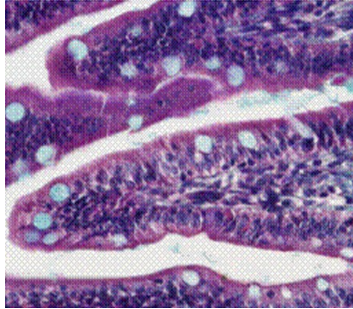


- ***Les épithéliums prismatiques simples à plateau strié***

C'est l'épithélium du jéjunum : une seule couche de cellules avec deux types de cellules, les cellules les plus nombreuses sont les entérocytes qui possèdent au niveau de leur pôle apical une différenciation sous forme de micro- villosités (plateau strié en microscopie optique) et les cellules caliciformes à mucus.

Les microvillosités ont un rôle important dans l'absorption des aliments puisqu'elles augmentent les surfaces d'échange. La présence d'enzymes de dégradation au niveau du glycolemme de la cellule permet l'hydrolyse de certaines grosses molécules.

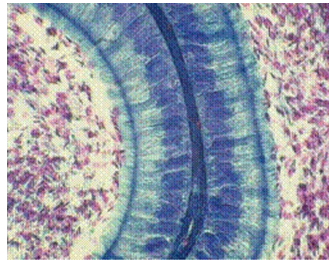
**Figure 14 : Les épithéliums prismatiques simples à plateau strié**



#### - Les épithéliums prismatiques simples à stéréocils

Exemple : l'épithélium de l'épididyme : une seule couche de cellules prismatiques présentant des stéréocils au pôle apical.

**Figure 15 : Les épithéliums prismatiques simples à stéréocils**



### II.5.2 Les épithéliums stratifiés

Plusieurs couches de cellules; seule la plus profonde (couche basale) repose sur la lame basale. Cette couche assure le renouvellement de l'épithélium.

Ces épithéliums ont un rôle de protection des organes vis à vis du milieu extérieur. Cette protection est assurée par le nombre de couches de cellules et est renforcée par les systèmes de jonction (desmosomes) existant entre les cellules ou par l'existence éventuelle de kératine dans les couches superficielles.

- **Epithéliums pavimenteux stratifiés non kératinisés**

Deux exemples dans l'organisme d'épithéliums de ce type : l'épithélium oesophagien et celui de la cavité buccale d'une part et l'épithélium vaginal d'autre part.

Les couches superficielles desquament dans la lumière.

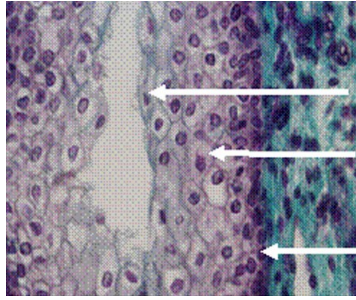
La flèche du bas indique la **couche basale** formée de cellules cubiques de petite taille.

La flèche du milieu montre des cellules plus volumineuses, losangiques, les cellules **intermédiaires** (cellules parabasales du vagin et corps muqueux de Malpighi de

l'oesophage) et la flèche du haut indique la couche la plus superficielle formée de **cellules superficielles**.



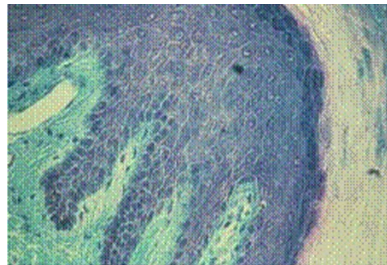**Figure 16 : Epithéliums pavimenteux stratifiés non kératinisés**



- **Epithélium pavimenteux stratifié kératinisé**

Un seul exemple dans l'organisme d'épithélium de ce type : l'épiderme ou épithélium de la peau.

**Figure 17 : Epithélium pavimenteux stratifié kératinisé**



La jonction entre le derme et l'épiderme n'est pas plane mais forme des papilles. Plusieurs couches constituent l'épiderme. La couche la plus profonde est la **couche basale ou stratum germinativum** (2).

Le tissu conjonctif sous jacent ou derme est en (1).

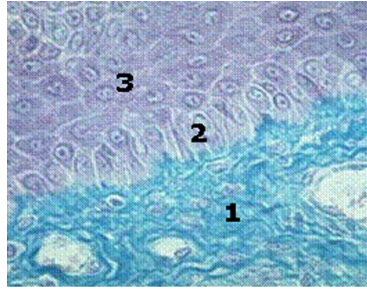
Au dessus de la couche basale (2) se trouvent des cellules losangiques qui forment la couche épineuse (*cf.note : couche épineuse*) ou **stratum spinosum** (3). Ces cellules sont liées les unes aux autres par des desmosomes (les épines de Schultze en microscopie optique - photo ci-dessous).

La couche située au-dessus du corps muqueux de Malpighi est la **couche granuleuse ou stratum granulosum** caractérisée par le fait que les cellules constituant cette couche se chargent de kératohyaline sous forme de granules (4)

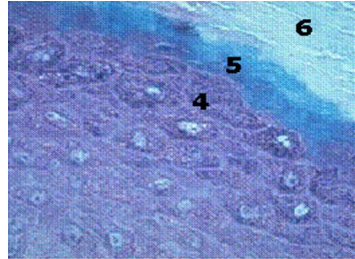
La couche n° 5 est la **couche claire ou stratum lucidum**. Il s'agit d'une couche transparente où les cellules aplaties présentent un noyau pycnotique.

La couche 6 est la **couche cornée ou stratum corneum**. Les cellules sont anucléées très allongées et remplies de kératine.

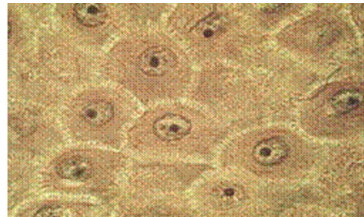
**Figure 18 : Epithélium pavimenteux stratifié kératinisé**



**Figure 19 : Epithélium pavimenteux stratifié kératinisé**



**Figure 20 : Epines de Schultze en microscopie optique**



### **II.5.3 Les épithéliums pseudo-stratifiés**

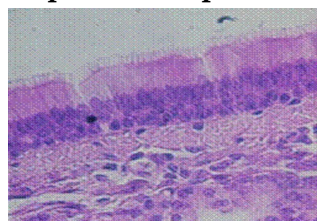
- *Les épithéliums pseudo-stratifiés prismatiques*

Exemple : l'épithélium respiratoire (*cf.note : épithélium respiratoire*) qui est un épithélium pseudo-stratifié cilié à cellules à mucus.

Plusieurs types de cellules qui ont toutes un prolongement au contact de la lame basale mais les cellules ont globalement une forme prismatique. Cet épithélium repose sur un chorion qui contient de nombreuses glandes tubulo-acineuses.

*L'épithélium respiratoire a un rôle dans l'élimination des particules étrangères qui pénètrent dans l'arbre bronchique. Le mucus synthétisé par les cellules à mucus de l'épithélium et par les glandes du chorion capte ces particules que les cils vibratiles mobilisent et rejettent vers l'extérieur du fait des battements coordonnés des cils.*

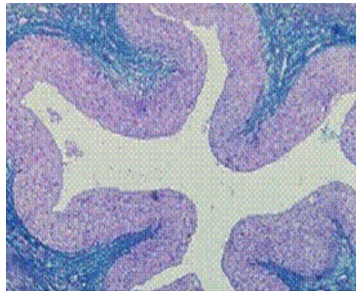
**Figure 21 : Les épithéliums pseudo-stratifiés prismatiques**



- ***Epithéliums pseudo-stratifiés polymorphes***

Exemple : les voies excrétrices urinaires (bassinets, uretère et vessie)

**Figure 22 : les voies excrétrices urinaires**

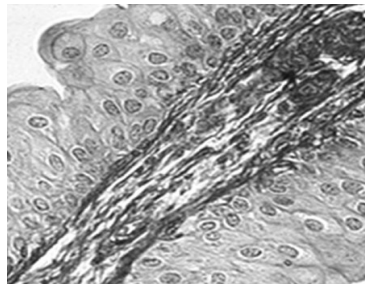


Ils comprennent :

- une couche basale formée de cellules cubiques
- une couche de cellules piriformes avec une extrémité basale effilée (cellules en raquette)
- une couche superficielle de cellules recouvrantes, qui sont parfois binucléées.

Cet épithélium est dit polymorphe car il modifie sa morphologie suivant le degré de distension de l'organe.

**Figure 23 : Epithéliums pseudo-stratifiés polymorphes**



### **NOTE(S) DU CHAPITRE**

*cellules pavimenteuses* : Cellules plus larges que hautes.

*stéréocils* : prolongements cytoplasmiques correspondant à des microvillosités longues et flexueuses, dépourvues de microfilaments centraux.

*couche épineuse* : Cette couche porte également le nom de corps muqueux de Malpighi.

*épithélium respiratoire* : L'épithélium respiratoire tapisse la paroi de l'arbre bronchique des fosses nasales aux petites bronches.

### III LES ÉPITHÉLIUMS GLANDULAIRES

---

Les tissus glandulaires peuvent être classés selon plusieurs critères.

- On distingue les **glandes exocrines** dont le produit de sécrétion est acheminé vers l'extérieur ou dans un organe creux par un ou des canaux excréteurs et les **glandes endocrines** qui déversent leur produit de sécrétion (appelé hormone) dans le sang.
- On distingue les **glandes intra-épithéliales** (unicellulaire ou pluricellulaire) et les **épithéliums glandulaires** situés dans le chorion sous jacent.

#### III.1 LES GLANDES EXOCRINES

On distingue :

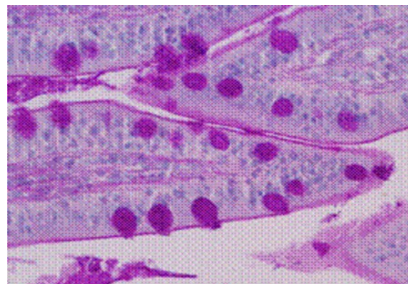
##### III.1.1 les glandes exocrines intra-épithéliales situées au sein de l'épithélium de revêtement

###### a) Les glandes unicellulaires

Ce sont essentiellement les **cellules à mucus** que l'on trouve dans l'épithélium de revêtement de l'intestin ou au niveau de l'épithélium respiratoire. Sur la photographie ci-contre, les glandes unicellulaires intra-épithéliales du jéjunum sont mises en évidence par la coloration du PAS

*Ce mucus est destiné à la protection de l'épithélium de revêtement .*

Figure 24 : Les glandes unicellulaires



###### b) Les glandes pluricellulaires

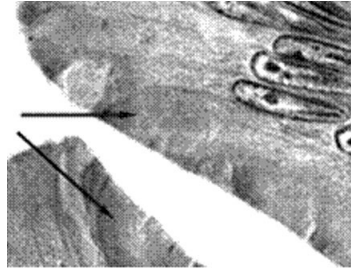
- *en amas*

Quelques cellules glandulaires sont groupées en amas pour former une formation glandulaire individualisée. Exemple : amas intraépithélial au niveau de la muqueuse nasal

- *en nappe*

L'ensemble de l'épithélium est formé de cellules glandulaires. Exemple : l'épithélium gastrique où toutes les cellules, les mucocytes élaborent du mucus stocké au pôle apical des cellules.

**Figure 25 : Les glandes pluricellulaires**



### **III.1.2 les glandes exocrines situées dans le stroma conjonctif sous jacent**

Elles possèdent une partie sécrétrice (*cf.note : sécrétrice*) associée ou non à un élément excréteur.

#### **a) les glandes simples**

**Dans ce groupe, l'élément excréteur est soit rectiligne et court, soit inexistant.**

- *Glandes tubuleuses simples* - exemple : glandes de Lieberkühn du jéjunum (segment sécrétrice rectiligne qui débouche directement à la surface de l'épithélium intestinal).
- *Glandes tubuleuses contournées* - exemple : glandes sudoripares (segment sécrétrice long contourné et segment excréteur court et rectiligne).
- *Glandes tubuleuses ramifiées* - exemple : glandes de Brunner du duodénum. (élément sécrétrice ramifié et segment excréteur rectiligne).

#### **b) les glandes composées**

##### **Définition et classification**

Dans les glandes composées, le segment excréteur est formé par un canal ramifié dont le calibre est de plus en plus petit. Aux extrémités des ramifications se trouvent les éléments sécrétrices (acini ou tubes)

- *Glandes composées acineuses pures*

Les éléments sécrétrices sont exclusivement des acini - exemple : glande salivaire parotide. On parle aussi de glande séreuse

- *Glandes composées tubuleuses pures*

Les segments sécrétrices sont exclusivement des tubes - exemple : glandes annexées à la cavité buccale, glande salivaire sublinguale. On parle dans ce cas de glande muqueuse.



- *Glandes mixtes* composées d'éléments en tubes (muqueux) et d'acini (séreux) et d'éléments mixtes (tubes associés à un élément séreux (croissant de Gianuzzi)

Exemple : glande sous maxillaire

### Organisation histologique des glandes composées

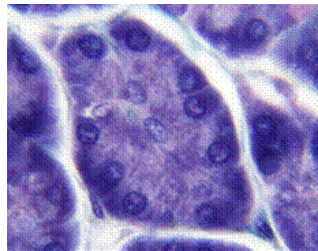
Elles sont entourées d'une capsule conjonctive d'où partent des cloisons délimitant des lobes et lobules au sein du parenchyme.

Dans chaque lobule, il existe des éléments sécréteurs : les acini ou les tubes (1) drainés par des canaux excréteurs d'abord intralobulaires puis extralobulaires.

Les **acini** apparaissent arrondis, composés de cellules pyramidales qui délimitent une lumière très réduite. Chaque acinus est entouré d'une lame basale. Entre les deux, se trouvent des cellules myo-épithéliales.

Les cellules acineuses possèdent un noyau situé dans la partie moyenne. Le pôle basal est occupé par un réticulum granulaire important et des mitochondries tandis que le pôle apical contient de nombreux grains de sécrétion (de type séreux).

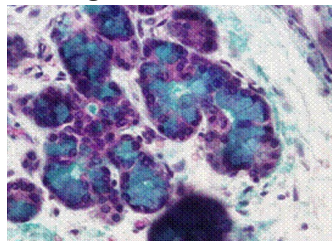
Figure 26 : Organisation histologique des glandes composées



Les **tubes** sont des formations allongées avec une lumière bien dessinée. Ils sont entourés d'une lame basale et de cellules myo-épithéliales. Le noyau des cellules est situé dans la partie basale. Le cytoplasme apparaît clair contenant un produit de sécrétion peu coloré (de type muqueux).

Les **tubes mixtes** sont formés de cellules prismatiques de type muqueux et des acini. Ces derniers sont regroupés en périphérie des tubes et forment les croissants de Gianuzzi.

Figure 27 : les tubes

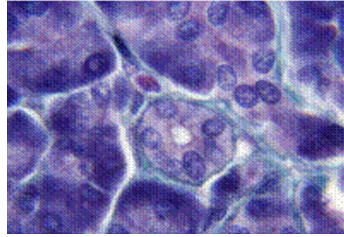


### Les segments excréteurs

Le canal initial, très fin et très court faisant suite à l'élément sécréteur, est le passage de Boll (diamètre petit, épithélium simple cubique). Ensuite, les canaux ont des calibres de plus en

plus grands et constituent les canaux de Pflüger (cellules prismatiques avec chondriome important au pôle basal leur donnant un aspect strié) d'abord intra lobulaires puis extralobulaires.

**Figure 28 : Les segments excréteurs**



### **III.2 LES GLANDES ENDOCRINES**

Elles sont formées de cellules qui déversent leur produit de sécrétion directement dans le sang.

Elles sont donc entourées d'un tissu conjonctif très vascularisé.

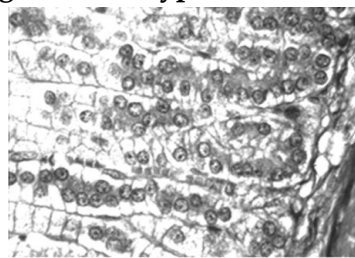
L'organisation cellulaire permet de distinguer :

- des **glandes de type cordonnal** ou trabéculaire

Exemple : la glande surrénale

Les cellules sont organisées en cordons épais séparés par des espaces conjonctivo-vasculaires riches en capillaires.

**Figure 29 : glandes de type cordonnal ou trabéculaire**



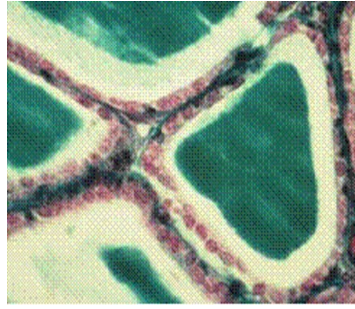
- des **glandes de type vésiculaire**

Exemple : la glande thyroïde

Les cellules délimitent des vésicules formées par un épithélium simple bordant une lumière large remplie de colloïde.

Ces cellules ont une double polarité : elles stockent dans la lumière de la vésicule leur produit de sécrétion (une pro-hormone). Dans un deuxième temps, la prohormone est réabsorbée par la cellule vésiculaire et sert à la synthèse de l'hormone thyroïdienne définitive qui sera déversée dans les capillaires entourant les vésicules.

Figure 30 : glandes de type vésiculaire

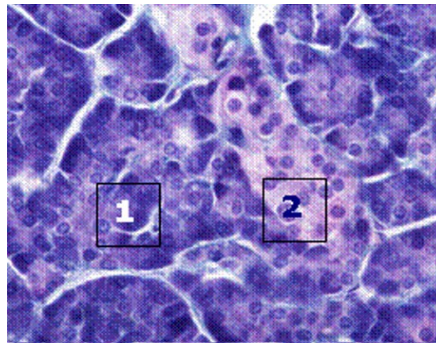


### III.3 LES GLANDES AMPHICRINES

Ce sont des glandes à la fois exocrines et endocrines. On distingue :

- les **glandes amphicrines homotypiques** : Un seul type de cellules exo et endocrine.  
Exemple : les hépatocytes au niveau du foie
- les glandes **amphicrines hétérotypiques**  
Deux types de cellules juxtaposés au sein du parenchyme.  
Exemple : le pancréas qui possède des acinus (1), responsables de la sécrétion exocrine pancréatique (enzymes digestives) et des îlots de Langerhans (2) responsables de la synthèse des hormones régulant notamment la glycémie (insuline et glucagon).

Figure 31 : Les glandes amphicrines



### NOTE(S) DU CHAPITRE

*secrétrice* : On parle de glandes tubuleuses si l'élément sécréteur est un tube (sécrétion muqueuse) et de glandes acineuses quand l'élément sécréteur est sphérique (sécrétion séreuse).



## IV ANNEXES

---

### BIBLIOGRAPHIE

- G. GRIGNON : Les cours de PCEM Cours Histologie - Ed Ellipses 1996.
- G. LEFRANC in R. COUJARD, J. POIRIER, J. RACADOT : Précis d'Histologie Humaine- Ed Masson 1980.
- J.P. DADOUNE : Histologie 2ème édition - Ed Médecine Sciences Flammarion 2000.
- J. POIRIER, J.L. RIBADEAU DUMAS : Histologie - Ed Masson 1993.
- J. POIRIER, JL RIBADEAU-DUMAS, M. CATALA, JM ANDRE, R. GHERARDI, JF BERNAUDIN : Histologie, les tissus - Abrégés Ed Masson 2000.
- L.C. JUNQUEIRA, J. CARNEIRO, R.O. KELLEY : Histologie 2ème édition française - Ed Piccin 2001.
- M. MAILLET : Histologie des organes - Coll Academic Press - 1980.
- R.V. KRSTIC : Atlas d'Histologie générale - Ed Masson 1988.
- STEVENS, J. LOWE : Histologie - Ed Pradel 1992.

# Le tissu musculaire

---

Collège universitaire et hospitalier des histologistes, embryologistes,  
cytologistes et cytogénéticiens (CHEC)

Dr. Chantal KOHLER

**Date de création du document**    2010-2011

## Table des matières

<b>I. Le tissu musculaire strié.....</b>	<b>3</b>
<b>I.1 Embryologie .....</b>	<b>4</b>
<b>I.2 Structure générale .....</b>	<b>4</b>
<b>I.3 Microscopie optique .....</b>	<b>4</b>
<b>I.4 Microscopie électronique .....</b>	<b>5</b>
<b>I.5 Structure moléculaire.....</b>	<b>6</b>
<b>I.6 Contraction musculaire .....</b>	<b>8</b>
<b>II Embryologie .....</b>	<b>8</b>
<b>II.1 Embryologie .....</b>	<b>8</b>
<b>II.2 Structure générale .....</b>	<b>9</b>
<b>II.2.1 Microscopie optique .....</b>	<b>9</b>
<b>II.2.1.1 Microscopie électronique .....</b>	<b>9</b>
<b>II.2.1.2 Structure moléculaire .....</b>	<b>10</b>
<b>II.3 Contraction musculaire .....</b>	<b>10</b>
<b>II.3.1 Variétés de cellules musculaires lisses .....</b>	<b>10</b>
<b>III Le tissu musculaire cardiaque .....</b>	<b>11</b>
<b>III.1 Microscopie optique .....</b>	<b>11</b>
<b>III.2 Microscopie électronique .....</b>	<b>12</b>
<b>III.3 Contraction musculaire .....</b>	<b>13</b>
<b>IV Annexes.....</b>	<b>14</b>

## INTRODUCTION

Le tissu musculaire possède une propriété physiologique, la contractilité, assurée par les cellules musculaires ou myocytes dénommées de façon abusive "fibres" musculaires. Ces cellules sont caractérisées par la présence dans leur cytoplasme de nombreuses myofibrilles composées de myofilaments groupés parallèlement selon le grand axe de la cellule <sup>1</sup>


Il existe **trois types de tissu musculaire** composés de cellules musculaires ou myocytes :

- *Le tissu musculaire strié*, qui dérive des myotomes, est généralement associé au squelette, et est composé de cellules (rhabdomyocytes) qui présentent une striation transversale. Il est à contraction volontaire.
- *Le tissu musculaire lisse*, formé de léiomyocytes, également d'origine mésenchymateuse, est localisé dans la paroi des viscères et des vaisseaux. La contraction des muscles lisses, sous la dépendance du système nerveux végétatif, est involontaire.
- *Le tissu musculaire cardiaque* est composé de cardiomyocytes provenant du mésenchyme. Il est très semblable au tissu musculaire strié et on ne le trouve chez l'Homme qu'au niveau du myocarde. Il se caractérise par son aptitude à se contracter rythmiquement et harmonieusement de façon spontanée. Il est innervé par le système nerveux végétatif : le rythme des battements cardiaques est déterminé par l'activité du noeud sino-auriculaire mais peut être modifié par les influx sympathiques et parasympathiques<sup>4</sup>

### I. LE TISSU MUSCULAIRE STRIÉ

L'élément fondamental du tissu musculaire strié est la cellule musculaire squelettique, responsable des mouvements volontaires et du maintien de la posture. Cette cellule est sous l'influence du système nerveux central. La cellule musculaire est caractérisée par une striation transversale résultant de l'organisation des myofilaments. Ceux-ci sont composés de filaments épais : la myosine et de filaments fins : l'actine. La contraction musculaire est permise grâce à l'interaction entre les deux types de filaments : elle est réalisée par le raccourcissement des "fibres" musculaires. Elle résulte du glissement actif des filaments épais de myosine entre les filaments fins d'actine<sup>3</sup>.

**Cellule musculaire striée en coupe longitudinale : mise en évidence de la striation**



*Kühnel W, Roos J (trad.). Atlas de poche d'Histologie. Paris : Flammarion Médecine Sciences ; 1991.*

## I.1 EMBRYOLOGIE

Au cours de l'**embryogenèse**, chaque cellule musculaire est formée par la fusion de plusieurs centaines de myoblastes qui s'allongent formant des faisceaux parallèles multinucléés. Les noyaux initialement centraux dans chaque myoblaste se déplacent vers la périphérie et les myofibrilles apparaissent dans le cytoplasme de telle sorte que, chez l'adulte, chaque cellule musculaire constitue un syncytium contenant des centaines de noyaux situés immédiatement sous la membrane plasmique<sup>4</sup>.

## I.2 STRUCTURE GÉNÉRALE

Les muscles striés sont formés de cellules musculaires juxtaposées parallèlement, organisées en faisceaux. Le muscle est entouré de tissu conjonctif vasculaire : l'**épimysium** d'où partent des travées conjonctives (formant le **périmysium**) qui divisent le muscle en faisceaux. Ce tissu conjonctif est le support du **réseau vasculaire** et entoure l'ensemble des **éléments nerveux**.

Chaque fibre musculaire est également entourée de tissu conjonctif : l'**endomysium**, provenant du périmysium.

Les cellules musculaires ne se divisent pas. En cas de lésion, elles sont remplacées par division des **cellules satellites**, cellules souches inactives qui ne sont pas visibles en microscopie optique. En microscopie électronique, elles apparaissent petites et fusiformes, situées entre la lame basale et la membrane plasmique des myocytes.

## I.3 MICROSCOPIE OPTIQUE

En microscopie optique, les "fibres" musculaires apparaissent comme des éléments allongés, plurinucléés qui présentent une striation transversale régulière. Ces cellules mesurent 10 à 100  $\mu\text{m}$  de diamètre et ont une longueur variable de quelques centaines de  $\mu\text{m}$  (muscles oculaires) à plusieurs centimètres pour certains muscles squelettiques.

### *La membrane plasmique*

La membrane plasmique entoure la cellule et est doublée d'une lame basale : l'ensemble forme le **sarcolemme**.

### *Les noyaux*

Plusieurs centaines de noyaux sont en périphérie de la cellule contre la membrane plasmique. Ils sont ovoïdes allongés dans le sens de la fibre.

## Aspect en microscopie optique de plusieurs faisceaux de cellules musculaires striées apparaissant soit en coupe transversale, soit en coupe longitudinale



### *Le sarcoplasme*

Il est caractérisé notamment par les myofibrilles ainsi que par l'abondance des mitochondries, la présence d'un réticulum sarcoplasmique lisse organisé de façon spécifique.

### *Les myofibrilles*

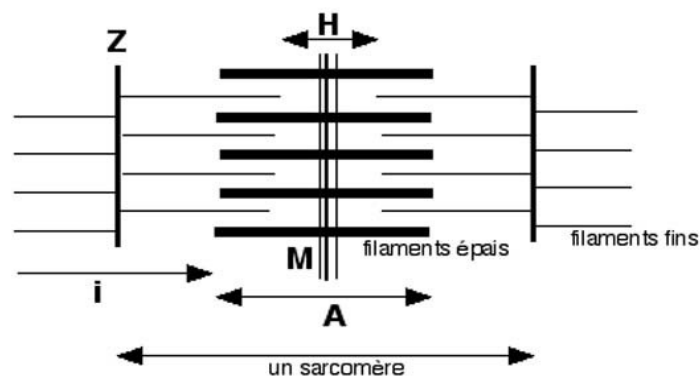
Elles occupent la majeure partie du cytoplasme et se groupent en faisceaux qui forment en coupe longitudinale des colonnes (les colonnes de Leydig) et des polygones en coupe transversale (les champs de Cohnheim). Entre les myofibrilles, des bandes étroites de sarcoplasme contiennent les organites de la cellule. La striation apparaît comme une alternance de bandes claires et de bandes sombres.

## I.4 MICROSCOPIE ÉLECTRONIQUE

Les myofibrilles s'organisent des cylindres disposés parallèlement et présentant une striation périodique caractérisée par l'alternance de **bandes sombres A** (anisotropes) et de **bandes claires I** (isotropes). La partie centrale des disques I est marquée par la **strie Z**. La zone plus claire qui apparaît au milieu du disque A est la **strie H** elle même centrée par la **ligne M**.

L'élément répétitif et fonctionnel de base est le **sarcomère** délimité par deux stries Z.

### Microscopie électronique



Le réticulum sarcoplasmique est un réticulum lisse disposé en tubules longitudinaux dont l'extrémité est dilatée en regard de la jonction disque A - disque I. Les tubules sont reliés les uns aux autres par des tubules transversaux en regard des stries Z.

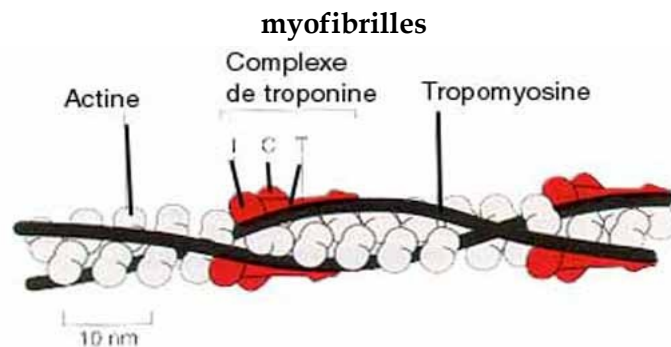
Ceci est une animation, disponible sur la version en ligne.

Le système T est un ensemble de canalicules transversaux qui sont des invaginations tubulaires de la membrane plasmique entourant les myofibrilles aux jonctions bande A - bande I. A ce niveau, le système T, associé aux extrémités dilatées du réticulum, forme les **triades**. La lame basale passe en pont au dessus des système T .

Les mitochondries sont nombreuses, entre les myofibrilles et sous la membrane plasmique. Elles assurent l'énergie nécessaire à la cellule.

Le glycogène est relativement abondant, apparaissant sous la forme de particules dispersées dans les bandes de sarcoplasme.

### Schéma montrant l'organisation du réticulum sarcoplasmique et du système T autour des myofibrilles

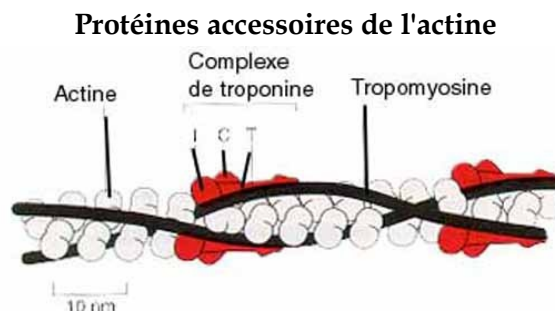


Poirier J, Ribadeau-Dumas JL, Catala M, Gherardi RK, Bernaudin JF. *La contractilité cellulaire. Histologie moléculaire. 5e éd. Paris : Masson ; 1997.*

## I.5 STRUCTURE MOLÉCULAIRE

### *Myofilaments fins*

Les myofilaments fins ont un diamètre de 8 nm et sont composés principalement d'actine : chaque filament (actine F) est formé par la polymérisation de nombreuses molécules d'actine globulaire (actine G)<sup>4</sup>.

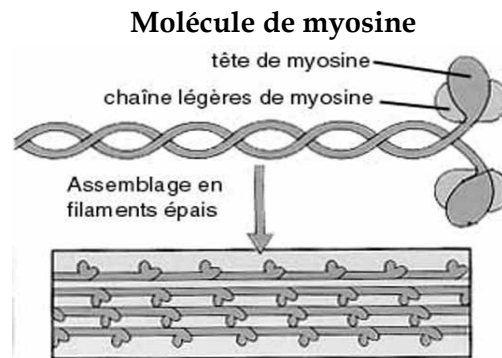


Poirier J, Ribadeau-Dumas JL, Catala M, Gherardi RK, Bernaudin JF. *La contractilité cellulaire. Histologie moléculaire. 5e éd. Paris : Masson ; 1997.*

Ces myofilaments sont fixés deux par deux par leur extrémité caudale sur les stries Z à de l'alpha-actinine et forment une hélice sur laquelle se logent des molécules de tropomyosine (protéine longue en forme de bâtonnet qui s'enroule autour d'un filament d'actine pour le stabiliser et le raffermir) et des complexe de troponine (complexe composé de trois polypeptides différents fixé sur la tropomyosine).

### *Myofilaments épais*

Les filaments épais de myosine sont constitués par l'association de 200 à 300 molécules de myosine native. Chaque molécule a un poids moléculaire d'environ 470 000 daltons et présente une longueur de 140 à 170 nm. Chaque molécule est composée de deux chaînes lourdes en forme de club de golf dont les queues s'enroulent l'une autour de l'autre et de quatre chaînes légères fixées sur les têtes des chaînes lourdes. Plusieurs molécules se rassemblent en rangées régulières pour former le filament.



*Stevens A, Lowe J, Copin H (trad.), Collet A (trad.), Validire P (trad.) Cellules contractiles. Histologie. Paris : Éditions Pradel, 1993.*

### *Protéines accessoires*

Le fonctionnement du muscle squelet-tique dépend de l'alignement précis des myofilaments d'actine et de myosine dans la myofibrille. Ceci est permis grâce à des protéines qui lient entre eux les myofilaments et leur confère l'élasticité nécessaire qui leur permet de retrouver leur forme initiale après la contraction7 :o L'alpha-actinine qui est située sur la strie Z

- La myoméline qui fixe la myosine dans la région de la strie M
- La titine est une protéine élastique très longue (1  $\mu\text{m}$ ) parallèle aux myofilaments qui fixe les extrémités des filaments épais à la strie Z. La titine a des propriétés élastiques.
- La nébuline est également une longue protéine qui s'étend le long des filaments fins dont elle maintient la structure hélicoïdale.
- La desmine (qui fait partie du cytosquelette) lie entre elles les myofibrilles et à la membrane plasmique.
- La protéine C lie la myosine.



## Protéines du sarcolemme

Différentes protéines jouent un rôle important dans les relations entre le cytosquelette des cellules musculaires et la matrice extra-cellulaire :

- La dystrophine qui intervient dans les relations entre les myofilaments et un complexe glycoprotéique membranaire.
- Les complexes des dystroglycanes et des sarcoglycanes
- La laminine qui fait le lien avec les éléments de la matrice extracellulaire.

## I.6 CONTRACTION MUSCULAIRE

La contraction musculaire se traduit par un **raccourcissement** des "fibres" musculaires qui est visible uniquement au niveau des bandes I alors que les disques sombres gardent une longueur constante<sup>7</sup> (*Bibliographie : Tissus musculaires. Cours d'Histologie. Paris : Ellipses ; 1996.*). Lors de la contraction musculaire, les myofilaments d'actine glissent entre les myofilaments de myosine. Ce mouvement est commandé par les têtes des molécules de myosine qui se lient puis se détachent de la molécule d'actine et "marchent" ainsi sur les filaments d'actine<sup>4</sup>. Le déplacement de la myosine sur l'actine est possible grâce à l'hydrolyse de molécules d'ATP.

La **régulation** de la contraction musculaire est réalisée par les molécules associées à la molécule d'actine : la **tropomyosine**, au repos masque le site de la liaison actine - myosine ; la libération de ce site est sous l'influence des **ions Ca<sup>++</sup>** initialement contenus dans les citernes du réticulum sarcoplasmique. L'**influx nerveux**, provoque une dépolarisation de la membrane plasmique qui s'étend le long des membranes du système T puis est transférée au réticulum par l'intermédiaire des triades. La dépolarisation du réticulum provoque la libération du Ca<sup>++</sup> qui active la contraction musculaire<sup>5</sup>.

## II EMBRYOLOGIE

---

Les cellules musculaires lisses possèdent des myofibrilles homogènes, moins organisées que celles des muscles striés. Elles sont groupées en faisceaux pour former les **tuniques** musculaires des **organes creux** (appareil digestif, voies urinaires, appareils génitaux...), les **parois des vaisseaux** sanguins. Elles sont soumises à des contractions lentes et soutenues, non contrôlées par la volonté.

### II.1 EMBRYOLOGIE

Les cellules musculaires lisses sont d'origine mésenchymateuse. Au cours de la différenciation, les cellules mésenchymateuses s'allongent et s'effilent puis s'enrichissent progressivement en myofilaments<sup>1</sup>.

## II.2 STRUCTURE GÉNÉRALE

### II.2.1 Microscopie optique

La cellule musculaire lisse est **fusiforme** avec un corps cellulaire renflé et deux extrémités effilées. Sa longueur varie de 15 (au niveau des petits vaisseaux sanguins) à 500  $\mu\text{m}$  (au niveau de l'utérus). Chaque cellule possède un **noyau central** de forme elliptique situé dans un fuseau sarcoplasmique axial dépourvu de myofibrilles et où se trouvent les organites de la cellule notamment de nombreuses mitochondries<sup>4,7</sup>. Chaque cellule est entourée du sarcolemme formé de la membrane sarcoplasmique et de la lame basale et contient des **myofilaments** orientés selon le grand axe de la cellule.

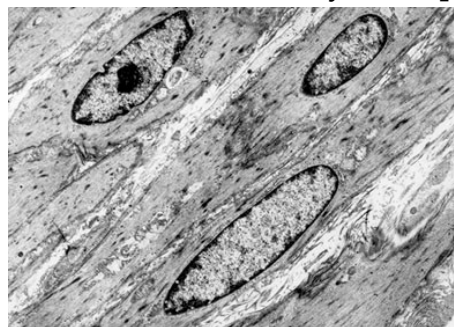#### II.2.1.1 Microscopie électronique

La cellule musculaire lisse ne présente pas de myofilaments hautement organisés comme dans la cellule musculaire striée mais elle possède un ensemble de faisceaux irréguliers de **protéines contractiles (myofilaments fins et épais)** qui s'entrecroisent dans le sarcoplasme et s'insèrent sur des points d'ancrage (**corps denses**) situés soit au niveau de la membrane plasmique, où ils sont comparables à des systèmes de jonctions adhérentes, soit au sein du sarcoplasme.

Les cellules musculaires lisses communiquent entre elles par des **jonctions communicantes** (appelées aussi nexus) qui permettent notamment la diffusion de l'excitation entre les cellules.

Le sarcolemme est le siège de nombreuses **invaginations** qui forment des structures semblables aux vésicules d'endocytose qui seraient l'équivalent des triades du système T des cellules musculaires striées.

**Coupe longitudinale de cellules musculaires lisses : noyaux en position centrale, myofilaments)**



La fibre musculaire lisse possède d'autre part un **cytosquelette** formé de filaments intermédiaires à prédominance de **desmine** dans les tuniques des viscères et de **vimentine** au niveau des vaisseaux sanguins. Les filaments intermédiaires s'insèrent sur les corps denses.

Le **réticulum sarcoplasmique** est peu développé. Il intervient dans les mouvements intracellulaires du  $\text{Ca}^{++}$ .

### II.2.1.2 Structure moléculaire

#### *Myofilaments fins*

Ce sont des filaments d'actine (isoforme spécifique du muscle lisse) qui s'insèrent au niveau des corps denses du sarcolemme. Ils sont liés à de la tropomyosine mais il n'y a pas de troponine.

#### *Myofilaments épais*

Les myofilaments épais sont composés de myosine qui est d'un type différent de celui des cellules musculaires striées. Ces filaments sont instables et ne se formeraient que lorsque la fibre subit une excitation, par polymérisation des molécules de myosine dispersées dans le sarcoplasme. Les myofilaments épais sont beaucoup moins nombreux que dans la cellule striée (environ 1 pour 12 myofilaments fins)<sup>7</sup>.

## II.3 CONTRACTION MUSCULAIRE

La contraction du tissu musculaire lisse est différente de celle du muscle strié. Elle est dépendante des ions  $Ca^{++}$  mais le contrôle des mouvements calciques est différent du muscle strié : les ions  $Ca^{++}$  libres sont sequestrés dans le réticulum sarcoplasmique puis sont libérés au moment de l'excitation de la membrane cellulaire. Dans le sarcoplasme, ils se lient à une protéine appelée calmoduline. Le complexe ainsi formé active une enzyme située sur la chaîne légère de la myosine qui peut ainsi se lier à l'actine. Les deux protéines peuvent ensuite interagir d'une manière identique à ce qui se passe dans le muscle strié<sup>4</sup>.

### II.3.1 Variétés de cellules musculaires lisses

#### *Myocytes viscéraux*

Les cellules musculaires lisses qui forment les parois des organes creux (tube digestif, voies excrétrices urinaires, utérus) sont identiques à la cellule décrite ci-dessus. Il peut cependant exister des variations en fonction des localisations : les myocytes de la vessie ne comportent que de très rares jonctions communicantes. Celles-ci apparaissent en fin de grossesse dans les myocytes utérins<sup>3</sup>.

#### *Myocytes des parois vasculaires*

Les cellules musculaires que l'on trouve dans la paroi des vaisseaux sont sensiblement différentes notamment par leurs protéines du cytosquelette (vimentine / desmine). Sur le plan morphologique, ce sont des cellules aux extrémités trapues qui présentent des prolongements destinés à leur insertion sur les lames élastiques des parois artérielles.

#### *Péricytes*

Ce sont également des cellules fusiformes que l'on trouve autour des capillaires et des veinules. Elles sont entourées d'une lame basale et possèdent des filaments d'actine et de

myosine dans leur cytoplasme<sup>4</sup>.

### *Cellules myoépithéliales*

Ce sont des cellules aplaties entourant les acinus et les canaux excréteurs des glandes exocrines. contenant des protéines contractiles et des filaments intermédiaires de desmine. Autour des acinus, elles ont une forme étoilée et forment un réseau contractile qui enserre les cellules sécrétrices ; autour des canaux, elles sont fusiformes et entourent les cellules excrétrices comme les cercles d'un tonneau<sup>4</sup>.

### *Myofibroblastes*

Les myofibroblastes sont des cellules fusiformes semblables aux fibroblastes. Elles sécrètent du collagène mais ont des propriétés contractiles grâce à l'actine et à la desmine mises en évidence dans leur cytoplasme<sup>4</sup>.

## **III LE TISSU MUSCULAIRE CARDIAQUE**

---

Comme les cellules musculaires striées, les cellules du muscle cardiaque (ou cellules **myocardiques**) possèdent des myofilaments d'**actine** et de **myosine** mais elles diffèrent des précédentes par différents points :

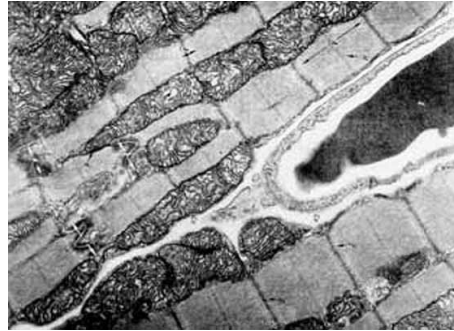- les cellules musculaires cardiaques sont **mononucléées**
- elles sont beaucoup **plus courtes systèmes de jonction**
- les cellules satellites n'existent pas et de ce fait, la **régénérescence impossible**

### **III.1 MICROSCOPIE OPTIQUE**

Les cellules myocardiques sont allongées s'associent les unes aux autres pour former des travées anastomosées séparées les unes des autres par du **tissu conjonctif très vascularisé**. Sur ces travées, on retrouve une striation identique à celle du muscle strié liée à la présence des myofibrilles d'**actine** et de **myosine**. Il existe également des densifications transversales : les **traits scalariformes** d'Eberth qui correspondent aux systèmes de jonction liant les extrémités des cellules entre elles.

### III.2 MICROSCOPIE ÉLECTRONIQUE

Photographie en MET qui montre deux cellules myocardiques avec de très nombreuses mitochondries

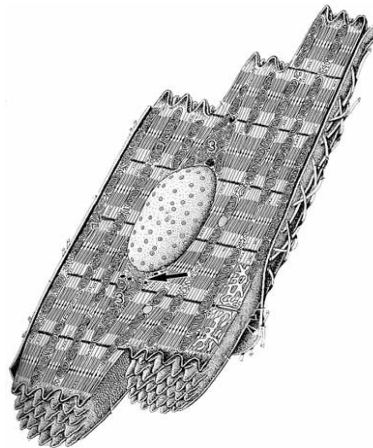


*A noter un capillaire dans le tissu conjonctif séparant les deux cellules*

La cellule musculaire cardiaque mesure 15 à 20  $\mu\text{m}$  de diamètre et environ 100  $\mu\text{m}$  de longueur. Elle possède un noyau central et est entourée d'un **sarcolemme**.

- La majeure partie du sarcoplasme est occupée par les **myofibrilles**

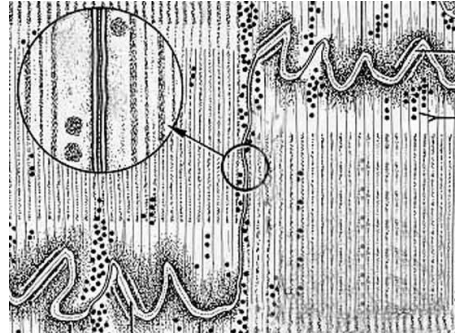
Vue tridimensionnelle d'une cellule myocardique isolée avec ses extrémités en marches d'escalier



- *Les traits scalariformes*

L'extrémité de la cellule est en "marche d'escalier" formant une succession de segments longitudinaux situés entre les faisceaux de myofibrilles et de segments transversaux situés à la place des stries Z. Les filaments d'actine viennent se terminer à ce niveau et s'associent au sarcolemme par une plaque dense formant une **jonction adhérente** s'accrochant ainsi à chaque extrémité de la cellule.

**La partie transversale du trait scalariforme montre des prolongements qui s'imbriquent avec ceux des cellules voisines. La partie longitudinale est le siège de jonctions de type nexus**



Sur la partie longitudinale du trait scalariforme, se trouvent des **jonctions communicantes** ou nexus qui facilitent le passage de l'excitation membranaire.

- Le système en T

Le sarcolemme s'invagine pour donner naissance à des tubules T beaucoup plus larges que dans la cellule striée et situés en regard des stries Z. Ils sont reliés entre eux par des tubes longitudinaux et s'associent aux tubules du réticulum sarcoplasmique, qui ne possèdent pas de citernes terminales. Il se forme ainsi des diades.

### III.3 CONTRACTION MUSCULAIRE

La contraction du muscle cardiaque est contrôlée par la concentration en ions  $Ca^{++}$  d'une façon identique à celle de la cellule musculaire striée mais :

- Le système T est formé d'invaginations plus volumineuses
- Le réticulum sarcoplasmique est moins régulier et moins bien organisé
- Les diades sont en regard des stries Z et non pas en regard de la jonction A-I
- La propagation de l'onde de contraction dans l'ensemble du myocarde est assurée par les jonctions de type nexus des traits scalariformes.

L'activité contractile permanente nécessite un besoin énorme d'énergie et donc une **vascularisation** importante. Celle-ci est apportée par les artères coronaires droite et gauche : A gauche, l'artère coronaire se divise en deux branches principales qui irriguent la face antérieure du coeur. L'artère coronaire droite irrigue la face postérieure.

## IV ANNEXES

---

### BIBLIOGRAPHIE

- (1) Dadoune JP, Hatt PY. : Le muscle. In : Coujard R, Poirier J, Racadot J. Précis d'Histologie humaine. Paris : Masson ; 1980.
- (2) Kühnel W, Roos J (trad.). : Atlas de poche d'Histologie. Paris : Flammarion Médecine Sciences ; 1991.
- (3) Poirier J, Ribadeau-Dumas JL, Catala M, Gherardi RK, Bernaudin JF. : La contractilité cellulaire. Histologie moléculaire. 5e éd. Paris : Masson ; 1997.
- (4) Stevens A, Lowe J, Copin H (trad.), Collet A (trad.), Validire P (trad.) : Cellules contractiles. Histologie. Paris : Éditions Pradel, 1993.
- (5) Poirier J, Ribadeau-Dumas JL. : Les tissus musculaires. Histologie. Paris : Masson ; 1993.
- (6) Krstic RV. : Atlas d'Histologie Générale. Paris : Masson ; 1988.
- (7) Grignon G. : Tissus musculaires. Cours d'Histologie. Paris : Ellipses ; 1996.

# Le tissu nerveux

---

**Collège universitaire et hospitalier des histologistes, embryologistes,  
cytologistes et cytogénéticiens (CHEC)**

**Dr. Jean Louis CORDONNIER**

**Date de création du document    2010-2011**



## Table des matières

<b>1 Le tissu nerveux.....</b>	<b>1</b>
--------------------------------	----------

## I LE TISSU NERVEUX

---

(Exposé sous forme de vidéo-enrichie : Dr. Jean Louis Cordonnier : [http://www.uvp5.univ-paris5.fr/campus-hem/CampusHisto/CampusHisto/tissunerveux\\_files/intro.htm](http://www.uvp5.univ-paris5.fr/campus-hem/CampusHisto/CampusHisto/tissunerveux_files/intro.htm) )

Le docteur Jean Louis CORDONNIER est MCU PH à la faculté de Médecine de Nancy.

Cette présentation correspond à une séance de travaux pratiques d'Histologie et est une des composantes du campus national d'Histologie de l'UMVF.

**!! Cette présentation nécessite Internet Explorer.**

# Le tissu osseux

---

**Collège universitaire et hospitalier des histologistes, embryologistes,  
cytologistes et cytogénéticiens (CHEC)**

**Docteur Françoise TOUATI**

**Date de création du document    2010-2011**

## **Table des matières**

<b>1 Le tissu osseux.....</b>	<b>1</b>
-------------------------------	----------

## I LE TISSU OSSEUX

---

(Exposé sous forme de vidéo-enrichie : Dr. Françoise Touati : [http://www.uvp5.univ-paris5.fr/campus-hem/CampusHisto/CampusHisto/os\\_files/intro.htm](http://www.uvp5.univ-paris5.fr/campus-hem/CampusHisto/CampusHisto/os_files/intro.htm) )

Le Dr. F. Touati est MCU-PH à la faculté de Médecine de Nancy.

Cette présentation correspond à une séance de travaux pratiques d'Histologie et est une des composantes du campus national d'Histologie de l'UMVF.

**!! Cette présentation nécessite Internet Explorer.**

# Les tissus cartilagineux et conjonctifs

---

**Collège universitaire et hospitalier des histologistes, embryologistes,  
cytologistes et cytogénéticiens (CHEC)**

**Dr. Jacqueline SEGALEN**

**Date de création du document    2010-2011**

## **Table des matières**

<b>1 Les tissus cartilagineux et conjonctifs.....</b>	<b>1</b>
---	----------



## **I LES TISSUS CARTILAGINEUX ET CONJONCTIFS**

---

(Exposé sous la forme de vidéo-enrichie : Dr. Jacqueline Segalen : [http://www.uvp5.univ-paris5.fr/campus-hem/CampusHisto/CampusHisto/conjonctifcartilage\\_files/intro.htm](http://www.uvp5.univ-paris5.fr/campus-hem/CampusHisto/CampusHisto/conjonctifcartilage_files/intro.htm))

Le Dr. J. SEGALEN est MCU-PH à la faculté de Médecine de Nancy.

Cette présentation correspond à une séance de travaux pratiques d'Histologie et est une des composantes du campus national d'Histologie de l'UMVF.

**!! Cette présentation nécessite Internet Explorer.**

# L'appareil urinaire

---

Collège universitaire et hospitalier des histologistes, embryologistes,  
cytologistes et cytogénéticiens (CHEC)

Dr. Chantal KOHLER

Date de création du document 2010-2011

## Table des matières

<b>I Le rein .....</b>	<b>3</b>
<b>I.1 Organisation générale.....</b>	<b>3</b>
<b>I.2 Structure histologique du néphron.....</b>	<b>4</b>
<b>I.2.1 Corpuscule de Malpighi .....</b>	<b>4</b>
<b>I.2.2 Tube contourné proximal .....</b>	<b>6</b>
<b>I.2.3 Anse de Henlé .....</b>	<b>7</b>
<b>I.2.4 Tube contourné distal .....</b>	<b>8</b>
<b>I.2.5 Appareil juxta glomérulaire.....</b>	<b>8</b>
<b>I.3 Structure histologique des tubes collecteurs ou tubes de Bellini.....</b>	<b>10</b>
<b>I.4 Histophysiologie.....</b>	<b>10</b>
<b>I.5 Rôle de l'appareil juxtaglomérulaire.....</b>	<b>12</b>
<b>II Les voies excrétrices.....</b>	<b>12</b>
<b>II.1 Structure histologique.....</b>	<b>13</b>

Il est responsable du maintien de l'équilibre hydroélectrolytique de l'organisme et de l'élimination des déchets, il comprend :

- Le rein
  - Le tube urinaire
- Les voies excrétrices
  - Les uretères
  - La vessie
  - L'urètre

## I LE REIN

---

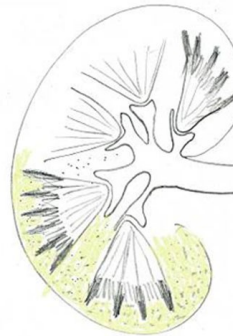
### Deux fonctions :

Assurent la filtration du plasma sanguin en formant l'urine.

Fonction endocrine : synthèse d'érythropoïétine (stimule l'érythropoïèse au niveau de la moelle osseuse, de rénine (participe à la régulation de la pression artérielle,..)

### I.1 ORGANISATION GÉNÉRALE

#### Organisation générale



- Organe présentant un bord externe convexe, un bord interne concave d'où se détache le hile
- Est entouré par une capsule fibreuse
- Comporte une zone externe périphérique : la **corticale** et une partie centrale : la **médullaire**
  - **Médullaire** : 6 à 9 formations pyramidales : pyramides de **Malpighi** dont la base est dirigée vers la corticale. Elles sont séparées les unes des autres par les **colonnes de Bertin** qui sont en continuité avec la corticale. Des pyramides

de Malpighi partent des formations étroites et longues à sommet tourné vers la capsule : les **pyramides de Ferrein**.

- **Corticale** : située entre la capsule et les pyramides de Malpighi et se prolonge par les colonnes de Bertin.
- **Lobe rénal** : une pyramide de Malpighi et le parenchyme rénal qui l'entoure
- **Lobule rénal** : une pyramide de Ferrein et le parenchyme autour
- **Cavités excrétrices intraparenchymateuses**
  - **Petits calices** : situés au sommet des pyramides de Malpighi
  - **Grands calices** formés par confluence des petits calices
  - **Bassinets** : extrémité supérieure de l'uretère

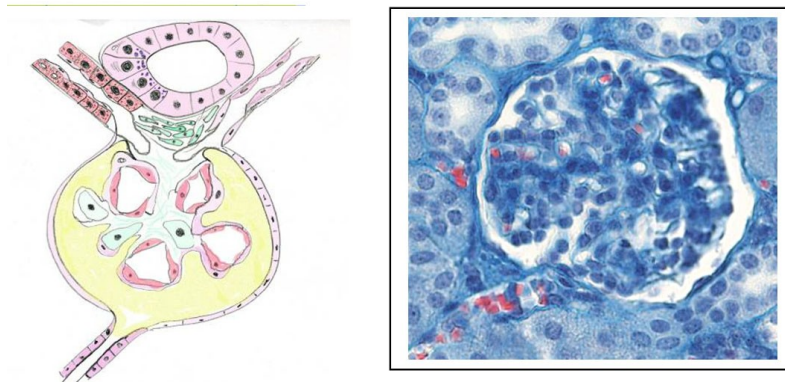
Unité anatomique du rein : **tube urinaire**

- **Néphron** : partie filtrante où se déroulent les étapes de la formation de l'urine : corpuscule ou glomérule de Malpighi, tube contourné proximal, anse de Henlé et tube contourné distal
- **Tubes collecteurs** : partie excrétrice font suite aux tubes contournés distaux. Ils se déversent dans les petits calices au sommet des pyramides de Malpighi, au niveau de l'area cribosa.

## I.2 STRUCTURE HISTOLOGIQUE DU NÉPHRON

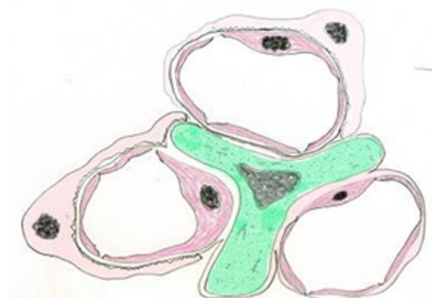
### I.2.1 Corpuscule de Malpighi

Corpuscule de Malpighi



- Deux pôles : **pôle vasculaire** avec artère afférente qui se divise en 4 à 6 branches donnant naissance aux capillaires glomérulaires et artère efférente ; **pôle urinaire** formé par le tube contourné proximal
- Entouré d'une **capsule fibreuse : capsule de Bowman** (tissu conjonctif dense) tapissée d'un épithélium : un feuillet **pariétal** qui forme la limite interne de la capsule ; un **viscéral** (réflexion du feuillet précédent au niveau du pôle vasculaire) qui recouvre les capillaires ; entre les deux feuillets : **chambre glomérulaire** (ou **chambre urinaire**) qui se prolonge au niveau du pôle urinaire
  - **Feuillet pariétal** : cellules aplaties endothélioformes discontinues, pauvres en organites, riche en vésicules de pinocytose. Ce feuillet est en continuité avec l'épithélium du tube contourné proximal.
  - **Feuillet viscéral** : cellules volumineuses : les podocytes qui entourent les capillaires par des prolongements cytoplasmiques de plusieurs ordres. Ceux de 3e ordre se terminent par extrémités renflées : pédicelles (les extrémités des pédicelles sont reliées entre elles par des diaphragmes épais de 6 nm : fentes de filtration situées au contact de la lame basale qui laissent passer l'ultrafiltrat plasmatique vers la chambre urinaire)
    - **Podocytes** : possèdent des organites (appareil de Golgi, REG, nombreux ribosomes libres) et un cytosquelette riche en filaments de vimentine et desmine
    - **Pédicelles** : microtubules ; protéines contractiles : actine, myosines II, alpha actinine, taline et vinculine
- **Capillaires glomérulaires** : forment des groupes de 3 à 4 : les **anses glomérulaires** bordées de façon continue par les podocytes et les pédicelles et entre lesquelles se trouve le mésangium.

### Capillaires glomérulaires



- **Endothélium**

- **Lame basale**

- Comporte une couche centrale dense (**lamina densa lamina rara**)
- Contient du collagène IV, des protéoglycanes et de la fibronectine (qui pourraient fixer la lame basale à l'endothélium et aux podocytes), de la laminine.
- Synthèse par les cellules endothéliales et par les podocytes.
- Joue un rôle majeur dans la sélectivité de la filtration glomérulaire (bloque notamment les protéines). Associée aux diaphragmes des pédicelles, elle forme la **barrière sang / urine**

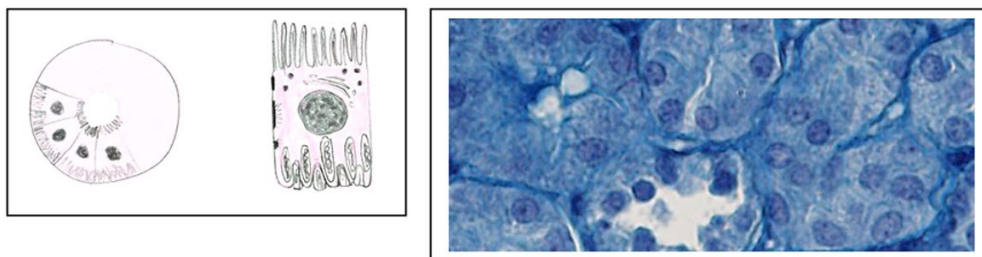
- **Mésangium**

- **Matrice** : homogène ; contient des collagènes (IV, V, VI, VIII), des glycoprotéines, des protéoglycanes . Présence de contacts focaux entre matrice et cellules par molécules d'adhésion en relation avec cytosquelette.
- **Cellules mésangiales** : sont riches en organites ; possèdent des prolongements qui s'étendent dans la matrice. Sont associées les unes aux autres par des jonctions de type gap. Peuvent avoir des fonctions de phagocytose.

### I.2.2 Tube contourné proximal

Paroi formée par un épithélium à cellules prismatiques : néphrocytes. Lumière assez large ; est divisé en trois segments : S1 (partie proximale sinueuse, à proximité du glomérule), S2 et S3 (portion rectiligne ou tube de Schachowa).

#### Néphrocytes



#### Néphrocytes :

- **Pôle apical** présente des microvillosités centrées par des microfilaments : bordure en brosse (PAS+ , important cell coat, riche en enzymes) qui augmente de façon importante les surfaces de réabsorption de l'ultrafiltrat glomérulaire.



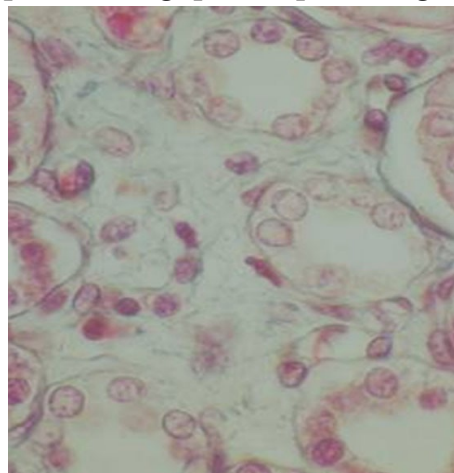
- **Pôle latéral** : complexes de jonction dans la partie apicale (zonula occludens, zonula adherens, macula adherens) et interdigitations dans la partie basale  
-> cohésion des cellules
- **Pôle basal** : invaginations profondes et irrégulières de la membrane basale, intriquées avec celles des cellules voisines = labyrinthe
- **Cytoplasme** : mitochondries nombreuses localisées dans les prolongements cellulaires des invaginations basales (bâtonnets de Heidenhain) ; appareil de Golgi supranucléaire ; vésicules d'endocytose et lysosomes dans région apicale
- **Noyau** volumineux central.

### I.2.3 Anse de Henlé

Diamètre réduit / tube proximal. Formé de la branche descendante et ascendante. Structure différente selon la position du glomérule

- **Glomérules juxtamédullaire** : section grêle descendante, puis section grêle ascendante et partie large ascendante
- **Glomérules corticaux** : portion large qui s'incurve rapidement pour remonter de façon rectiligne dans la corticale
  - **Aspect histologique des portions grêles** : cellules endothéliiformes unies par jonctions serrées avec nombreuses interdigitations ; quelques microvillosités courtes au pôle apical.
  - **Aspect histologique des portions larges** : épithélium cubique où cellules contiennent de nombreuses mitochondries ; quelques microvillosités au pôle apical et de nombreux replis au pôle basal.

#### Aspect histologique des portions grêles



### Aspect histologique des portions larges

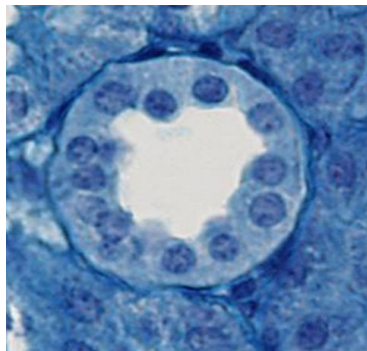


#### I.2.4 Tube contourné distal

Prolonge la branche ascendante de l'anse de Henlé et se trouve au contact de son glomérule d'origine où il entre en contact avec l'artériole afférente pour former l'**appareil juxta-glomérulaire**.

- **Structure** : Epithélium cubique sans bordure en brosse (microvillosités plus rares, plus petites) ; quelques vésicules apicales : des mitochondries au pôle basal en quantité moindre

#### Tube contourné distal



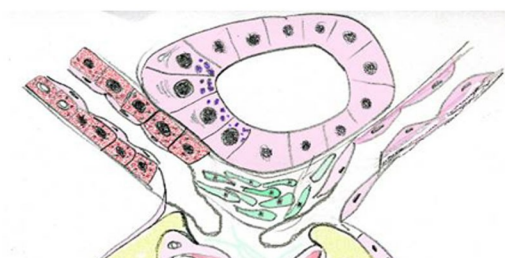
#### I.2.5 Appareil juxta glomérulaire

Il est situé au niveau du pôle vasculaire du glomérule.

Il est formé de trois composants :

- cellules spécialisées de l'artère afférente (et artère efférente),
- cellules mésangiales du lacis
- cellules de la macula densa du tube distal

#### Appareil juxta glomérulaire



- **artère afférente glomérulaire** : cellules musculaires lisses de la média --> cellules myoépithélioïdes de Ruyters

-->contiennent des myofibrilles et des grains de sécrétion (PAS+) --> élaborent la **rénine**

La limitante élastique interne devient lame basale

- artère efférente glomérulaire : délimite l'espace triangulaire de l'appareil juxta glomérulaire. Ne subit pas de modification
- **cellules du lacis** : cellules mésangiales extraglomérulaires disposées en pile, séparées les unes des autres par une lame basale noyau allongé, cytoplasme ovoïde, peu d'organites nombreux systèmes de jonction de type gap entre elles et avec mésangium
- **macula densa** : cellules de la paroi du tube contourné distal

Elles deviennent hautes et étroites en regard de l'artère afférente

Elles possèdent des granulations apicales, un appareil de Golgi infra-nucléaire, des microvillosités apicales et un cil vibratile

Ces cellules sont sensibles aux ions Cl<sup>-</sup> : agit par contrôle de la contraction de l'artériole afférente (régule la filtration du glomérule)

- **Vascularisation du tube urinaire**

- Environ 1200 ml de sang par minute destinés aux deux réseaux capillaires du tube urinaire :
  - Réseau capillaire porte du glomérule (filtration)
  - Réseau capillaire post glomérulaire (réabsorption)
- Artère rénale --> branche antérieure et postérieure --> artères interlobaires (dans les colonnes de Bertin) --> artères arciformes --> artères interlobulaires --> artères afférentes glomérulaires --> système capillaire porte glomérulaire --> artères efférentes glomérulaires --> réseau capillaire situés autour des tubes proximaux et distaux
- Retour veineux par un système comparable au réseau artériel

### I.3 STRUCTURE HISTOLOGIQUE DES TUBES COLLECTEURS OU TUBES DE BELLINI

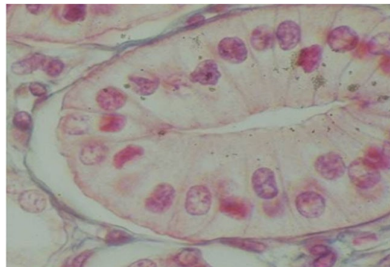
Sont situés dans les pyramides de Ferrein

Descendent de façon rectiligne vers la médullaire en augmentant progressivement leur diamètre

Confluent progressivement -> une dizaine de canaux qui s'ouvrent dans les petits calices au niveau de l'aréa cribosa des pyramides de Malpighi

- Aspect : paroi formée de cellules cubiques hautes puis prismatiques ; cytoplasme fait saillie dans la lumière
  - **Cellules claires** ou cellules principales sont pauvres en organites et rares microvillosités apicales. Elles sont dotées d'une pompe à sodium
  - **Cellules sombres** ou intercalées sont plus riches en organites (ribosomes mitochondries, vacuoles) ; membrane basale plissées et microvillosités apicales. Possèdent une pompe à protons.

#### Structure histologique des tubes collecteurs ou tubes de Bellini



### I.4 HISTOPHYSIOLOGIE

- **filtration glomérulaire**
  - **barrière glomérulaire** : cellules endothéliales, lame basale, pédicelles
  - **filtration** dépend de la perméabilité de la barrière, de la pression de filtration (pression hydrostatique et oncotique du plasma et de la chambre urinaire) et de la charge électrique des molécules.
  - filtration : **phénomène passif** -> ultrafiltrat dans la chambre glomérulaire ayant la même composition que le plasma sauf pour les molécules de PM > 60 à 70 KD (possibilité de modification des fentes de filtration par substances vasoactives)
  - représente environ 180 l par jour -> quasi-totalité est réabsorbée dans les tubes

- **réabsorption et sécrétion tubulaires**

- **tube proximal** : réabsorption grâce aux microvillosités et invaginations basales
  - réabsorption du  $\text{Na}^+$  par mécanisme de co-transport (diffusion facilitée) avec glucose au niveau apical et excrétion dans milieu interstitiel par pompe à sodium située au niveau latéro-basal (transport actif ATPase  $\text{Na}^+ \text{K}^+$  dépendante : 85% du  $\text{Na}$  est ainsi réabsorbé). L'espace intercellulaire devient hypertonique et attire l'eau à partir de la lumière du tube proximal.
  - protéines réabsorbées par pinocytose
  - acides aminés
  - glucose par co-transport (100%)
- **anse de Henlé** : création d'un **gradient de pression osmotique** cortico-médullaire -> urine hypo-ou hypertonique par différence de perméabilité à l'eau et au sodium au niveau de la branche ascendante large qui est imperméable à l'eau (branche ascendante dépourvue d'aquaporines nécessaires à la réabsorption d'eau)
  - réabsorption active du  $\text{Na}^+$  par pompe à sodium
  - urine de plus en plus hypotonique et milieu interstitiel de plus en plus hypertonique : gradient important entre partie inférieure de l'anse de Henlé et tube distal
- **tube distal** : ajustement du bilan hydro-électrolytique et acido-basique
  - régulation de la natriurie contrôlée par l'aldostérone : synthèse par surrénale et action sur pompe ATPase  $\text{Na}^+ \text{K}^+$  dépendante -> réabsorption  $\text{Na}^+$  et excrétion de  $\text{K}^+$  au niveau des cellules de l'épithélium distal
  - excrétion d'ions  $\text{H}^+$  et d'ions ammonium
- **tubes collecteurs** : perméabilité à l'eau des cellules contrôlée par hormone antidiurétique (ADH --> passage de l'eau du tube vers l'interstitium hyperosmotique --> urines hyperosmotiques) ; en absence d'ADH, pas de passage d'eau --> urines hypoosmotiques
  - régulation se fait par la mise en place d'aquaporines au niveau membrane apicale des cellules des tubes collecteurs.

## I.5 RÔLE DE L'APPAREIL JUXTAGLOMÉROLAIRE

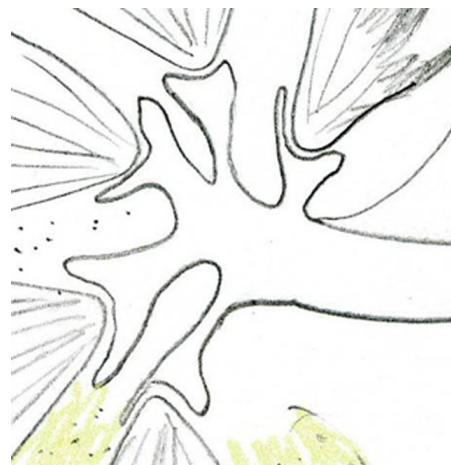- Rénine, protéase qui transforme l'**angiotensinogène** du plasma (provenant du foie) **en angiotensine I**
- L'angiotensine devient **angiotensine II** par action de l'**enzyme de conversion** --> **vasoconstriction**
  - si diminution de pression dans artère afférente, sécrétion de rénine par stimulation directe des cellules de Ruyters
  - si diminution de Na<sup>+</sup>, stimulation de la macula densa et synthèse de rénine
- La vasoconstriction artériolaire provoque la stimulation de la synthèse d'**aldostérone**
- Action sur tubes distaux (augmentation absorption ions Na<sup>+</sup> et Cl<sup>-</sup>) --> augmentation du volume sanguin : augmentation de la pression artérielle

## II LES VOIES EXCRÉTRICES

---

- Les voies urinaires assurent le recueil de l'urine à partir des tubes collecteurs, à son stockage et à son émission dans le milieu extérieur.
- Les tubes collecteurs de Bellini confluent pour former des tubes plus larges qui forment les **petits calices** (une dizaine) : cavité conique à base externe qui confluent en deux ou trois **grands calices** situés au niveau du hile.
- Les grands calices fusionnent pour former le **bassinnet** : partie haute de l'uretère.
- L'uretère relie le rein à la vessie. La vessie est drainée par l'urètre

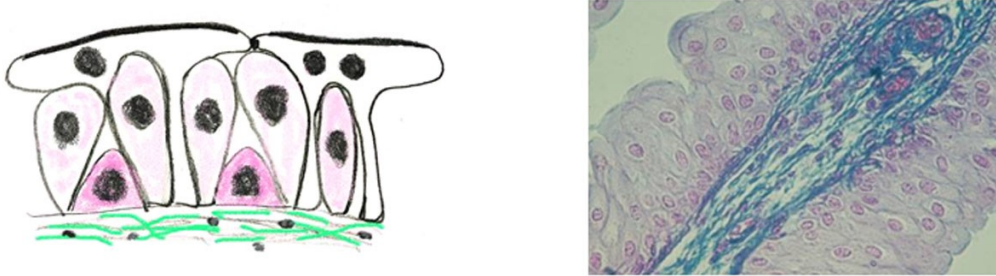
Les voies excrétrices



## II.1 STRUCTURE HISTOLOGIQUE

Elle est commune à tous les segments et comprend une muqueuse, une musculuse et une adventice. La lumière au niveau de l'uretère est festonnée.

### Structure histologique



#### ● Muqueuse

- **Epithélium** : épithélium pseudostratifié polymorphe (**urothélium**) formé d'un nombre variable d'assises cellulaires mais toutes les cellules possèdent un prolongement basal qui atteint la membrane basale
  - **Nombre de couches** variable selon les régions : 2 à 3 au niveau des calices, 4 à 5 au niveau de l'uretère, 6 à 8 au niveau de la vessie
  - **Forme des cellules** varie selon état de remplissage des cavités urinaires (- > polymorphe)
  - **Nombreux systèmes de jonctions** entre les cellules (zonula occludens au niveau des cellules superficielles -> étanchéité, interdigitations)
  - **Trois types de cellules**
    - Cellules **basales** : profondes, situées au niveau de la membrane basale
    - Cellules intermédiaires ou **cellules en raquette** avec partie apicale renflée et prolongement basal étroit qui s'insinue entre les cellules basales
    - Cellules superficielles ou **recouvrantes**
      - Souvent binucléées
      - Possèdent, au niveau de la **vessie**, une membrane apicale épaisse et asymétrique (feuillet externe plus épais) avec présence de plaques denses (formées par des protéines transmembranaires - uroplakines) dont le segment extra-membranaire forme un ruban. Sont associées au cytosquelette et forment une réserve de membrane.
- **Chorion** : tissu conjonctif lâche, riche en fibres élastiques



- **Musculeuse** : faisceaux de cellules musculaires lisses obliques séparés par des travées conjonctives à orientation prédominante longitudinale en dedans et circulaire en dehors. Au niveau de la vessie, musculeuse plexiforme avec couches longitudinales interne et externe et circulaire moyenne
- **Adventice** : tissu conjonctif lâche avec fibres de réticuline, nerfs et nombreux adipocytes

# L'appareil génital masculin

---

Collège universitaire et hospitalier des histologistes, embryologistes,  
cytologistes et cytogénéticiens (CHEC)

Dr. Chantal KOHLER

Date de création du document 2010-2011

## Table des matières

<b>1 Les testicules .....</b>	<b>1</b>
<b>1 . 1 Anatomie microscopique.....</b>	<b>1</b>
<b>1 . 2 Structure histologique des tubes séminifères.....</b>	<b>1</b>
<b>1 . 2 . 1 Cellules de Sertoli.....</b>	<b>1</b>
<b>1 . 2 . 2 Cellules germinales.....</b>	<b>1</b>
<b>1 . 3 La glande interstitielle : les cellules de Leydig.....</b>	<b>1</b>
<b>1 . 4 Interactions cellulaires au niveau du testicule.....</b>	<b>1</b>
<b>2 Voies excrétrices.....</b>	<b>2</b>
<b>2 . 1 Tubes droits.....</b>	<b>1</b>
<b>2 . 2 Rete testis.....</b>	<b>1</b>
<b>2 . 3 Cônes efférents.....</b>	<b>1</b>
<b>2 . 4 Epididyme.....</b>	<b>1</b>
<b>2 . 5 Canal déférent.....</b>	<b>1</b>
<b>2 . 6 Urètre.....</b>	<b>1</b>
<b>3 Les glandes annexes du tractus génital mâle.....</b>	<b>3</b>
<b>3 . 1 Prostate.....</b>	<b>1</b>
<b>3 . 2 Vésicules séminales.....</b>	<b>1</b>
<b>3 . 3 Glandes de Cowper.....</b>	<b>1</b>

Il est composé :

- Des testicules
- Des voies excrétrices
  - Voies excrétrices intra-testiculaires : tubes droits, rete testis,
  - Canaux efférents
  - Epididyme
  - Canal déférent
  - Urètre
- Des glandes annexes
  - Vésicules séminales
  - Prostate
  - Glande de Cowper

## I LES TESTICULES

---

Se développent dans la paroi dorsale de la cavité péritonéale

Migrent vers le canal inguinal pour se loger dans le scrotum entre le 5e et 6e mois de la vie intra utérine

**Deux fonctions distinctes :**

- **Exocrine** : formation des spermatozoïdes assurée par les tubes séminifères
- **Endocrine** : synthèse d'hormones androgènes par le tissu interstitiel

### I.1 ANATOMIE MICROSCOPIQUE

Forme **ovoïde**

Entouré par une enveloppe épaisse, parcourue par les vaisseaux testiculaires : tissu conjonctif fibreux possédant quelques fibres musculaires lisses dans la partie postérieure : **albuginée**

A la partie supérieure, épaissement de l'albuginée : **corps de Highmore** (prisme triangulaire enfoncé dans le parenchyme testiculaire) perforé par des canaux : rete testis.

Entre l'albuginée et le **rete testis** sont tendus des cloisons conjonctives qui délimitent 200 à 300 lobules testiculaires, communicants et contenant plusieurs tubes **séminifères**.

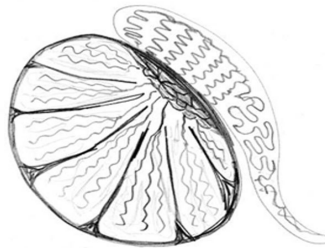
Chaque tube se termine par des segments rectilignes : les **tubes droits** qui viennent s'aboucher dans le rete testis.

Le rete testis est drainé par des canaux pelotonnés : les **cônes efférents** qui se prolongent par le canal de l'**épididyme**.

Entre les tubes séminifères, un tissu conjonctif lâche (**interstitium**) très vascularisé au sein duquel se trouvent des îlots de cellules endocrines : les **cellules de Leydig** (glande **interstitielle** du testicule).

Vascularisation : artère testiculaire dont les branches cheminent dans l'albuginée puis dans les cloisons interlobulaires vers le corps de Highmore

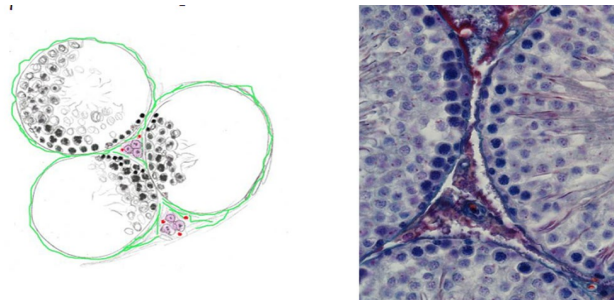
### Anatomie microscopique



## I.2 STRUCTURE HISTOLOGIQUE DES TUBES SÉMINIFÈRES

Chaque tube est entouré d'une enveloppe. L'épithélium séminifère apparaît stratifié constitué par les cellules de la lignée germinale et par des cellules somatiques : cellules de Sertoli.

### Structure histologique des tubes séminifères



### Enveloppe du tube séminifère : gaine péritybulaire

Une lame basale entoure le tube séminifère puis 3 ou 4 assises de cellules allongées concentriques semblables à des cellules musculaires lisses : cellules péritybulaires entouré par faisceaux de fibres collagènes.

Puis une fine couche de fibroblastes

Rôle paracrine vis-à-vis des cellules de Sertoli

Les cellules péritybulaires seraient absentes dans l'espèce humaine.

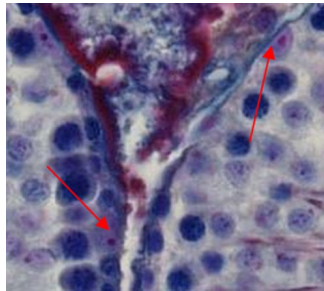
### I.2.1 Cellules de Sertoli

Les cellules de Sertoli apportent un soutien mécanique et nutritif aux cellules germinales. Elles permettent aux cellules germinales de migrer vers le pôle apical des tubes séminifères. Elles assurent la libération des spermatozoïdes dans la lumière.

## Structure histologique :

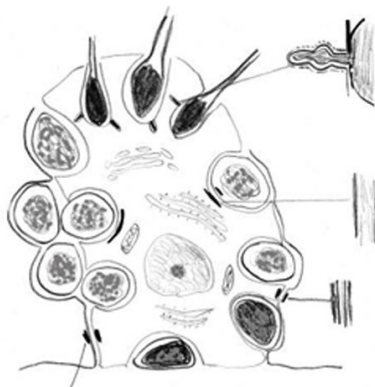
- Grande cellule reposant sur la lame basale et dont le pôle apical est au niveau de la lumière du tube séminifère.  
Contour irrégulier avec **prolongements cytoplasmiques** entre les cellules germinales.
- **Cytoplasme** riche en organites : quelques éléments de REG, REL abondant, Golgi supranucléaire, lysosomes et important cytosquelette associé aux systèmes de jonction, présence également d'inclusions lipidiques et d'inclusions cristallines (inclusions de Charcot-Böttchner)

Cellules de Sertoli



- **Système de jonction** entre cellules de Sertoli et cellules germinales :
  - **jonctions serrées** (zonula occludens qui relie les cellules de Sertoli),
  - **jonctions communicantes jonctions rectilignes** de type gap et desmosomes entre les cellules de Sertoli et les cellules germinales. Présence de **jonctions rectilignes** de type tubulo-bulbaire entre cellules de Sertoli et spermatides matures.
- Les jonctions serrées continues de la partie inférieure constituent une barrière de l'espace intercellulaire (**barrière hémotesticulaire deux compartiments** :
  - Compartiment basal contenant les spermatogonies et les spermatocytes I (compartiment interstitiel)
  - Compartiment adluminal contenant les autres éléments de la lignée germinale (compartiment tubulaire)

Cellules de Sertoli



## Fonctions :

- **Support, protection et nutrition des cellules germinales**
  - cohésion entre les composants de la lignée germinale et déplacement des cellules germinales vers lumière (rôle des prolongements cytoplasmiques)
  - protection contre les agressions immunologiques
  - échanges métaboliques cellules germinales / cellules de Sertoli (épithélium séminal non vascularisé)
- **Spermiation** : libération des spermatozoïdes dans la lumière (activation du plasminogène par une protéase sécrétée par la cellule de Sertoli qui laisse en place le cytoplasme résiduel des spermatides)
- **Sécrétion** d'un liquide qui circule dans les voies génitales (sert au transport des spermatozoïdes) et synthèse de protéines excrétées dans ce liquide (sous la dépendance de FSH hypophysaire)
  - *ABP* (androgen binding protein) (transport testostérone vers épithélium séminifère)
  - *Inhibine* (-->rétrocontrôle de la sécrétion FSH)
  - *Lactate* et *pyruvate* à partir du glucose --> développement et différenciation des cellules germinales
- **Stéroïdogénèse**
  - synthèse de la testostérone à partir de l'androsténedione
  - transformation de testostérone en dihydrotestostérone

### I.2.2 Cellules germinales

#### Organisation générale :

Plusieurs assises au niveau épithélium séminifère

Divisions et maturation successives -> formation des **spermatozoïdes**

Trois phases :

- Cellules de la **phase de multiplication** : spermatogonies
  - Sont situées en périphérie des tubes
  - Cellules de petite taille (9 à 15 micromètres de diamètre)
  - Trois catégories :

- **Spermatogonies Ad** (dark) à noyau arrondi et dense
- **Spermatogonies Ap** (pale) à noyau ovalaire clair
- **Spermatogonies B** (pale) à noyau ovalaire clair
- Prolifération continue durant la vie adulte
  - Ad : cellules souches de réserve
  - Ap : cellules de renouvellement dont les cellules filles sont des spermatogonies B
- Cellules de la **phase de méiose**
  - Issus des spermatogonies B --> **spermatocytes I**
  - Croissance des cellules -> grandes cellules à noyau clair
  - 1ère division de la méiose précédée par duplication de l'ADN
    - 46 chromosomes et contenu d'ADN tétraploïde (4n)
    - prophase I avec 5 étapes : **leptotène pachytène zygotène**
    - métaphase, anaphase I --> séparation des chromosomes homologues
    - et télophase I --> **spermatocytes II**
      - 23 chromosomes et 2n ADN (diploïdes)
      - peu visibles car interphase très courte
  - 2ème division de la méiose
    - séparation des deux chromatides
    - --> **spermatides**
      - 23 chromosomes et n ADN (haploïdes)
- Cellules de la **phase de maturation**
  - 1 spermatide -> 1 spermatozoïde : **spermiogénèse**
  - cellule de petite taille, ovoïde à noyau rond et clair, avec un appareil de Golgi juxta nucléaire.
  - **maturation du spermatide en spermatozoïde**
    - **taille du noyau** diminue avec densification de la chromatine, migration en position sous membranaire. Les histones (de type somatique) sont remplacées par des nucléoprotéines plus basiques puis par des protamines



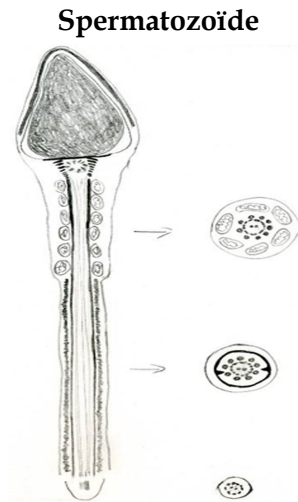
- **formation de l'acrosome** : appareil de Golgi -> vacuoles contenant des grains denses qui confluent en une grande vésicule qui s'applique sur le futur pôle antérieur du noyau. Cette vésicule couvre les 2/3 du noyau et contient un matériel enzymatique.
- **Développement du flagelle** à partir du centriole distal, ébauche du flagelle puis migration des deux centrioles vers le pôle postérieur du noyau. Allongement progressif du flagelle recouvert d'une lame cytoplasmique. Dans la partie proximale, mitochondries disposées en spirale.
- **Modification du cytoplasme** : développement des microtubules en arrière de l'acrosome (forment la manchette) permettant le déplacement du cytoplasme vers le flagelle qui est ainsi recouvert. Des fragments de cytoplasme non utilisés (corps résiduels) seront phagocytés par les cellules de Sertoli au moment de la libération du spermatozoïde..

- **Spermatozoïde**

- **Aspect cytologique** : cellule allongée de 60 micromètres composée de trois parties : la tête, le col et la queue.
  - **La tête** : contient le **noyau** à chromatine très dense. L'enveloppe nucléaire ne possède pas de pores ; Ses deux membranes se dilatent dans la partie postérieure --> espace nucléaire postérieur. La partie antérieure du noyau est recouvert par l'**acrosome** contenant des enzymes hydrolytiques qui assurent la dissociation des cellules de la granulosa. Entre le noyau et l'acrosome, l'espace sous acrosomal.
  - **Le col** : contient la plaque basale, structure dense au niveau du centriole proximal et le centriole distal composé de 9 triplets de microtubules entourés de fibres denses : colonnes segmentaires.
  - **La queue** : elle est formée de trois parties :
  - **La pièce intermédiaire** : contient le flagelle qui a une structure identique à celle d'un cil (9 doublets périphériques de microtubules et un doublet central). Autour du flagelle, les fibres denses qui poursuivent les colonnes segmentaires puis une gaine de mitochondries formant l'hélice mitochondriale. Au niveau de la limite postérieure de la pièce intermédiaire, un anneau fibreux double la membrane plasmique (annulus)
  - **La pièce principale** : occupée en son centre par le flagelle entouré par les 9 fibres denses dont le diamètre diminue progressivement, elles-mêmes

entourées par une gaine fibreuse (densification du cytoplasme) qui présente des épaissements latéraux.

- **La pièce terminale** : le flagelle perd son organisation en doublet et devient un faisceau de tubules. La gaine fibreuse disparaît ainsi que les fibres denses.



**Cycle de la spermatogénèse** : succession chronologique des différents stades de maturation d'une génération de cellules germinales : **74 jours** chez l'Homme avec durée de vie inégale pour chaque type de cellule

- 18j pour les spermatogonies Ap
- 9j pour les spermatogonies B
- 23j pour les spermatocytes I
- 1j pour les spermatocytes II
- 23j pour les spermatides

Plusieurs groupes de cellules souches entrent en spermatogénèse en même temps (très régulier, tous les 16 jours) --> **plages de cellules identiques** appartenant à la même génération de cellules. Ces groupes sont reliés entre eux par des ponts cytoplasmiques.

**Les différentes générations** s'organisent en couches superposées et forment des associations de cellules de compositions constantes.

**6 stades** chez l'Homme --> la succession de ces 6 stades : **cycle de l'épithélium séminal**.

### **I.3 LA GLANDE INTERSTITIELLE : LES CELLULES DE LEYDIG**

Entre les tubes séminifères : un tissu conjonctif lâche très vascularisé au sein duquel sont différenciées des cellules endocrines : les cellules de Leydig.

Cellules polyédriques de 15 à 20 micromètre de diamètre au noyau arrondi.

Possèdent les caractéristiques des cellules élaborant des hormones stéroïdes :

mitochondries à crêtes tubulaires, REL, inclusions lipidiques (liposomes)

Elaborent les androgènes testiculaires (testostérone) -> maintien et intégrité de la lignée germinale. Son activité est sous le contrôle de la LH antéhypophysaire.

#### I.4 INTERACTIONS CELLULAIRES AU NIVEAU DU TESTICULE

Cellules de Sertoli - cellule germinales

- Cellules de Sertoli libère des médiateurs -> régulation des cellules germinales
- Spermatides --> facteurs de croissance (EGF ; NGF) qui régulent le fonctionnement des cellules de Sertoli
- Corps résiduels des spermatides matures -> stimulation des cellules de Sertoli qui libèrent des interleukines (IL-1 et IL-6)

Cellules de Sertoli - Cellules de Leydig

- Production de testostérone par cellule de Leydig modulée par des facteurs libérés par cellule de Sertoli (IGF1 stimule la stéroïdogénèse ; TGF b l'inhibe)
- Elaboration de facteurs paracrines par les cellules de Leydig --> sécrétion d'ABP et d'inhibine par les cellules de Sertoli

## II VOIES EXCRÉTRICES

---

### II.1 TUBES DROITS

Courts canaux de 1 à 2 mm de long qui font suite aux tubes séminifères : un tube droit reçoit 5 à 6 tubes séminifères.

Tapissés par un **épithélium cubique**, pauvre en organites.

### II.2 RETE TESTIS

Encore appelé **réseau de Haller** : cavités communicantes entre elles tapissées par un **épithélium cubique bas** dont le pôle apical présente des microvillosités. Le calibre de ces cavités est irrégulier.

### II.3 CÔNES EFFÉRENTS

Drainent le rete testis. Environ 10 à 12 cônes traversent l'albuginée et se jettent dans la tête de l'épididyme. Canaux enroulés en une hélice de plus en plus large -> cône à base épидидymaire.

### Aspect histologique :

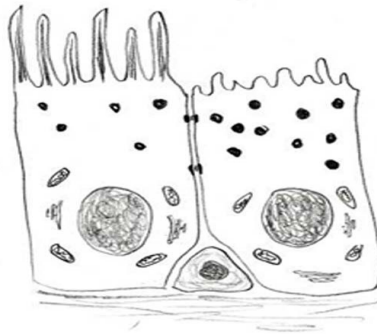
Muqueuse d'épaisseur variable -> lumière irrégulière

- **Epithélium prismatique** avec cellules ciliées, cellules sécrétoires riches en grains de sécrétion apicaux et présentant des microvillosités apicales et cellules basales.
- **Chorion** : tissu conjonctif lâche contenant des fibres musculaires lisses circulaires

### Fonction :

- Favoriser la **progression** du plasma séminal (battements des cils et contraction des cellules musculaires lisses).
- Modifier la **composition** du plasma séminal (sécrétion des cellules glandulaires et réabsorption au niveau des microvillosités).

### Cônes efférents : Aspect histologique



## II.4 EPIDIDYME

Long canal (5 à 7 m chez l'Homme) pelotonné sur lui-même.

Trois parties : tête, corps et queue. Zone de jonction avec cônes efférents : segment : segment initial

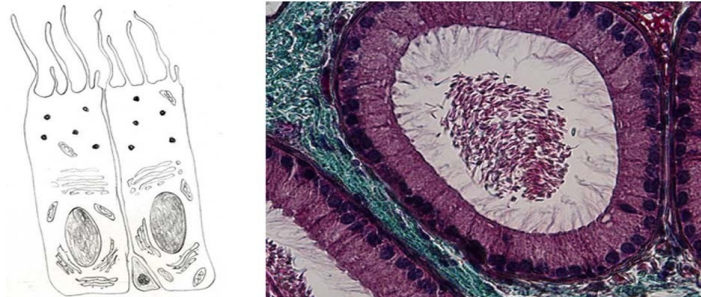
### Aspect histologique :

- **Epithélium prismatique** simple avec
  - **cellules basales** dans partie profonde de l'épithélium et
  - **cellules prismatiques** présentant au niveau du pôle apical des stéréocils. Aspect polarisé avec REG au niveau basal, appareil de Golgi supranucléaire et grains de sécrétion dans région apicale. La hauteur de ces cellules diminue progressivement de la tête à la queue.
- **Chorion** contenant des fibres musculaires lisses circulaires

### Fonction :

- **Transit** des spermatozoïdes (cellules musculaires lisses) : 1 jour dans la tête ; 4 à 5 jours dans le corps et la queue.
- **Maturation**
  - propriété de fécondance
  - capacité de mobilité unidirectionnelle
  - aptitude à se fixer sur la zone pellucide
  - décapacitation (empêche la réaction acrosomique)

### Epididyme : Aspect histologique



## II.5 CANAL DÉFÉRENT

Tube rectiligne qui fait suite à l'épididyme.

Paroi épaisse (2 à 3 mm de diamètre x 45 cm)

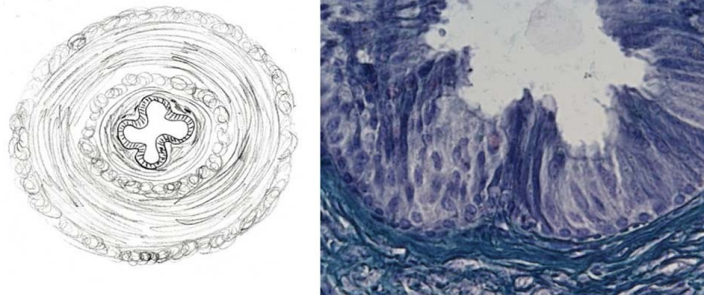
Lumière festonnée

### Structure histologique :

- **Epithélium** prismatique pseudostratifié avec cellules prismatiques possédant des stéréocils et quelques grains de sécrétion au pôle apical et cellules basales
- **Chorion** lâche riche en fibres élastiques
- **Musculeuse** est très développée : couche interne longitudinale, couche moyenne circulaire très épaisse et couche externe longitudinale
- **Adventice** de tissu conjonctif fibreux
- Jonction avec prostate : **dilatation = ampoule** où épithélium prismatique simple. A ce niveau s'abouchent les vésicules séminales. Le canal déférent se poursuit ensuite par le canal éjaculateur.

**Fonction** : modification de la composition biochimique du plasma séminal

### Canal déférent : Structure histologique



## II.6 URÈTRE

Trois parties qui se succèdent du col de la vessie au méat urinaire :

- **Urètre prostatique** : épithélium de type vésical au sein de la prostate.

Sur la face postérieure, une saillie : veru montanum dans lequel s'abouchent les canaux éjaculateurs et les glandes prostatiques

- **Urètre membraneux** : de l'extrémité de la prostate à l'origine du pénis

Epithélium pseudostratifié cylindrique

- **Urètre spongieux** : au niveau du pénis

Epithélium pavimenteux stratifié non kératinisé

A ce niveau : **formations érectiles** : corps spongieux et corps caverneux

Cavités délimitées par cloisons fibreuses riches en cellules musculaires lisses, tapissées par un endothélium vasculaire.

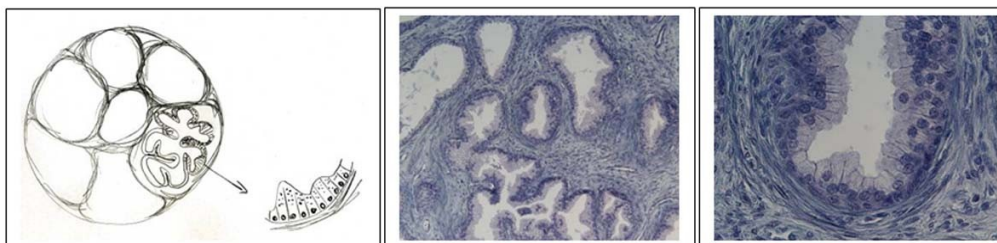
## III LES GLANDES ANNEXES DU TRACTUS GÉNITAL MÂLE

---

### III.1 PROSTATE

Glande exocrine entourant la partie initiale de l'urètre avec une partie caudale et une partie craniale.

#### Prostate



### Organisation générale :

- Capsule conjonctive contenant de nombreuses cellules musculaires lisses d'où partent des cloisons qui délimitent des lobes
- Glandes tubulo-alvéolaires dans les lobes organisées en trois régions :
  - Région la plus interne (glandes de la muqueuse) : Glandes courtes, peu ramifiées s'abouchant directement dans l'urètre
  - Région intermédiaire (glandes de la sous muqueuse)
  - Région périphérique (glande principale) : glandes très ramifiées qui constituent la plus grande partie de la prostate

### Structure histologique :

- **Cavités glandulaires** à lumière variable et irrégulière contenant formations ovoïdes de nature glycoprotéique
- **Epithélium simple prismatique** riche en organites caractéristiques des cellules synthétisant des protéines (REG, golgi supranucléaire, grains de sécrétion apicaux)

### Fonction :

- Sécrétions prostatiques entrent dans composition plasma séminal
- Sécrétions andrénodépendantes de nature variée (acide citrique, zinc, enzymes protéolytiques, phosphatases acides,...)

## III.2 VÉSICULES SÉMINALES

Organes paires symétriques, à la surface bosselée situés en arrière du col de la vessie au dessus de la prostate

### Organisation générale :

- Capsule conjonctive lâche avec quelques fibres musculaires lisses
- En fait long tube très contourné avec nombreux diverticules délimités par une paroi formant des villosités

### Structure histologique :

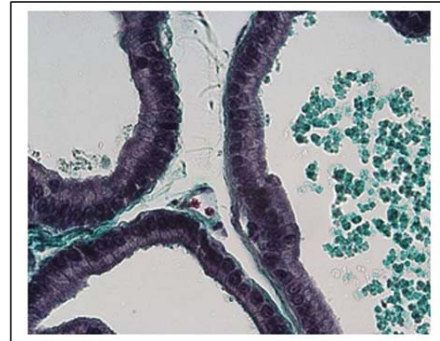
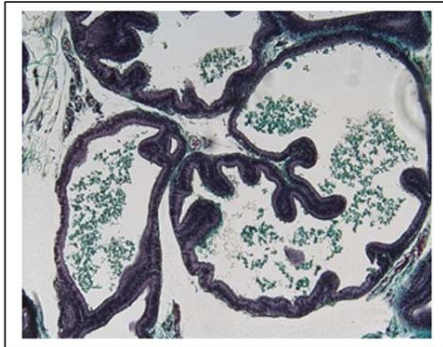
- **Epithélium** prismatique à cellules hautes (cellules principales) d'allure polarisée (REG basal, grains de sécrétion apicaux) et cellules basales
- **Chorion** conjonctif riche en fibres élastiques
- Couche mince de **cellules musculaires lisses**



**Fonction :**

Elaborent un produit de sécrétion : 2/3 du volume de l'éjaculat de nature diverse (fructose nécessaire à la nutrition et à la mobilité des spermatozoïdes)

**Vésicules séminales**



**III.3 GLANDES DE COWPER**

**Glandes tubulo-alvéolaires** composées dont le canal excréteur s'abouche dans l'urètre membraneux.

Glande formée de **lobules** séparés les uns des autres par une cloison conjonctive riche en fibres élastiques et en cellules musculaires lisses.

Epithélium des éléments sécréteurs cubique ou prismatique formé de **cellules à mucus**

Epithélium des canaux excréteurs cubique ou prismatique simple.



# Appareil génital féminin

---

Collège universitaire et hospitalier des histologistes, embryologistes,  
cytologistes et cytogénéticiens (CHEC)

Dr. Chantal KOHLER

**Date de création du document**    2010-2011

## Table des matières

<b>I Ovaires</b> .....	<b>3</b>
<b>I.1 Anatomie macroscopique</b> .....	<b>3</b>
<b>I.2 Anatomie microscopique</b> .....	<b>3</b>
<b>I.3 Follicules ovariens</b> .....	<b>4</b>
<b>I.3.1 Follicules évolutifs</b> .....	<b>4</b>
<b>I.3.1.1 Follicule primordial (35 micromètre de diamètre)</b> .....	<b>4</b>
<b>I.3.1.2 Follicule primaire (environ 45 micromètre de diamètre)</b> .....	<b>5</b>
<b>I.3.1.3 Follicule secondaire (50 à 180 micromètres de diamètre)</b> .....	<b>5</b>
<b>I.3.1.4 Follicule antral (environ 5 mm de diamètre)</b> .....	<b>6</b>
<b>I.3.1.5 Follicule mature préovulatoire ou follicule de De Graaf (20 mm)</b> .....	<b>6</b>
<b>I.3.2 Maturation de l'ovocyte et ovulation</b> .....	<b>7</b>
<b>I.3.3 Follicules involutifs</b> .....	<b>7</b>
<b>I.4 Corps progestatif et gestatif</b> .....	<b>8</b>
<b>I.4.1 Cytophysiologie</b> .....	<b>8</b>
<b>II Tractus génital</b> .....	<b>9</b>
<b>II.1 Trompe utérine</b> .....	<b>9</b>
<b>II.2 Utérus</b> .....	<b>11</b>
<b>II.3 Vagin</b> .....	<b>13</b>
<b>II.4 Organes génitaux externes ou vulve</b> .....	<b>14</b>
<b>III La glande mammaire</b> .....	<b>15</b>

Il comprend :

- Les ovaires (gonades féminines)
- Le tractus génital
  - Trompes utérines
  - Utérus
  - Vagin
  - Organes génitaux externes
- La glande mammaire

## I OVAIRES

---

Deux ovaires qui libèrent les ovocytes et sécrétion des hormones stéroïdes sexuelles.

Unité morphologique : **follicule ovarien**

Deux phases dans un cycle :

- **phase folliculaire** avant ovulation : maturation d'un follicule
- phase de préparation à la nidation éventuelle : **phase lutéale** avec mise en place d'une glande endocrine temporaire : le **corps jaune ou corps progestatif**.

### I.1 ANATOMIE MACROSCOPIQUE

Deux ovaires droit et gauche situés dans la cavité pelvienne

Ont une forme ovoïde, 4 cm x 2 cm

Coiffé par le pavillon de la trompe

### I.2 ANATOMIE MICROSCOPIQUE

Entouré par un épithélium formé d'une seule couche de cellules cubiques

Directement en dessous : stroma conjonctif dense = **albuginée**

Puis stroma conjonctif contenant les follicules (ovocytes + cellules folliculaires) : **corticale**

Au centre tissu conjonctif lâche très vascularisé (artères et veines tortueuses qui irriguent le cortex) : **médullaire**

Les cellules du hile ou cellules de Berger, regroupées en amas, sont identiques aux cellules de Leydig du testicule.

Les **ovocytes** apparaissent pendant la vie embryonnaire sous la forme d'**ovogonies** qui se divisent par division mitotique (1 million). Un grand nombre dégènèrent avant la naissance. A la puberté, environ 400 000 bloqués en prophase de première division méiotique. 300 à 400 arriveront à maturation.

### I.3 FOLLICULES OVARIENS

#### I.3.1 Follicules évolutifs

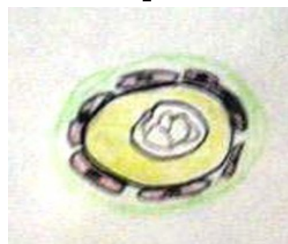Chaque follicule ovarien est formé d'un ovocyte entouré de cellules épithéliales : les cellules folliculaires puis de cellules issues du stroma ovarien : les thèques. Entre les cellules folliculaires et le stroma : une lame basale appelée membrane de Slavjanski

##### I.3.1.1 Follicule primordial (35 micromètre de diamètre)

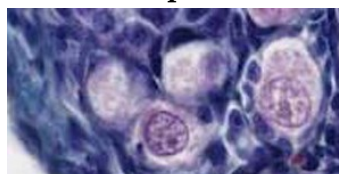
Les cellules folliculaires forment une couronne de cellules aplaties qui entourent l'ovocyte

- *Le stock de follicules primordiaux est constitué dès la fin du 7e mois de vie intra-utérine (environ  $10^6$ )*
- *L'ovocyte d'un follicule primordial est bloqué en prophase de 1ère division méiotique (-> ovocyte I)*
- *Ovocyte : grande cellule de 32 micromètres de diamètre avec un noyau volumineux et un nucléole*
- *Seulement 300 à 400 des follicules primordiaux deviendront des follicules ovulatoires*

**Follicule primordial**



**Follicule primordial**



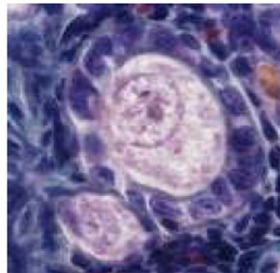
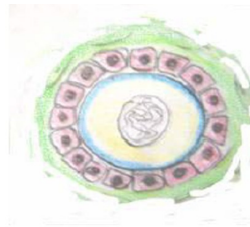### I.3.1.2 Follicule primaire (environ 45 micromètre de diamètre)

Les cellules folliculaires forment une seule couche de cellules cubiques.

A partir de la puberté, la sécrétion de FSH et de LH par l'antéhypophyse stimule le développement des follicules évolutifs. A chaque cycle, plusieurs follicules primaires entrent dans une phase de croissance.

- *La membrane de Slavjanski devient visible*
- *La zone pellucide se met en place (membrane glycoprotéique,-PAS positive - qui entoure l'ovocyte)*
- *L'ovocyte est toujours en prophase de 1ère division méiotique*

#### Follicule primaire

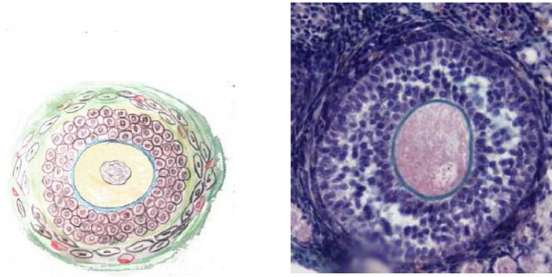


### I.3.1.3 Follicule secondaire (50 à 180 micromètres de diamètre)

Les cellules folliculaires se sont multipliées pour former 4 à 5 couches de cellules qui constituent la granulosa

- *L'ovocyte est toujours en prophase de 1ère division méiotique*
- *Les cellules de la granulosa sont associées entre elles par des jonctions communicantes (gap junction)*
- *Les cellules du stroma ovarien s'individualisent en deux couches : les thèques interne et externe*
  - *La thèque interne, très vascularisée est formée de cellules ayant les caractéristiques des cellules élaborant des hormones stéroïdes*
  - *La thèque externe est une couche formée de cellules stromales*

### Follicule secondaire

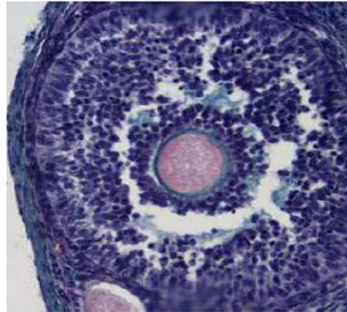


#### I.3.1.4 Follicule antral (environ 5 mm de diamètre)

Une cavité apparaît au sein de la granulosa : des espaces remplis de liquide apparaissent entre les cellules de la granulosa puis convergent pour former une cavité unique : l'**antrum**.

- *Le liquide folliculaire de l'antrum est un transsudat du plasma sanguin*
- *Il contient une concentration plus élevée d'hormones stéroïdes et d'hormones gonadotropes.*

### Follicule antral

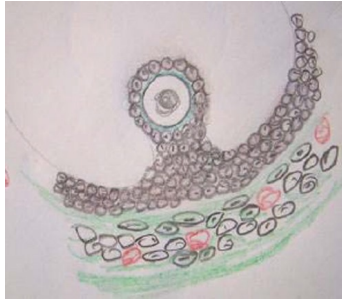

#### I.3.1.5 Follicule mature préovulatoire ou follicule de De Graaf (20 mm)

L'ovocyte est entouré par une seule assise de cellules de la granulosa : la **corona radiata**

- *L'ovocyte et la corona radiata sont reliés au reste de la granulosa par le **cumulus oophorus***
- *L'ensemble fait saillie dans l'antrum*
- *La thèque interne contient des amas de **cellules à sécrétion stéroïde** (morphologie caractéristique : REL, mitochondries à crêtes tubulaires, gouttelettes lipidiques) -> stéroïdes androgènes qui sont convertis en oestradiol par les cellules folliculaires.*

### Follicule mature préovulatoire



#### I.3.2 Maturation de l'ovocyte et ovulation

La maturation qui conduit à un follicule mûr se déroule sur trois cycles menstruels avec **cinq à six** follicules antraux mais un seul follicule aboutira à l'ovulation (**follicule dominant = sensibilité accrue à FSH et récepteurs à LH + toxicité pour les autres follicules**). Il est recruté à la fin de la phase lutéale du cycle précédent.

Décharge de **FSH et LH** au milieu du cycle -> modification du follicule qui fait saillie à la surface de l'ovaire

- Sécrétion de **progestérone** par les cellules de la granulosa
- Disparition des jonctions communicantes entre les cellules de la granulosa
- **Reprise de la méiose** -> ovocyte II en métaphase de 2ème division (la 2ème division méiotique se terminera après la fécondation)
- Expulsion du premier globule polaire
- Maturation cytoplasmique (organites plus nombreux ; apparition du facteur de décondensation de la chromatine du spermatozoïde, facteur de prévention de la polyspermie,...)
- **Modification biochimique** de la membrane pellucide où pourront se fixer de façon spécifique des spermatozoïdes
- **Dissociation des cellules du cumulus grâce à l'acide hyaluronique sécrété par le cumulus** -> libération de l'ovocyte dans la cavité antrale
- **Ovulation** (36 H après pic de LH) : rupture du follicule mûr (prostaglandines sécrétées par granulosa) avec expulsion de l'ovocyte entouré des cellules de la corona radiata hors de l'ovaire

#### I.3.3 Follicules involutifs

La plupart des follicules subissent une involution : **atrésie folliculaire**.

- stades pré-antraux et antraux
- concerne 90% des follicules

- intense après la naissance, pendant la puberté et pendant la gestation
- disparition des ovocytes (pycnose nucléaire, surcharge lipidique)
- Plusieurs types de follicules involutifs : dégénératif, hémorragique, thécogène (gardent une activité endocrine)

#### I.4 CORPS PROGESTATIF ET GESTATIF

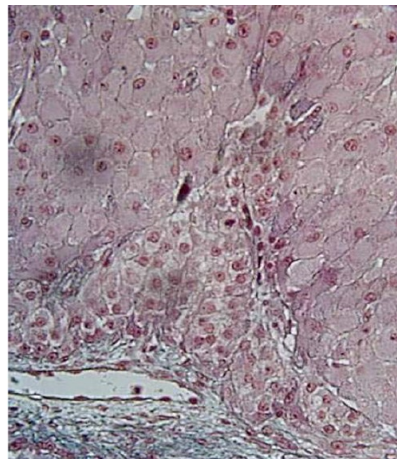
C'est le follicule mûr qui a expulsé son ovocyte

- Les capillaires de la thèque interne envahissent la granulosa -> hémorragie qui forme le **coagulum central**
- Les cellules de la granulosa deviennent des **cellules lutéales** (aspect des cellules qui synthétisent des hormones stéroïdes : **progestérone**)
- Les cellules de la **thèque interne** forment des cordons qui pénètrent en périphérie de la granulosa (synthèse de stéroïdes : **oestradiol**)

En fin de cycle, l'oestradiol -> prostaglandines -> lyse du **corps progestatif** (phagocytose des cellules par macrophages -> tissu conjonctif cicatriciel : **corpus albicans**)

Si fécondation corps progestatif -> corps gestatif sous l'influence des hormones gonadotropes secrétées par le placenta. Il assure pendant le premier trimestre la source principale des hormones stéroïdes de la grossesse.

**Corps progestatif et gestatif**



##### I.4.1 Cytophysiology

L'activité cyclique de l'ovaire dépend de deux hormones hypophysaires : FSH (hormone folliculo-stimulante) et LH (hormone lutéinisante).



- FSH -> prolifération des cellules de la granulosa qui acquièrent des récepteurs à LH
  - activation d'une enzyme qui permet la transformation des stéroïdes (androgènes) élaborés par la thèque interne en oestradiol
  - oestradiol -> rétroaction sur hormones hypothalamo-hypophysaires
- sécrétion d'un pic de LH
  - ovulation
  - diminution de la synthèse d'oestradiol par les cellules de la granulosa
  - augmentation de la synthèse de progestérone
  - transformation du follicule postovulatoire en corps jaune

## II TRACTUS GÉNITAL

---

Ce tractus présente des variations morphologiques, cycliques, hormono dépendantes de la puberté à la ménopause.

### II.1 TROMPE UTÉRINE

Ce sont deux conduits musculo membraneux d'environ 12 cm de long composé de quatre portions :

- Le **pavillon** , évasé hérissé de franges situé au dessous de l'ovaire
- L'**ampoule** , dilatée fait suite au pavillon
- L'**isthme** , partie moyenne
- Le **segment intra-mural** ou partie intersticielle, située dans l'épaisseur de la paroi utérine.

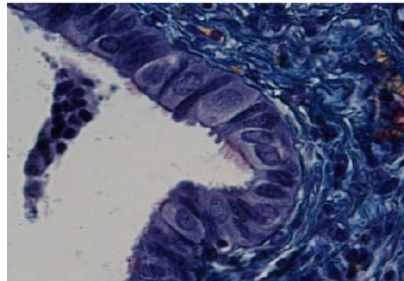
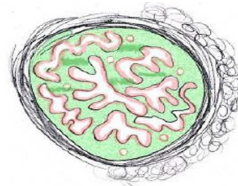
#### Structure histologique :

Trois tuniques :

- **Muqueuse** : lumière irrégulière et découpée bordée par épithélium cylindrique simple composé de deux types cellulaires :
  - les **cellules ciliées** , plus nombreuses pendant la période ovulatoire et dont les battements varient selon phase du cycle

- les **cellules sécrétrices** glandulaires dites intercalaires quand ont un aspect étroit faisant saillie dans la lumière : synthèse de grains de sécrétion en 1ère phase de cycle puis excrétion pendant 2ème phase
- Sous l'épithélium : lame basale puis chorion formé de tissu conjonctif lâche vascularisé
- **Musculeuse** : deux couches de cellules musculaires lisses : couche interne circulaire, couche externe longitudinale.
  - Est très épaisse au niveau de l'isthme.
  - Est très richement vascularisée ; au moment ovulation, dilatation vasculaire -> rigidité et rapprochement de l'ovaire
  - Péristaltisme varie selon phase du cycle : mouvements actifs pendant ovulation
- **Séreuse** : tissu conjonctif revêtu par séreuse péritonéale.

#### Trompe utérine



#### Fonction :

- Acheminement de l'œuf vers l'utérus grâce aux mouvements ciliaires et aux contractions de la musculeuse
- Nutrition de l'œuf par sécrétion des cellules glandulaires
- Migration et survie des spermatozoïdes depuis la cavité utérine jusqu'au lieu de la fécondation
  - Accumulation dans région isthmo-ampullaire
  - Augmentation de la mobilité
  - Modification de la membrane plasmique

## II.2 UTÉRUS

Organe musculaire creux médian (7 cm de long, 4 cm de large, légèrement aplati d'avant en arrière) composé d'une portion dilatée : le **corps** dont la partie supérieure forme le **fond** et d'une partie cylindrique l'**isthme** en continuité avec le **col** qui s'ouvre dans le vagin.

### Structure histologique :

#### Muqueuse : endomètre

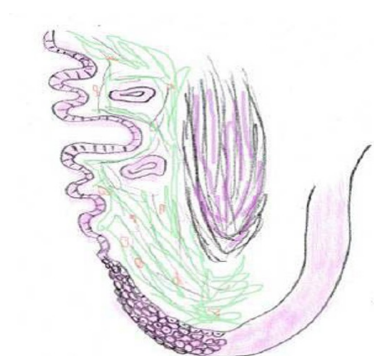- Epithélium cylindrique composé de cellules ciliées et de cellules glandulaires
- Invagination de l'épithélium dans chorion sous jacent -> **glandes tubuleuses**
- **Variations selon le niveau anatomique**
  - Epaisseur de 1 à 7 mm au niveau du corps
  - Muqueuse peu épaisse au niveau de l'isthme avec modifications cycliques moindres
  - Muqueuse du col
    - Epithélium cylindrique formé essentiellement de cellules à mucus et glandes tubulo-alvéolaires dans portion endocervicale : **endocol** = synthèse de la **glai**re cervicale
    - Epithélium pavimenteux stratifié dans **exocol**
- Variations selon la phase du cycle menstruel

#### Corps utérin

- Phase menstruelle

Si absence de fécondation, chute brutale des oestrogènes et progestérone -> élimination partielle de l'endomètre : menstruations (sang incoagulable, mucus, débris endométriaux, eau et prostaglandines)

#### Corps utérin



Baisse de Progestérone -> production endothéline (vasoconstricteur puissant)

--arrêt du flux sanguin dans endomètre

--Nécrose et desquamation endomètre

--libération enzymes lysosomiales -> altération épithélium

--matrice extracellulaire résorbée par métalloprotéases

- **Phase pré-ovulatoire ou phase proliférative ou oestrogénique** (associée à la sécrétion d'oestrogènes par le follicule en développement) : après phase menstruelle, persistance couche profonde endomètre : couche basale ou résiduelle
  - Développement glandulaire -> glandes sinueuses en fin de phase proliférative
  - Artères spiralées allongées et enroulées
  - Phénomènes stimulés par sécrétion oestrogénique d'origine thécale
- **Phase ovulatoire** : au moment du pic de LH apparition d'une vacuole située dans la région basale dans les cellules glandulaires des glandes utérines
- **Phase post-ovulatoire ou phase sécrétoire ou lutéale** : apparition de vacuoles apicales dans les cellules glandulaires
  - Phase de sécrétion sous la dépendance de la progestérone sécrétée par le corps progestatif
  - Glandes deviennent contournées
  - Paroi des glandes devient plicaturée
  - Lumière dilatée par produit de sécrétion
  - Synthèse d'une protéine spécifique par l'épithélium glandulaire (progesterone dependant associated protein)
- **Phase prémenstruelle**
  - Les cellules conjonctives se gonflent, ont un cytoplasme clair rempli de glycogène : cellules pré-déciduales
  - Développement des artères spiralées jusqu'à la partie superficielle de l'endomètre

**Col utérin** : variation de la **glaire cervicale** (élaborée par cellules de l'endocol)

Variations de pH, de viscosité et de composition physico-chimique au cours du cycle.

Appréciation de la qualité de la glaire par sa filance

- **En dehors de l'ovulation** : protéoglycannes forment un réseau dense qui condamne l'accès à la cavité utérine
- **Au moment de l'ovulation** : glaire abondante, claire et fluide qui permet le passage et la progression des spermatozoïdes dans le col utérin. Assure une survie de 24 à 48 heures aux spermatozoïdes

**Muscleuse** : myomètre. Tunique la plus épaisse :

- faisceaux de fibres musculaires lisses groupées en 4 couches mal délimitées
- Innervation adrénergique dont la stimulation -> contraction des cellules musculaires du corps et relâchement des cellules musculaires de l'isthme

Pendant la gestation

- Augmentation de taille très importante (augmentation du nombre de cellules musculaires)

**Séreuse** : adventice formée d'un tissu conjonctif dense recouverte par la séreuse péritonéale

### II.3 VAGIN

Conduit musculo-membraneux formé d'une muqueuse et d'une tunique musculaire entourée d'une adventice

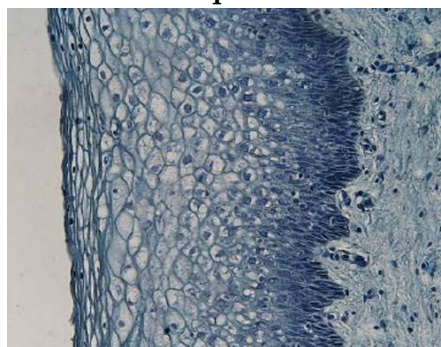
**Muqueuse** :

- **Epithélium pavimenteux stratifié non kératinisé.**

Plusieurs couches de cellules :

- **Couche basale ou germinative** : la plus profonde formée de cellules arrondies à noyaux volumineux et cytoplasme basophiles
- **Couche parabasale ou basale externe** : cellules plus volumineuses que les précédentes
- **Couche intermédiaire** : plusieurs assises losangiques, polygonales de plus en plus aplaties
- **Couche superficielle** : 3 à 4 assises de cellules aplaties au noyau pycnotique. Les plus superficielles ont un cytoplasme éosinophile

**Muqueuse**

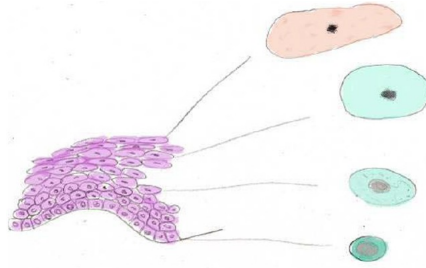


### Variations au cours du cycle menstruel (observées sur frottis vaginal) :

**Phase oestrogénique** : cellules basales se divisent, cellules superficielles se différencient et deviennent éosinophiles -> index caryopycnotique (nombre de cellules à noyau pycnotique / 100 cellules et index oestrogénique (nombre de cellules éosinophiles / 100 cellules) Ces deux index sont les plus élevés au moment de l'ovulation.

**Phase oestro-progestative** : desquamation des cellules intermédiaires, basophiles

#### Variations au cours du cycle menstruel



- **Chorion**

**Muscleuse** : deux couches de cellules musculaires lisses : une couche circulaire interne et une couche externe longitudinale

**Adventice** : tissu conjonctif fibreux riche en fibres élastiques

## II.4 ORGANES GÉNITAUX EXTERNES OU VULVE

Comprennent le vestibule avec les glandes de Bartolin, les petites lèvres, les grandes lèvres et le clitoris,

- Le **vestibule** est situé entre les petites lèvres ; reçoit le méat urinaire

Est recouvert d'un épithélium pavimenteux stratifié

- Les **glandes de Bartolin** : situées dans le vestibule de part et d'autre du vagin

Glandes tubulo-acineuses, hormono-dépendantes

- Les **petites lèvres** : repli muqueux revêtu par un épithélium pavimenteux stratifié. Nombreuses glandes sébacées et sudoripares.

Axe conjonctif spongieux ; riche innervation sensitive

- Les **grandes lèvres** : épithélium cutané (pavimenteux stratifié kératinisé) riche sur leur versant externe en follicules pileux, glandes sébacées et sudoripares.

Axe conjonctif riche en cellules adipeuses.

- Le **clitoris** : organe érectile recouvert d'un épithélium pavimenteux stratifié. Dans sa partie profonde deux corps caverneux.

### III LA GLANDE MAMMAIRE

---

Glande exocrine dont l'activité est hormono-dépendante

#### Organisation générale:

Glande tubulo-alvéolaire formée de 10 à 20 lobes entourés de tissu conjonctif et de tissu adipeux.

Chaque lobe est drainé par un **canal excréteur** : canal galactophore qui convergent vers le mamelon et s'ouvrent au niveau de l'area cribosa. Sont ramifiés en canaux de plus en plus fins qui recueillent le produit de sécrétion des glandes tubulo-acineuses

Canal excréteur : une seule assise de cellules cubiques reposant sur lame basale avec cellules myoépithéliales. Se ramifient en alvéoles : éléments sécréteurs

Autour des lobes : tissu conjonctif qui envoie des travées pour former des lobules.

**En dehors de la gestation** : canaux galactophores et acini peu développés

Discrète prolifération des canaux durant la phase prémenstruelle avec œdème et vasodilatation -> modification de volume du sein

Activité sécrétoire par les acinus

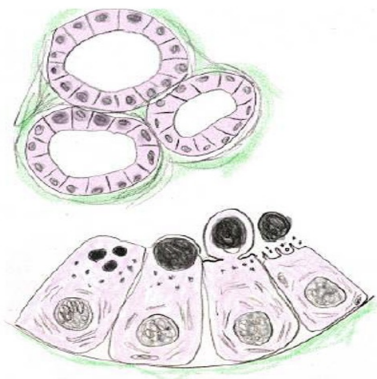
**Pendant la gestation** : prolifération et ramification des canaux et néoformation des structures sécrétantes par l'action de la **prolactine** et les stéroïdes sexuels provenant du corps gestatif puis du placenta.

Epithélium devient cylindrique avec grains de sécrétion et lipides

- **Période colostrogène** (à partir du 6e mois) : synthèse d'un produit riche en lactoprotéines et pauvre en lipides : colostrum
- **Période lactogène** : activité intense de sécrétion lactée après l'accouchement, induite par l'action de la prolactine et des glucocorticoïdes en même temps que oestrogènes et progestérone diminuent. Avant la naissance, inhibition de la sécrétion lactée par la **prolactin inhibitin factor** (PIF, hormone hypophysaire)
  - **Cycle de sécrétion** : toutes les régions n'ont pas en même temps la même activité. Environ 1100 ml de lait par jour
  - **Phase de sécrétion** : hauteur des cellules augmente progressivement ; nombreux grains de sécrétion protéique et d'inclusions lipidiques
  - **Phase d'excrétion**

- Mode **mérocine** pour sécrétion protéique
- Mode **apocrine** (au moment de la tétée, libération d'une vague de prolactine -> augmentation de la sécrétion et ocytocine -> contraction des cellules myoépithéliales situées autour des alvéoles) pour produit lipidique qui s'accumule dans le pôle apical, font saillie dans la lumière. Phase d'excrétion entraîne l'inclusion lipidique, la membrane plasmique que la recouvre et le cytoplasme situé entre les deux. Phase de repos
- Phase de repos.

#### Phase d'excrétion





# Les glandes endocrines

---

**Collège universitaire et hospitalier des histologistes, embryologistes,  
cytologistes et cytogénéticiens (CHEC)**

**Dr. Chantal KOHLER**

**Date de création du document    2010-2011**

## Table des matières

<b>I</b>	<b>Le système endocrinien : introduction</b>	<b>4</b>
<b>I.1</b>	<b>1ère glande endocrine : Hypophyse (glande pituitaire)</b>	<b>5</b>
<b>I.1.1</b>	<b>Antéhypophyse</b>	<b>5</b>
<b>I.1.2</b>	<b>Post hypophyse ou neurohypophyse</b>	<b>6</b>
<b>II</b>	<b>La thyroïde</b>	<b>7</b>
<b>II.1</b>	<b>Description morphologique</b>	<b>7</b>
<b>II.2</b>	<b>Développement embryologique</b>	<b>7</b>
<b>II.3</b>	<b>Histologie</b>	<b>8</b>
<b>II.4</b>	<b>Cytophysiologie</b>	<b>9</b>
<b>III</b>	<b>La glande surrénale</b>	<b>11</b>
<b>III.1</b>	<b>Morphologie</b>	<b>11</b>
<b>III.2</b>	<b>Développement embryologique</b>	<b>12</b>
<b>III.3</b>	<b>Histologie</b>	<b>13</b>
<b>III.3.1</b>	<b>Cortico-surrénale</b>	<b>13</b>
<b>III.3.2</b>	<b>Médullo-surrénale</b>	<b>15</b>
<b>III.4</b>	<b>Vascularisation</b>	<b>16</b>
<b>III.5</b>	<b>Cytophysiologie</b>	<b>17</b>
<b>III.6</b>	<b>Activité hormonale foetale</b>	<b>18</b>
<b>IV</b>	<b>Le pancréas</b>	<b>19</b>
<b>IV.1</b>	<b>Morphologie</b>	<b>19</b>
<b>IV.2</b>	<b>Développement embryologique du pancréas</b>	<b>20</b>
<b>IV.3</b>	<b>Histologie du Pancréas endocrine</b>	<b>20</b>
<b>IV.4</b>	<b>Vascularisation</b>	<b>23</b>
<b>IV.5</b>	<b>Innervation</b>	<b>23</b>
<b>IV.6</b>	<b>Cytophysiologie : cellule à insuline</b>	<b>23</b>

<b>IV.7 Cytophysiologie : cellule à glucagon .....</b>	<b>24</b>
<b>V Pour en savoir plus .....</b>	<b>24</b>

## I LE SYSTÈME ENDOCRINIEN : INTRODUCTION

---

### Epithéliums endocrines

- Organes ou ensembles cellulaires élaborant des hormones qui agissent sur cellules cibles après fixation sur un récepteur

### *Caractéristiques des épithéliums endocrines*

- Formé par un **épithélium glandulaire** qui repose sur un **tissu conjonctif** très vascularisé
- Synthèse d'hormones libérées **directement** dans la circulation sanguine
- Action des hormones sur cellules ou organes cibles
- Notion de régulation de la synthèse des hormones

### *Organisation des épithéliums endocrines*

- **Glandes** endocrines (thyroïde, hypophyse...)
- **Amas de cellules** endocrines (cellules de Leydig, îlots de Langerhans)
- **Système endocrine diffus** (système APUD) (ex : cellules neuroendocrine du tube digestif, corps neuro-épithéliaux de l'arbre bronchique)

### *Médiateurs : Hormones*

- Composés **hydrophiles**
  - Protéines, peptides ou amines biogènes
  - Récepteur membranaire
- Composés **hydrophobes**
  - Stéroïdes
  - Diffusent à travers la membrane plasmique
  - Liaison avec récepteur intracytoplasmique
  - Activation du récepteur par ligand

### **Action de la majorité des cellules endocrines sous la dépendance du système hypothalamo-hypophysaire**

## I.1 1ÈRE GLANDE ENDOCRINE : HYPOPHYSE (GLANDE PITUITAIRE)

Située dans la selle turcique, elle est formée de deux parties : l'adénohypophyse ou antéhypophyse d'origine ectoblastique et la neurohypophyse ou posthypophyse, d'origine neurectoblastique.

### I.1.1 Antéhypophyse

Glandes endocrine de type trabéculaire avec cellules endocrines en cordons entourés d'un riche réseau capillaire

Nombreuses **hormones** dont la synthèse dépend de facteurs synthétisés par l'hypothalamus.

#### Plusieurs types de cellules

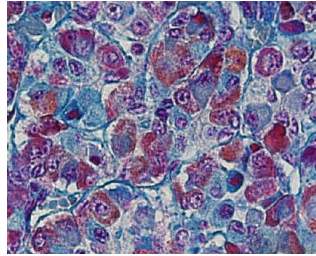
Vascularisation par un système porte : réseau capillaire primaire qui traverse l'éminence médiane d'où partent des anses capillaires qui sont collectés dans les vaisseaux portes. Le réseau capillaire secondaire issu des vaisseaux portes draine l'adénohypophyse : les facteurs élaborés par l'hypothalamus sont amenés par le réseau porte au niveau des cellules de l'antéhypophyse.

#### Cellules glandulaires :

- **C à GH ou STH** (hormone somatotrope) -> croissance osseuse : les cellules somatotropes sont volumineuses, assez nombreuses, réparties en groupes le long des capillaires sinusoides dans les régions latérales et postérieures de l'adénohypophyse.
  - *Les cellules somatotropes sécrètent l'hormone de croissance, responsable de la stimulation du cartilage de conjugaison*
  - *Si excès de sécrétion, gigantisme chez l'enfant ou acromégalie chez l'adulte*
- **C à prolactine** -> sécrétion lactée.
  - *Ces cellules sont nombreuses au cours de la gestation et en période d'allaitement*
- **FSH et LH** (hormones gonadotropes)-> testicule et ovaires
  - *Les cellules gonadotropes sont dispersées dans tout le lobe antérieur ; 80 % des cellules contiennent simultanément FSH et LH*
- **TSH** (hormone thyroïdienne) -> thyroïde
  - *Les cellules thyroïdiennes sont les moins nombreuses et sont dispersées dans tout le lobe*

- **ACTH** (hormone corticotrope) -> surrénales
  - *Les cellules corticotropes sont les plus volumineuses, sont réparties dans tout le lobe mais sont prédominantes dans la région médiane*

#### Cellules glandulaires



#### *Cellules folliculo-stellaires*

- Prolongements entre les cellules glandulaires
- REG et appareil de Golgi bien développés
- Lysosomes
- Fonction mal connue

#### **Multipl**es cellules cibles ayant elles-mêmes une fonction endocrine

- Thyroïde -> sécrétion des hormones thyroïdiennes
- Surrénale -> sécrétion des hormones surrénaliennes
- Ovaire -> maturation des follicules ovariens
- Testicule-> spermiogénèse
- ...

#### **I.1.2 Post hypophyse ou neurohypophyse**

Contient l'éminence médiane, l'infundibulum et le lobe postérieur de l'hypophyse.

Le lobe postérieur contient des milliers d'axones non myélinisés dont les corps cellulaires sont dans les noyaux supra-optique para-ventriculaire. Ces neurones sont de grandes cellules qui élaborent des granulations (corps de Herring) stockées dans des dilatations situées le long des axones. Ces granulations contiennent deux hormones : l'ocytocine et la vasopressine (ou ADH : hormone anti-diurétique).

L'ocytocine a une action sur l'utérus gravide et stimule la contraction du myomètre utérin.

Les cibles de la vasopressine sont les tubes collecteurs du rein où elle provoque une augmentation de la réabsorption de l'eau.

## II LA THYROÏDE

---

### II.1 DESCRIPTION MORPHOLOGIQUE

- **Anatomie** : 2 lobes réunis par un isthme

située dans la partie antérieure du cou en avant du cartilage thyroïde

- **Histologie** : vésicules avec
  - cellules folliculaires ou thyrocytes -> hormones thyroïdiennes
  - cellules C -> calcitonine
  - tissu conjonctivo vasculaire
- **Embryologie**
  - Thyrocytes dérivent du plancher de l'intestin pharyngien
  - Cellules C proviennent des crêtes neurales
  - Tissu conjonctif provient du mésoblaste

### II.2 DÉVELOPPEMENT EMBRYOLOGIQUE

1. Le corps thyroïde apparaît à la **troisième semaine** de développement : prolifération épithéliale du **plancher de l'intestin pharyngien** (foramen caecum)
2. L'ébauche thyroïdienne s'enfonce dans le mésoblaste sous jacent en avant de l'intestin pharyngien -> diverticule bilobé
3. Au cours de la migration, persistance d'un canal : **canal thyroglosse** qui disparaît secondairement
4. Migration en avant de l'os hyoïde et des cartilage du larynx
5. 7ème semaine : glande thyroïde en place
6. Fin du 3ème mois : début d'activité (1ers follicules remplis de colloïde)

#### **Anomalies de développement**

- Quasi physiologiques

- **Foramen caecum** : dépression au niveau de la base de langue
- **Lobe pyramidal** : extrémité distale du tractus thyroïdienne
- **Kystes du tractus thyroïdienne** en tous points du trajet de migration de l'ébauche thyroïdienne-> apparaissent sur la ligne médiane du cou.
- **Thyroïdes ectopiques** : îlots thyroïdiens sur même trajet-> le plus souvent au niveau de la base de la langue.

### II.3 HISTOLOGIE

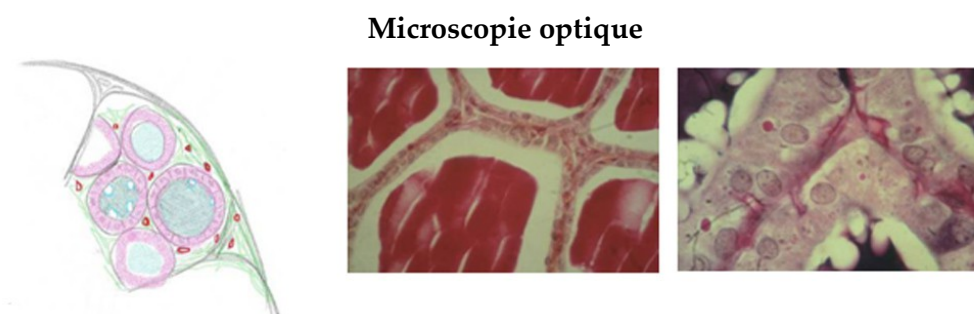
- Glande endocrine de type vésiculaire ou folliculaire
- **Microscopie optique**
  - Thyroïde entourée d'une capsule conjonctive
  - Avec travées conjonctivo vasculaires -> lobules
  - Dans les lobules, des vésicules avec paroi formée d'une seule couche de cellules remplies de colloïde séparées les unes des autres par tissu conjonctif fin, riche en fibres de réticuline et très vascularisé

Epithélium des vésicules de taille variable :

--Pavimenteux (cellules au repos)

--Cylindrique (cellules en activité)

--Cellules reposent sur membrane basale



- **Microscopie électronique**
  - **Thyrocytes**
    - Cellules possédant les organites des cellules qui synthétisent des protéines :
      - REG au pôle basal
      - Golgi supra nucléaire, grains de sécrétion
    - Nombreux lysosomes au pôle apical



- Microvillosités au niveau membrane apicale
- Système de jonction au pôle apical
- **Cellules C**
  - Au pôle basal des thyrocytes ou en amas entre les vésicules
  - Sont plus volumineuses que les thyrocytes et moins colorables
  - Nombreux grains de sécrétion denses contenant la calcitonine (hormone polypeptidique)
  - REG peu développé, mitochondries abondantes et golgi volumineux

## II.4 CYTOPHYSIOLOGIE

### Fonction des thyrocytes

- Sécrétion de :
  - Tri-iodothyronine (**T3**) et Tétrai-iodothyronine (thyroxine ou **T4**) sous la dépendance d'une hormone hypophysaire : **TSH**, elle même sous la dépendance d'une hormone hypothalamique : **TRH**

La synthèse de TRH est stimulée par une faible taux de T3 et de T4

*a) Synthèse et stockage des hormones par les cellules vésiculaires*

Quatre étapes :

1. **Synthèse de thyroglobuline** ⇔ synthèse protéique habituelle dans REG à partir de tyrosine puis glycosylation dans le Golgi ; excrétion dans la lumière vésiculaire

2. **Captation d'iode minéral** (iodures) à partir du sang par pompe à iodures

Stimulation par TSH

3. **Transformation** de l'iode minéral en iode organique grâce à une peroxydase élaborée par les cellules thyroïdiennes

4. **Iodification des molécules de thyroglobuline** dans la colloïde ou au niveau du pôle apical par une action enzymatique-> formation de mono-iodo-tyrosine (MIT), di-iodo-tyrosine (DIT), tri-iodothyronine (T3) et tétra-iodo-thyronine (T4) (thyroglobuline iodée)

*b) Libération de T3 et T4*

Plusieurs étapes :

- **Endocytose de fragments de colloïde contenant** la thyroglobuline iodée

- Fusion avec lysosomes des thyrocytes

- Formation de phagolysosomes où se produit une hydrolyse acide

- Dissociation de T3 et T4 et de la molécule de thyroglobuline au niveau de la cellule puis libération de T3 et de T4 dans les capillaires

- Les iodotyrosines sont séparées des molécules d'iode par une enzyme et réutilisées

*c) Rôles de T3 et T4*

- Anabolisant
- Augmente le métabolisme de base
- Rôle pendant la vie foetale ++ (croissance corporelle et développement du système nerveux)
  - Régulation
    - T3 et T4 stimulées par l'hormone **hypophysaire**
      - La TSH est apportée par le sang ; elle se fixe sur les récepteurs des membranes latérobasales des thyrocytes qui répondent en captant une plus grande quantité d'iode et en provoquant une augmentation de synthèse et une libération accrue d'hormones thyroïdiennes
      - TSH -> Augmente toutes les fonctions du thyrocyte :
        - Augmentation de synthèse de thyroglobuline et de sa dégradation afin d'augmenter la libération de T3 et T4
        - Augmentation de T3 et T4 dans le sang -> diminution de TRH et TSH
    - T3 et T4 régulent la synthèse de l'hormone **hypothalamique**
      - TRH -> diminue la synthèse de TSH

### Fonction des cellules C

Calcitonine excrétée au pôle basal des cellules dans les capillaires

Rôle de la **calcitonine**

– Hypocalcémiant car :

- Empêche la réabsorption de calcium : empêche la résorption osseuse par les ostéoclastes
- Augmente la minéralisation de la bordure ostéoïde

Hormone antagoniste de la parathormone synthétisée par les parathyroïdes qui est hypercalcémiant

- Régulation
  - Indépendante de l'hypophyse
  - taux de Ca<sup>++</sup> directement sur la membrane plasmique des cellules C

## Les parathyroïdes

Quatre glandes **parathyroïdes** situées à la face postérieure de la thyroïde.  
Ce sont des glandes endocrines qui élaborent l'hormone parathyroïdienne ou parathormone, hypercalcémiante.

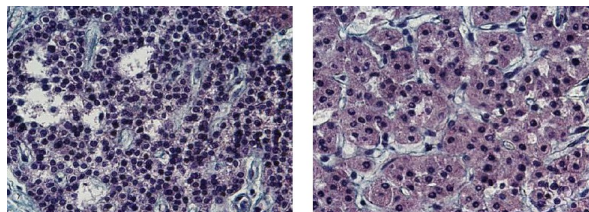
Glande **cordonnale** entourée d'une capsule conjonctive.  
Des cordons anastomosés entre eux séparés par un tissu conjonctif vascularisé et riche en fibres de réticuline.

Deux types de cellules :

- **cellules principales** : de petite taille, peu colorées, sont les plus nombreuses. Contiennent des grains de sécrétion qui sont la parathormone
- **Cellules oxyphiles** : les plus volumineuses, fortement colorées, les moins nombreuses. Ne possèdent aucun grain de sécrétion.

Action : hypercalcémiante par mobilisation du calcium à partir de la substance osseuse (activation des ostéoclastes), diminution de l'élimination rénale, stimulation de l'absorption intestinale.

Cellules oxyphiles



## III LA GLANDE SURRÉNALE

---

### III.1 MORPHOLOGIE

- Situées au pôle supérieur des reins ; 5cm x 2cm
- Glande endocrine **cordonnale**

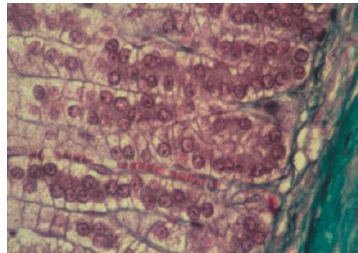
Deux systèmes endocriniens distincts qui diffèrent par localisation, structure, fonction et origine embryologique

- **Cortico-surrénale**
  - Origine mésoblastique
  - Zone périphérique de la glande
  - Hormones stéroïdes

- **Médullo-surrénale**

- Origine neurectoblastique
- Zone centrale de la glande
- Amines biogènes
  - Adrénaline
  - Catécholamines
  - Noradrénaline

**Glande surrénale : morphologie**



## **III.2 DÉVELOPPEMENT EMBRYOLOGIQUE**

### **a) Cortex**

- **Epithelium coelomique intraembryonnaire**

- (comme testicules et ovaires)
- Début 2e mois (J30 - 7-8 mm)
  - Cordons cellulaires naissent à partir épithélium
  - Invagination dans mésoblaste
  - -> larges cellules acidophile
  - =cortex surrénalien foetal
  - Régression sauf partie externe  
Zone réticulée
- Fin du 3e mois
  - Deuxième vague de cellules
  - Petite cellules basophiles  
Zone glomérulée et fasciculée

## b) Médulla

- Cellules des **crêtes neurales**
  - Fin 6e sem (11-12 mm)
  - **Migration** des C neuroectoblastiques au contact de l'ébauche corticale
  - **Intrication** dans 1er temps
  - Regroupement en une masse centrale
  - Transformation en cellules glandulaires des cellules en contact avec cellules corticales

## III.3 HISTOLOGIE

### III.3.1 Cortico-surrénale

- **Capsule conjonctive** dense avec fines fibres de collagène et nombreux réseaux vasculaires
- **Travées de cellules** cubiques

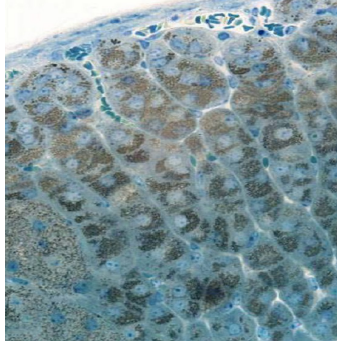
#### Possèdent caractéristiques des cellules à stéroïdes

- Mitochondries à crêtes tubulaires
- REL
- Goutelettes lipidiques

#### Trois zones

- **Glomérulée ( 15%) ou zone arciforme**
  - Arcades sous la capsule conjonctive
  - -> minéralocorticoïdes (aldostérone) séparées les unes des autres par travées épaisses
- **Fasciculée (75%)**
  - Faisceaux formés de spongiocytes
  - -> Glucocorticoïdes (cortisol)
- **Réticulée (10%)**
  - Travées en réseaux
  - -> glucocorticoïdes et androgènes

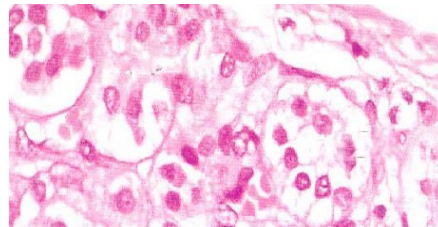
### La glande surrénale : cortico-surrénale



#### Fort grossissement

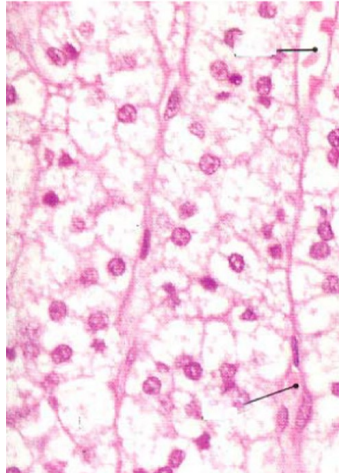
- **Zone glomérulée**
- Fine zone sous capsulaire
- Petites cellules compactes en amas cylindriques à cytoplasme basophile avec noyau à hétérochromatine abondante
- Tissu de soutien avec capillaires
- Quelques gouttelettes lipidiques et des enzymes ainsi qu'un réseau de REG bien visible. Présence de quelques jonctions communicantes entre les cellules.

#### Zone glomérulée



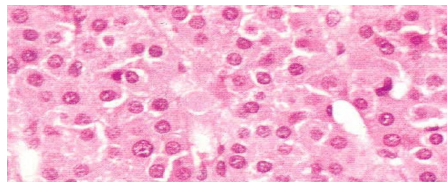
- **Zone fasciculée**
- Grandes cellules rectangulaires ou polyédriques
- Cytoplasme clair vacuolisé (*gouttelettes lipidiques détruites par technique de préparation*)
- Disposées en colonnes verticales séparées par des capillaires, disposées de façon radiaire par rapport à la médullaire
- Mitochondries à crêtes tubulaires - REL +++
- Noyau avec nucléole bien visible

### Zone fasciculée



- **Zone réticulée**
- Cellules au cytoplasme acidophile disposées en réseau anastomosé
- -> amas de cellules plus petites
- Entre les cellules : nombreux vaisseaux
- Présence de grains de lipofuschine, lysosomes et REL moins abondant

### Zone réticulée



## III.3.2 Médullo-surrénale

Partie centrale de la glande

- Cordons de **cellules polyédriques** en amas
  - Noyau volumineux pâle
  - Cytoplasme finement granulaire
    - De nombreuses mitochondries à crêtes lamellaires
    - Un appareil de Golgi important
    - Des granules neurosecrétoires
- ancienne dénomination : cellules chromaffines car oxydation des amines donne une coloration brune

- Riche réseau de **capillaires** fenêtrés entre les cordons
- Cellules ganglionnaires parasympathiques

### Deux types de cellules

- Cellules à Noradrénaline (5%) petits îlots
- Cellules à Adrénaline (95%)  
Granules **neuro-sécrétoires**  
Catécholamines
- Cellules à **adrénaline**
  - Granules petits sphériques
  - Matériel dense entouré d'un halo clair
- Cellules à **Noradrénaline**
  - Granules plus volumineux
  - Matériel dense irrégulier

### III.4 VASCULARISATION

**Artères** capsulaires -> riche vascularisation artérielle = plexus capsulaire

- Vascularisation de la surrénale de deux types :
  - artérioles corticales partent du plexus sous capsulaire->
    - vaisseaux sinusoides (capillaires en pluie) entre les cordons de la fasciculée puis
    - plexus dans la réticulée
    - anastomose avec plexus médullaire (réseau capillaire profond)

*Ces capillaires qui traversent la corticale amènent les glucocorticoïdes au contact des cellules de la médullaire*

- artérioles médullaires : branches des artères capsulaires (artères perforantes) qui traversent directement la corticale jusqu'à la médullaire -> plexus médullaire
- **Grande veine** de la surrénale



### III.5 CYTOPHYSIOLOGIE

#### a) Corticosurrénale

Trois groupes d'hormones stéroïdes régulés par ACTH

- Glucocorticoïdes (**fasciculée et réticulée**) : Cortisol et Cortisone
  - Sécrétion en réponse à ACTH
- Minéralocorticoïdes (**glomérulée**) : Aldostérone
  - Sécrétion stimulée par une chute de concentration de natrémie, par l'ACTH d'origine hypophysaire, par le facteur atrial natrémique (cellules musculaires cardiaque)
- Androgènes (**fasciculée et réticulée**) : Androgènes déhydroépiandrostérone = DHEA
- Origine biochimique commune : **cholestérol**

Glucocorticoïdes (sous la dépendance de l'hypophyse : ACTH)

- **Cholestérol**
- **Ester de cholestérol** (goutelettes lipidiques)
- **$\Delta 5$  prégnénolone** (Mito)
- **Progestérone** (oxydation - REL)
- **17 hydroxyprogestérone** (hydroxylation)
- **Cortisol** (hydroxylation REL)

Minéralocorticoïdes

- **Cholestérol**
- **Ester de cholestérol** (goutelettes lipidiques)
- **$\Delta 5$  prégnénolone** (Mito)
- **Progestérone** (oxydation - REL)
- **11 $\beta$  hydroxyprogestérone** (hydroxylation)
- **Corticostérone** (hydroxylation dans mito)
- **Aldostérone** (mito)

## Rôles de ces hormones

- **Glomérulée**
  - Aldostérone
  - Réabsorption tubulaire rénale (tube contourné distal)
  - Stimule la réabsorption du sodium
- **Fasciculée**
  - Cortisol et cortisone
  - Métabolisme général (lipides glucides et protéines)
  - Anti-inflammatoire
- **Réticulée**
  - Androgènes : DHEA (déhydroépiandrostérone)
  - Anabolisant

### b) Médullosurrénale

Synthèse et **stockage** des amines biogènes mais excrétion normale en très petite quantité sauf en cas de stress (hypertension, vasoconstriction, augmentation du rythme cardiaque)

- **Synthèse** stimulée par axones cholinergiques (synapses au niveau des cellules glandulaires)
- **Régulation** par cortisol (provient de la corticale)
  - activation de N méthyl transférase (-> méthylation de la noradrénaline en adrénaline)
- Tyrosine -> DOPA -> Dopamine -> Noradrénaline -> Adrénaline

## III.6 ACTIVITÉ HORMONALE FOETALE

- Corticosurrénale
  - **Aldostérone** : 33e semaine
    - Régulation du volume amniotique
  - **Cortisol** : 12e semaine
    - Maturation épithélium digestif
    - Synthèse enzymes hépatiques

- Production de surfactant
- Développement organes génitaux externes
- **Régulation**
  - Par ACTH
- Médullosurrénale
  - Sécrétion pratiquement inexistante pendant vie foetale

## IV LE PANCRÉAS

---

### IV.1 MORPHOLOGIE

Organe situé dans le cadre duodénal comprenant trois parties : tête, corps et la queue

Entouré d'une **capsule conjonctive** qui envoie des travées à l'intérieur du parenchyme -> lobules

Glande **amphicrine hétérotypique** composée de deux structures distinctes :

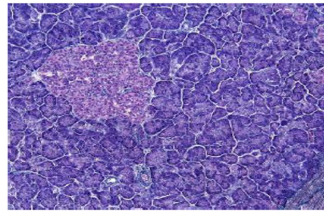
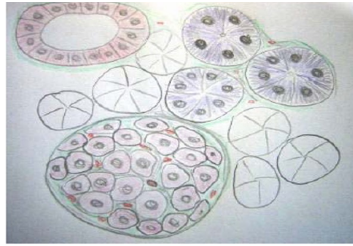
a) pancréas exocrine

- acinus et canaux excréteurs
  - synthèse des enzymes pancréatiques

b) îlots de Langerhans

- pancréas **endocrine : Glande endocrine diffuse trabéculaire**
  - synthèse d'insuline
  - synthèse de glucagon
  - synthèse de somatostatine
  - pancréas endocrine : **1%** de l'organe
- prédominant dans la queue du pancréas

## Le pancréas : morphologie



## IV.2 DÉVELOPPEMENT EMBRYOLOGIQUE DU PANCRÉAS

Dérive de l'entoblaste de l'intestin antérieur

- **diverticules** entoblastiques qui bourgeonnent sur le duodénum à J19 (stade de 3 mm)
- bourgeon **dorsal** à J26 et bourgeon **ventral** J29
- **migration** du bourgeon ventral dans la région dorsale (5e sem)
- **fusion** des deux bourgeons (6e sem)
- **anastomose** des conduits ventral et dorsal
  - **ébauche ventrale** -> tête
  - **ébauche dorsale** -> petite partie supérieure tête, corps et queue
- **développement** des cellules exocrines (canaux) et endocrines (amas cellules autour des canaux) -> insuline

## IV.3 HISTOLOGIE DU PANCRÉAS ENDOCRINE

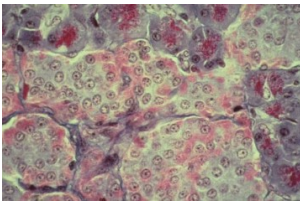
### a) Caractéristiques des Ilôts de Langerhans

- **Amas cellulaires** arrondis peu colorables en microscopie optique en coloration classique (trichrome)
  - 200 à 400  $\mu\text{m}$  de diamètre
  - Plusieurs milliers de cellules par îlot
  - 1 million d'îlots environ mais seulement 1% du pancréas

- **Dispersés** à l'intérieur du pancréas
- **Mélés** aux constituants exocrines
- **Entourés** d'une fine capsule conjonctive constituée de fibres de réticuline (± important selon les espèces)
- Présence de **capillaires fenêtrés**
- Glande **trabéculée** : cordons irréguliers anastomosés les uns aux autres
- Richement vascularisés

*b) Aspect en MO*

- Cellules des îlots plus petites et plus claires / cellules acineuses
  - Forme **arrondie** ou polygonale
  - Chaque cellule **en contact** avec réseau capillaire
  - Plusieurs cellules de taille différente
  - Granulations diverses : acidophiles (A) ou basophiles (B)



*c) Cellules du pancréas endocrine*

Quatre types mis en évidence par méthodes immunohistochimiques ou par coloration de Gomori

- Cellules  $\beta$  à insuline (70%)
- Cellules alpha à glucagon (20%)
  - Régulation de la glycémie
- Cellules  $\delta$  à somatostatine (5 à 10%)
- Cellules PP (synthèse d'un polypeptide pancréatique (1 à 2%))

*1. Cellules à insuline (cellules  $\beta$  ou cellules B)*

- Réparties dans l'ensemble de l'îlot
- **Les plus abondantes (environ 70%)**
- REG bien développé
- Appareil de Golgi important

- Microtubules et microfilaments en périphérie ; interviennent dans excrétion de l'insuline
- Nombreuses enzymes de la dégradation du glucose, transaminases
- Ca<sup>++</sup> intracellulaire en grande quantité
- Nombreuses **granulations**
  - Grains **bleus** (Gomori = méthode de coloration usuelle)
  - Grains à cœur dense petit et irrégulier (270 nm) entourés d'une membrane. Partie centrale comporte une inclusion cristalline (insuline liée à du **zinc**)
- **Insuline** : hormone protéique
  - Action : **hypoglycémiante**
  - Si insuline en quantité insuffisante ou si récepteur à insuline en nombre insuffisant -> diabète

## 2. Cellules à glucagon

- Essentiellement à la **périphérie** des îlots : 10 à 30% des cellules des îlots
- Mêmes organites que cellules à insuline mais moins d'enzymes
  - Grains de sécrétion
    - **Rouges** (Gomori)
    - Grains à cœur dense gros et régulier (230 nm) entourés par une membrane bien visible
  - **Action : hyperglycémiante**

## 3. Autres cellules

- Cellules à **somatostatine (cellules D ou δ)**
  - Grains non colorables (Gomori)
  - Grains à cœur pâle plus petits (130 nm)
  - Rôle : **antagoniste de l'hormone somatotrope** (hormone de croissance hypophysaire)
- **Cellules PP**
  - Grains identiques à ceux des cellules à glucagon plus petits (100 nm)

#### IV.4 VASCULARISATION

- **Artérioles** proviennent des vaisseaux des cloisons interlobulaires donnent des branches à chaque îlot (vaisseau afférent) -> **capillaires** intra-insulaires (capillaires fenêtrés) directement au contact des cellules endocrines
  - Capillaires se jettent dans des **rameaux vasculaires** péri-insulaires qui s'étendent à distance des îlots (vaisseaux efférents)
  - Fusion avec capillaires du pancréas exocrine

#### IV.5 INNERVATION

- Par le **système nerveux autonome**
- **Contact direct** pour 10% des cellules
- Transmission aux autres cellules par **gap junction**
- Stimulation **parasympathique**
  - Augmentation sécrétion d'insuline et glucagon
- Stimulation **sympathique**
  - inhibition libération insuline

#### IV.6 CYTOPHYSIOLOGIE : CELLULE À INSULINE

- **Insuline** : hormone polypeptidique composée de deux chaînes d'AA reliées par des ponts disulfures
- Stimulation **neuro-végétative** par une augmentation du taux de glucose
- Synthèse dans le REG de **pro-insuline** (insuline + polypeptide de 35AA = peptide C) à partir d'AA extraits du sang (5 min) dans l'appareil de Golgi (30 min) (protéase)
- Conversion en **insuline** dans l'appareil de Golgi (30 min) (protéase)
- Libération du **peptide C**
- Excrétion de l'insuline dans le sang en 60 min
  - Fixation de l'insuline sur des récepteurs membranaires de nombreuses cellules de l'organisme
    - Augmentation de la glucose perméase au niveau de la membrane cellulaire
    - Passage du glucose dans le cytoplasme des cellules
    - Réduction du taux plasmique du glucose

## IV.7 CYTOPHYSIOLOGIE : CELLULE À GLUCAGON

- Activation des cellules à glucagon par état de jeûne
- Libération de glucagon dans le sang
  - Stimulation des hépatocytes
  - Mobilisation du glycogène hépatique -> glucose libéré dans la circulation sanguine

## V POUR EN SAVOIR PLUS

---

### Pr. Jean Michel Dupont

- (Exposé sur la Thyroïde et les parathyroïdes (vidéo enrichie) Microsoft Producer : [http://www.uvp5.univ-paris5.fr/campus-hem/CampusHisto/CampusHisto/glendo2\\_files/intro.htm](http://www.uvp5.univ-paris5.fr/campus-hem/CampusHisto/CampusHisto/glendo2_files/intro.htm) )
- (Exposé sur l'axe hypothalamo-hypophysaire (vidéo enrichie) Microsoft Producer : [http://www.uvp5.univ-paris5.fr/campus-hem/CampusHisto/CampusHisto/glendo1def\\_files/intro.htm](http://www.uvp5.univ-paris5.fr/campus-hem/CampusHisto/CampusHisto/glendo1def_files/intro.htm) )
- (Exposé sur le pancréas (vidéo enrichie) Microsoft Producer : [http://www.uvp5.univ-paris5.fr/campus-hem/CampusHisto/CampusHisto/pancreasjmd\\_files/intro.htm](http://www.uvp5.univ-paris5.fr/campus-hem/CampusHisto/CampusHisto/pancreasjmd_files/intro.htm) )
- Film sur les surrénales (Real)

### Pr. Jacques Poirier

- (Les glandes endocrines périphériques : <http://www.chups.jussieu.fr/polys/histo/histoP2/glandocrines.html> )
- (L'appareil hypothalamo-hypophysaire : <http://www.chups.jussieu.fr/polys/histo/histoP2/hypothalamus.html> )



# Les organes des sens

---

**Collège universitaire et hospitalier des histologistes, embryologistes,  
cytologistes et cytogénéticiens (CHEC)**

**Dr. Chantal KOHLER**

**Date de création du document    2010-2011**

## Table des matières

<b>I</b>	<b>Organe olfactif.....</b>	<b>4</b>
I.1	Structure histologique.....	4
I.2	Fonction.....	5
<b>II</b>	<b>Bourgeons du goût.....</b>	<b>6</b>
II.1	Structure histologique .....	6
II.2	Fonction.....	7
<b>III</b>	<b>Oreille.....</b>	<b>7</b>
III.1	Organe stato-récepteur.....	8
III.1.1	Structure histologique.....	8
III.1.2	Cytophysiologie.....	10
III.2	Organe phonorécepteur : organe de Corti.....	10
III.2.1	Structure histologique.....	10
III.2.2	Histophysiologie.....	14
<b>IV</b>	<b>Organe photo-récepteur ou oeil.....</b>	<b>15</b>
IV.1	Structure histologique des tuniques.....	15
IV.2	Structure histologique des cellules de la rétine.....	18
IV.3	Histophysiologie.....	21

Les **organes sensoriels** reçoivent des informations de l'environnement

- Recueil par des **récepteurs de la sensibilité**
  - Structures nerveuses : neurones ou fibres nerveuses réceptrices
  - Cellules sensorielles
  - Cellules de soutien
- **Stimuli**
  - Lumière
  - Son
  - Saveur ou goût
  - Odeur
- **Sur le plan morphologique**
  - Récepteurs **disséminés** : corpuscules tactiles
  - Récepteurs **annexés à un appareil** : bourgeons du goût, muqueuse olfactive
  - Organes sensoriels **individualisés** : œil, oreille
- **Autre classification**
  - **Organe primaire** : le neurone sensoriel est récepteur, placé au niveau d'un épithélium : **épithélium olfactif**
  - **Organe secondaire bourgeons du goût**
    - corps cellulaires des neurones sensoriels dans un ganglion cérébro-spinal,
    - prolongements dendritiques arrivent au niveau de l'épithélium et fait synapse avec une cellule sensorielle
  - **Organe tertiaire** : la structure nerveuse est en continuité avec une structure encéphalique : **rétine**

## I ORGANE OLFACTIF

---

Sensible à des molécules dispersées dans l'air

Situé dans la partie supérieure des fosses nasales (cornet supérieur) -> tache olfactive

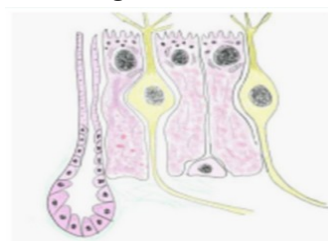Formé par épithélium sensoriel reposant sur un chorion

### I.1 STRUCTURE HISTOLOGIQUE

**Epithélium** : Aspect pseudostratifié comprenant trois types de cellules :

- **Les cellules olfactives** : cellules nerveuses bipolaires
  - **Corps cellulaires** renflé situé dans la partie profonde de l'épithélium
  - **Prolongement périphérique externe** , dendritique, riche en neurotubules et en mitochondries, épais, se termine par vésicule au niveau de la surface de l'épithélium
    - Vésicule olfactive : 5 à 20 cils vibratiles très longs (200 micromètres) avec structure en doublets de microtubules ayant des battements non coordonnés
  - **Prolongement interne** , axonique, gagne le chorion où il fait synapse dans les bulbes olfactifs, plus fin, riche en neurotubules et neurofilaments
    - Forment les fibres amyéliniques du nerf olfactif

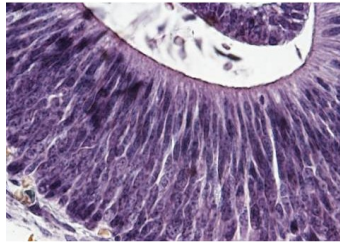
Organe olfactif



- **Les cellules de soutien**
  - cellules hautes ayant un noyau situé au pôle apical
  - microvillosités au pôle apical
  - surface latérale déformée par présence des cellules sensorielles
  - REG abondant, microfilaments

- Grains de sécrétion au pôle apical contenant le pigment olfactif riche en rétinol et en  $\beta$  carotène

#### Les cellules de soutien



- **Les cellules basales** : arrondies, au contact de la lame basale. Deux types :
  - Celles qui peuvent régénérer les cellules de soutien
  - Celles qui assurent le renouvellement des cellules olfactives

Chorion : contient

- réseau capillaire dense -> thermorégulation
- fibres nerveuses abondantes
  - axones des cellules olfactives
  - fibres efférentes
- glandes tubulo-alvéolaires : glandes de Bowmann
  - produit de sécrétion -> surface par canaux excréteurs qui traversent l'épithélium

## I.2 FONCTION

Molécules odorantes sont dissoutes dans le produit de sécrétion des glandes puis captées par des récepteurs situés sur les cils vibratiles.

Nombre très important d'odeurs différentes

Récepteurs spécifiques

## II BOURGEONS DU GOÛT

---

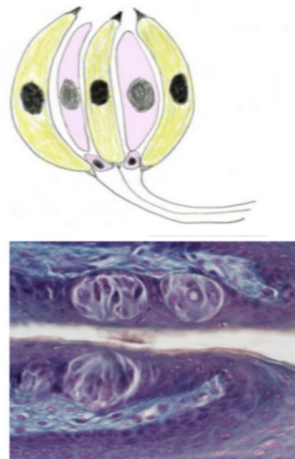
Récepteurs du goût situés dans cavité buccale

Constituent des petites formations spécialisées : bourgeons du goût qui se trouvent dans l'épithélium lingual, au niveau des papilles caliciformes.

### II.1 STRUCTURE HISTOLOGIQUE

- **forme ovoïde** dont la base repose sur une lame basale et le pôle supérieur forme une dépression superficielle : la fossette gustative ou pore gustatif
- composé de **cellules de soutien** , les plus nombreuses
  - volumineuses
  - cytoplasme clair
  - noyau vésiculeux
  - sont soit recouvrantes, soit intercalées
- **cellules gustatives**
  - fusiformes
  - cytoplasme très coloré
  - noyau compact
  - surmontée d'un prolongement apical : le bâtonnet ou cil gustatif
- cellules basales, polyédriques riches en REG et ribosomes et en microtubules
- renouvellement très rapide des cellules à partir des cellules basales

**Bourgeons du goût**



## II.2 FONCTION

Sensibilité à quatre stimulations différentes :

- **sucré** , met en jeu des récepteurs adénylcyclasiques spécifiques des glucides
- **salé** , perception liée à la création d'un flux d'ions  $\text{Na}^+$  dans des canaux situés au pôle apical des cellules
- **acide** , liée à l'ion  $\text{H}^+$  qui bloquent les canaux  $\text{K}^+$
- **amer** , met en jeu des récepteurs à phosphatidylinositolcholine

Toutes les cellules ont des récepteurs pour les quatre saveurs avec une prédominance pour l'une d'entre elles.

Les cellules spécialisées se regroupent dans des zones distinctes :

- sucré à la pointe de la langue
- acide sur les bords
- amer dans la partie postérieure
- salé sur toute la surface

## III OREILLE

---

Trois parties :

**L'oreille externe** : conduit auditif externe dont l'orifice externe est entouré par le pavillon de l'oreille

**L'oreille moyenne** : limité à l'extérieur par le tympan, contient trois petits os : le marteau fixé sur le tympan, l'enclume et l'étrier appuyé sur la membrane de la fenêtre ovale. Sert d'amplificateur au son qui est transmis à l'oreille interne.

**L'oreille interne** : organe phonorécepteur et stato et rotatorécepteur

Ensemble de cavités : labyrinthe membraneux

Autour : labyrinthe osseux creusé dans la rocher

### L'oreille interne

*Organisation générale*

**Labyrinthe membraneux** : espaces endolymphatiques avec formations sensorielles

Portion centrale : **vestibule** avec utricule et saccule.

Sur **utricule** : trois formations dorsales : les **canaux semi-circulaires** disposés dans les trois plans de l'espace -> **récepteurs de l'équilibration**

Sur **sacculé**, une formation ventrale : la **cochlée** ou limaçon décrivant 2 tours et demi de spire -> **récepteurs de l'audition (organe de corti)**

**Labyrinthe osseux** :

Entoure le labyrinthe membraneux

En est séparé par un espace rempli de périlymphe

Oreille interne

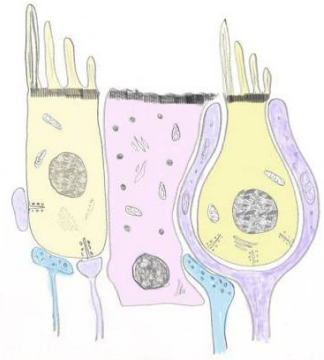


### III.1 ORGANE STATO-RÉCEPTEUR

**Macules** de l'utricule et du sacculé

**Extrémités ampullaires** des canaux semi-circulaires (**crêtes acoustiques**)

Organe stato-récepteur



#### III.1.1 Structure histologique

**Macules** : Saillies de l'épithélium utriculaire ou sacculaire. Comporte des cellules sensorielles et des cellules de soutien : épithélium sensoriel recouvert de la membrane otolithique

- **Cellules sensorielles** : deux types I et II
  - **Cellules de type I** : piriformes à base élargie possèdent une différenciation apicale : cuticule surmontée d'un **cil vibratile** latérale et des stéréocils dont la hauteur diminue à partir du cil



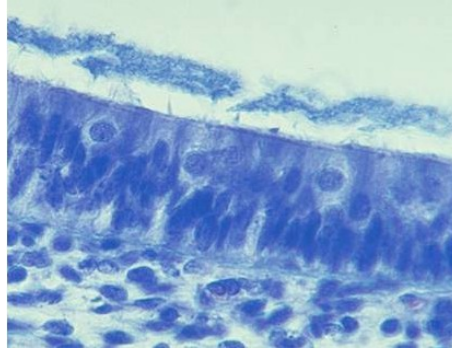
**Cuticule** : réseau de microfilaments d'actine stabilisé par molécules de fondrine

**Stéréocils** : actine en continuité avec réseau cuticulaire

**Barette synaptique** dans cytoplasme

Cellules entourée par **terminaison nerveuse** afférente disposée en calice où viennent se terminer des fibres efférentes.

#### Cellules de type I



**Cellules de type II** : cylindriques, avec même différenciation apicale que type I

Partie profonde en contact avec fibres afférentes et fibres efférentes contenant des vésicules synaptiques

- **Cellules de soutien** : cellules polyédriques

Pôle apical : quelques microvillosités avec cuticule composée d'un réseau plus épais que celui des cellules sensorielles

Noyau basal

Grains de sécrétion (métabolisme des otolithes)

- **Membrane otolithique** : au dessus de l'épithélium

Substance fondamentale

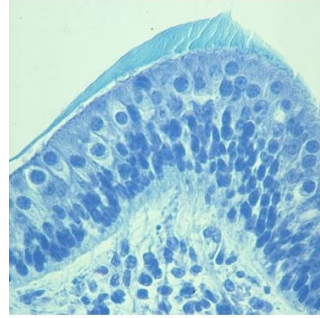
Réseau fibrillaire

**Otolithes** : formations cylindriques riches en carbonate de calcium ; sont plus petits dans partie centrale de la membrane (striola)

#### Crêtes acoustiques des canaux semi-circulaires

- même organisation que dans les macules
- surmontées d'une formation située dans la lumière : **cupule**
  - masse gélatineuse riche en glycosaminoglycannes
  - réseau fibrillaire
  - canalicules dans lesquels s'engagent les stéréocils des cellules sensorielles

### Crêtes acoustiques des canaux semi-circulaires



#### III.1.2 Cytophysiologie

- Déplacements de la tête -> phénomènes d'accélération
  - -> cisaillement des stéréocils qui se déplacent vers le cil vibratile
  - -> ouverture de canaux ioniques -> signal électrique -> libération du transmetteur synaptique
  - accélérations linéaires -> mise en jeu des cellules maculaires
    - accélérations dans un plan horizontal -> stimulation de la macule utriculaire
    - accélérations dans un plan vertical -> stimulation de la macule sacculaire
  - accélérations angulaires, selon les axes de roulis, de tangage et de lacet -> stimulation des crêtes acoustiques des canaux semi-circulaires
- distribution des cellules sensorielles inhomogène dans les crêtes
  - cellules I, aux stéréocils plus longs à la base des crêtes
  - cellules II au sommet
  - stimuli arrivent sur cellules I qui transmettent aux cellules II qui élaborent le message nerveux

### III.2 ORGANE PHONORÉCEPTEUR : ORGANE DE CORTI

Situé dans le limaçon membraneux, lui-même disposé dans le limaçon osseux.

#### III.2.1 Structure histologique

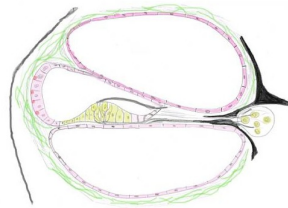
##### Limaçon osseux

- Axe osseux central : **columelle**, conique, creusée d'un canal : **canal spiral** (ganglion spiral)
- Tube décrivant autour de la columelle deux tours et demi de spire : **tube limacéen** bordé par la **lame des contours**

- Tube limacéen est divisé partiellement en deux par une lame spirale, horizontale, fixée sur la paroi axiale de la columelle :
  - Rampe vestibulaire en avant (haut sur le schéma)
  - Rampe tympanique en arrière (bas sur le schéma)

Contiennent la périlymphe

#### Limaçon osseux



#### Limaçon membraneux ou canal cochléaire

- Logé dans la partie externe du limaçon osseux
- Complète la cloison ébauchée par la lame spirale
- Contient l'endolymphe
- En coupe transversale, il apparaît triangulaire avec trois parois :
  - **Paroi externe**
    - revêtue d'un épaissement périostique : **ligament spiral**
    - soulevée par le **bourrelet** du ligament spiral
    - en avant insertion de la **membrane de Reissner** (haut sur le schéma)
    - en arrière insertion de la **membrane basilaire** (bas sur le schéma)
    - tapissée par un **épithélium à cellules aplaties** sauf entre bourrelet spiral et insertion membrane de Reissner :
      - **strie vasculaire** : 2 à 3 couches de cellules cylindriques entre lesquelles se trouvent de nombreux capillaires. Importants phénomènes de transport ionique -> sécrétion d'endolymphe
  - **Paroi antérieure** (en haut sur le schéma)
    - **Membrane de Reissner ou membrane vestibulaire** : constituée de deux couches de cellules aplaties séparées par une membrane basale :

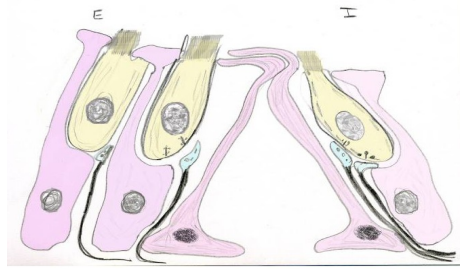
- l'une des couches se poursuit par les cellules bordant la rampe vestibulaire, l'autre par les cellules bordant le canal cochléaire.
- cohésion cellulaire assurée par des jonctions serrées -> conserve une différence de concentration électrolytique entre l'endolymphe et la périlymphe
- **Paroi postérieure**
  - Membrane basilaire sur laquelle repose l'organe de Corti : différenciation sensorielle de l'organe phonorécepteur
    - Est plus épaisse que la membrane de Reissner
    - Fibres de collagène ancrées sur membrane basale des cellules
    - Face postérieure : cellules bordant la rampe tympanique
    - Face antérieure : cellules spécialisées bordant le canal cochléaire

### **Organe de Corti :**

Contient des cellules sensorielles : les **cellules auditives** et des **cellules de soutien** disposées de part et d'autre d'un espace : **tunnel de Corti**

- **Tunnel de Corti** : espace triangulaire délimité par des cellules très différenciées : les **piliers internes et externes** (sur toute la longueur du canal cochléaire : environ 6000 piliers internes et 4500 piliers externes).
  - Le pôle basal des piliers est étalé, contient le noyau et forme la paroi inférieure du tunnel
  - Cytosquelette bien développé avec faisceaux de microtubules et de filaments d'actine
    - **Piliers internes** : corps cellulaire mince ; tête renflée dont la face externe est déprimée en cupule où vient se loger la tête du pilier externe ; présence d'un prolongement (apophyse) dirigé vers l'extérieur
    - **Piliers externes** : corps cellulaires cylindriques : tête s'appuie sur pilier interne et possède un prolongement (apophyse) situé sous celui du pilier interne

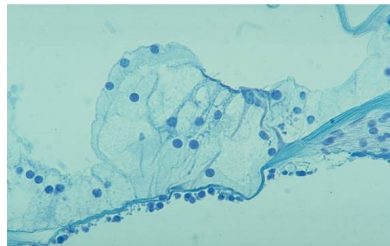
### Organe de Corti



- **Cellules auditives internes** : distribuées en une seule assise le long du versant interne du tunnel de Corti ; environ 3500 cellules piriformes à stéréocils inclinées parallèlement aux piliers
  - **Pôle apical** hérissé de stéréocils disposés sur plusieurs rangées en fer à cheval ; stéréocils plus hauts dans couches externes
  - **Cil vibratile vestigial (corpuscule basal)**
  - **Microfilaments** relient les faces latérales des stéréocils
  - **Réticulum endoplasmique lisse** doublant la membrane plasmique latérale
  - Au contact du pôle basal, **fibres nerveuses** afférentes (les plus nombreuses) et efférentes. En regard de ces fibres, nombreuses vésicules synaptiques
- **Cellules auditives externes**
  - REL et inclusions lipidiques dans région supranucléaire
  - Microfilaments tapissent face interne de la membrane et sont associés à des protéines transmembranaires (grande rigidité de la cellule)
- **Cellules de soutien** : les cellules auditives sont entourées et soutenues par les **cellules de Deiters** (phalangées internes et externes) et par les **cellules bordantes** internes et externes.
  - **Cellules de Deiters** : prismatiques, hautes,
    - larges au niveau de leur base,
    - possèdent un réseau de **microtubules** important,
    - Ont un **corps cellulaire** situé en dessous des cellules auditives
    - Possèdent un **prolongement cytoplasmique** étroit longeant la cellule auditive (entre les deux : **espace de Nuel**)
    - Se terminent par une extrémité apicale élargie qui occupe l'espace entre les cellules auditives

- **Cellules de Hensen** (cellules bordantes externes)
  - Font suite sur le versant externe aux cellules de Deiters
  - Grandes cellules organisées en **épithélium stratifié** dont les cellules les plus superficielles sont riches en microvillosités
  - Leur hauteur diminue progressivement -> deviennent les **cellules de Claudius** externes puis les **cellules de Bottcher**, à caractère sécrétoire.
- Sur le versant interne, les cellules de Deiters sont bordées en dedans par les cellules de Claudius internes
- **Membrane réticulée** : formée par les extrémités apicales des piliers du tunnel de Corti et des cellules de Deiters attachées les unes aux autres
  - **Membrane de Corti (membrana tectoria)** : s'étend du bourrelet spiral jusqu'à la rangée la plus externe des cellules auditives
    - Matrice de protéoglycannes contenant des filaments intermédiaires dans laquelle viennent se fixer les stéréocils des cellules auditives externes

**Membrane de Corti**



### III.2.2 Histophysiologie

Perception des sons due aux **vibrations**

- -> Mise en **mouvement du tympan et des osselets**
- -> **Amplification** du son qui arrive sur la fenêtre ovale
  - -> fortes variations de pression dans rampe basilaire
  - -> faibles variations dans rampe tympanique
  - -> **déplacement** de la membrane basilaire et de l'organe de Corti
    - **mouvement des cellules auditives externes** et phénomène de cisaillement des stéréocils situés dans la membrana tectoria
      - neuromédiateurs libérés
      - ouverture des canaux ioniques

- -> excitation électrique des cellules auditives externes
  - -> excitation mécanique grâce aux microfilaments
  - modulation des déplacements de l'endolymphe

## IV ORGANE PHOTO-RÉCEPTEUR OU OEIL

---

Constitué par la **rétine** : élément spécifique entouré de structures qui forment l'**œil** et de **structures annexes** : muscles oculaires, paupières, glandes lacrymales.

### Organisation générale

- **Globe oculaire** : 2.5 cm de diamètre composé de
  - tuniques (ou membranes) concentriques en périphérie
  - d'une région centrale comportant
    - l'**humeur aqueuse** dans la partie antérieure et
    - le **corps vitré** dans la partie postérieure

### IV.1 STRUCTURE HISTOLOGIQUE DES TUNIQUES

#### tunique fibreuse :

- la plus externe, elle entoure complètement le globe oculaire
- formée de la **sclérotique** en arrière (4/5) et de la **cornée** en avant (1/5)
  - **sclérotique** : tissu fibreux dense qui forme une capsule au globe oculaire : zone d'insertion des muscles oculo-moteurs
  - **cornée** : rayon de courbure plus faible que sclérotique ; est transparente. Est composée :
    - d'un épithélium antérieur pavimenteux stratifié
    - de la membrane de Bowman : assise acellulaire et fibres de collagène
    - du stroma cornéen (tissu propre de la cornée) : lames parallèles de collagène formé de deux plans de fibres perpendiculaire l'un à l'autre
    - membrane de Descemet : lame basale épaisse
    - épithélium postérieur ou endothélium : une couche de cellules aplaties

**tunique vasculaire** : constituée par la **choroïde** et l'**iris**

- s'épaissit dans sa partie antérieure et forme les **corps ciliaires**
- iris forme un diaphragme contractile
  - **choroïde** : tissu très vascularisé formé de plusieurs assises de tissu conjonctif riche en mélanocytes et contenant des vaisseaux de différents diamètres. Plusieurs couches de dehors en dedans
    - **lamina fusca** : fines travées conjonctives, mélanocytes et macrophages
    - **couches des vaisseaux** : dans un tissu conjonctif riche en mélanocytes et contenant quelques cellules musculaires lisses
    - **couche choriocapillaire** : capillaires fenêtrés
    - **membrane de Bruch** : sépare la choroïde de l'épithélium pigmentaire
  - **corps ciliaire** : épaississement triangulaire de la partie antérieure de la choroïde comprend de dehors en dedans :
    - lamina fusca
    - stroma conjonctif au sein duquel se trouve le **muscle ciliaire** dont la majorité des fibres sont longitudinale (-> accommodation)
    - épithélium composé de deux couches de cellules : une **assise externe** de cellules cubiques pigmentaires et une **assise interne** de cellules prismatiques
  - **iris** : prolongement du corps ciliaire qui comprend
    - un **épithélium antérieur**, discontinue, formé de **cellules polygonales aplaties** (=cellules conjonctives en position épithéliales)
    - un **stroma** avec une **couche antérieure** riche en cellules étoilées, une **couche postérieure** vascularisée contenant le **muscle dilatateur** de l'iris et dans la partie centrale, le **muscle constricteur**
    - une **épithélium postérieur** avec une couche de **cellules antérieure** dont le corps cellulaire est cubique avec, vers l'avant, des prolongements aplaties et une couche **postérieure** formée de cellules prismatiques chargés de pigments.



## Rétine :

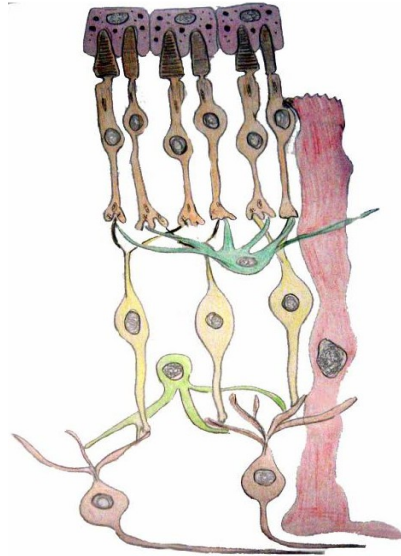
- **Organisation générale**

- **Prolongement du diencéphale** , provient des deux feuillets initiaux de la vésicule optique
  - Feuillet externe : épithélium pigmentaire
  - Feuillet interne : neurones rétiniens et cellules névrogliales
- **Les dix couches de la rétine**
  - Epithélium pigmentaire
  - Couche des cônes et des bâtonnets
  - Limitante externe (complexe de jonction entre les prolongements des cônes et des bâtonnets et l'extrémité apicale des cellules de soutien de Muller)
  - Couche de grains externes (corps cellulaires des cônes et bâtonnets)
  - Couche plexiforme externe (synapse entre les prolongements internes des cellules des cônes et des bâtonnets avec les cellules bipolaires)
  - Couche des grains internes (corps cellulaires des cellules bipolaires, des cellules amacrines, des cellules horizontales, des cellules gliales de Muller)
  - Couche plexiforme interne
  - Couche des cellules ganglionnaires
  - Couche des fibres optiques
  - Limitante interne

- **Disposition des cellules dans la rétine**

- Epithélium pigmentaire
- Cellules visuelles
- Cellules bipolaires
- Cellules ganglionnaires
- Cellules horizontales
- Cellules amacrines
- Cellules de Muller

## Rétine

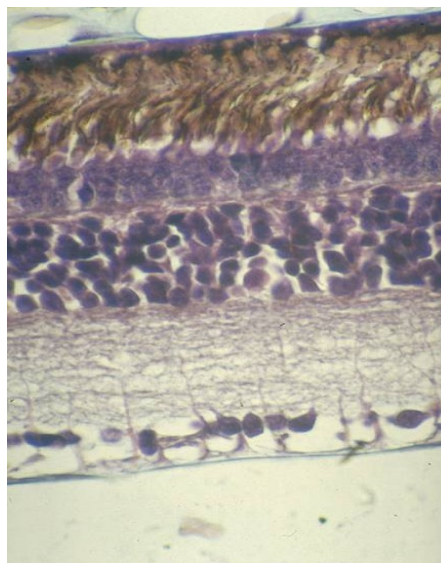


### IV.2 STRUCTURE HISTOLOGIQUE DES CELLULES DE LA RÉTINE

**Epithélium pigmentaire** : cellules prismatiques de plus en plus hautes vers le centre et de plus en plus étroites

- **Pôle basal** avec invaginations profondes
- **Pôle apical** avec prolongements cytoplasmique vers extrémités dendritiques des cellules visuelles (entourent les articles externes)
- **Cytoplasme** riche en grains de mélanine et en phagolysosomes (endocytose article externe des cellules visuelles)

### Cellules de la rétine



## Cellules visuelles : premier neurone rétinien

Une expansion dendritique formée d'un article externe et un article interne (cônes et bâtonnets), un corps cellulaire et une expansion axonique interne avec terminaison synaptique

Corps cellulaires de ces cellules = couche des grains externe

- **Cellules visuelles à bâtonnets**

- **Article externe** : présence de structure en forme de disques empilés les uns sur les autres limités par membrane contenant un pigment : rhodopsine
- Organites dans **article interne** et systèmes de jonction le liant aux cellules de Müller
- **Expansion interne** : prolongement axonique part du corps cellulaire renflé. Se termine au niveau de la couche plexiforme interne par une sphérule déprimée à sa partie inférieure <- prolongements des cellules bipolaires et des cellules horizontales ; riche en mitochondries et en barettes synaptiques

- **Cellules à cônes**

- Organisation comparable à celle des cellules à bâtonnets.
- **Article externe** : long et étroit au niveau de la fovea ; en forme de cône en dehors d'elle
- Noyau volumineux
- **Expansion interne** : épaisse avec un pied élargi : pédoncule dont la face inférieure présente des encoches <- prolongements des cellules bipolaires et des cellules horizontales

- **Répartition des cellules visuelles**

- Inhomogène
- Au niveau de la fovea : seulement des cellules à cônes
- Plus on s'éloigne : de plus en plus de cellules à bâtonnets ; de moins en moins de cellules à cônes

## Cellules bipolaires : deuxième neurone rétinien

- Corps cellulaire : couche des grains interne

- Prolongements dendritiques s'articulent avec cellules visuelles et cellules horizontales
- Axone s'accrochent avec cellules ganglionnaires et cellules amacrines
- Aspect variable selon articulation, type de cellules
  - Bipolaires à bâtonnets : 1 cellule / plusieurs bâtonnets
  - Bipolaires à cônes : 1 cellule / plusieurs cônes
  - Bipolaires naines ou à champ étroit : une seule cellule à cône au niveau d'une synapse

### **Cellules ganglionnaires : troisième neurone rétinien**

- Cellules diffuses, mono ou pluristratifiées
- Prolongements dendritiques participent à la couche plexiforme interne
- Corps cellulaire : couche des cellules ganglionnaires
- Axone converge vers la papille du nerf optique

### **Neurones d'association**

- **Cellules horizontales** : assure la diffusion de l'influx nerveux dans un plan parallèle à la surface de la rétine
  - Corps cellulaire : partie la plus externe de la couche des grains externe
  - Prolongements dendritiques et axonaux : couche plexiforme externe
  - Articulations avec cellules visuelles et cellules bipolaires
- **Cellules amacrines** : diffusion horizontale de l'influx nerveux
  - Corps cellulaire : région interne de la plaxiforme interne
  - Prolongements uniquement dendritiques avec cellules bipolaires et cellules ganglionnaires
- **Cellules interplexiformes** : connexion avec cellules amacrines et cellules bipolaires

### **Cellules névrogliques : cellules de Müller**

- Corps cellulaire : granuleuse interne
- Expansions cytoplasmiques -> limitantes externe et interne

### IV.3 HISTOPHYSIOLOGIE

- Rôle de l'épithélium pigmentaire : rôle trophique / cellules visuelles
- Cellules visuelles : récepteur photochimique
- Disques élaborés par article interne contiennent des protéines modifiables par l'absorption de photons de la lumière :
- Dans les cellules à bâtonnets
  - rhodopsine -> rétinol + opsine
  - opsine par activation enzymatique -> ouverture des canaux sodium -> hyperpolarisation cytoplasmique et dépolarisation de la membrane du récepteur -> influx nerveux
- dans les cellules à cônes
  - pigments spécialisés : iodopsines
  - trois populations de cônes différentes :
    - sensibles au bleu (cyanolabe)
    - sensibles au vert (chlorolabe)
    - sensibles au rouge (erythrolabe)

#### **Pour en savoir plus :**

(*En savoir plus : Pr. Jacques Poirier : Les organes des sens*) (Pr. Jacques Poirier : Les organes des sens : <http://www.chups.jussieu.fr/polys/histo/histoP2/sens.html>)

# Téguments externes ou appareil tégumentaire

---

**Collège universitaire et hospitalier des histologistes, embryologistes,  
cytologistes et cytogénéticiens (CHEC)**

**Dr. Chantal KOHLER**

**Date de création du document    2010-2011**

## Table des matières

<b>I</b>	<b>Peau.....</b>	<b>3</b>		
	<b>I.1</b>	<b>Epiderme.....</b>	<b>4</b>	
	<b>I.2</b>	<b>Fonctions.....</b>	<b>8</b>	
		<b>I.2.1</b>	<b>Mélanocytes.....</b>	<b>8</b>
		<b>I.2.2</b>	<b>Cellules de Langerhans.....</b>	<b>9</b>
		<b>I.2.3</b>	<b>Cellules de Merkel.....</b>	<b>10</b>
	<b>I.3</b>	<b>Derme.....</b>	<b>11</b>	
	<b>I.4</b>	<b>Hypoderme.....</b>	<b>12</b>	
	<b>I.5</b>	<b>Jonction dermo épidermique.....</b>	<b>12</b>	
<b>II</b>	<b>Les annexes cutanées.....</b>	<b>12</b>		
	<b>II.1</b>	<b>Appareil pilo-sébacé.....</b>	<b>12</b>	
	<b>II.2</b>	<b>Ongles.....</b>	<b>15</b>	
	<b>II.3</b>	<b>Glandes sudoripares.....</b>	<b>16</b>	
		<b>II.3.1</b>	<b>Glandes eccrines.....</b>	<b>16</b>
		<b>II.3.2</b>	<b>Glandes apocrines.....</b>	<b>17</b>
<b>III</b>	<b>Les corpuscules tactiles.....</b>	<b>18</b>		
	<b>III.1</b>	<b>Les corpuscules de Vater Pacini.....</b>	<b>18</b>	
	<b>III.2</b>	<b>Les corpuscules de (Wagner-) Meissner.....</b>	<b>19</b>	
	<b>III.3</b>	<b>Autres corpuscules.....</b>	<b>19</b>	

Appareil tégumentaire = **peau et annexes cutanées**

Nombreuses fonctions

Revêtement cutané enveloppe le corps humain et le protège de l'environnement avec lequel certains échanges sont cependant assurés.

4 kg environ chez l'adulte, soit près de 6 p. cent du poids total.

La peau

- Epiderme
- Derme
- hypoderme

Les annexes cutanées

- Appareil pilo-sébacé
- Glandes sudoripares,
- Phanères.

Les corpuscules sensoriels.

## I PEAU

---

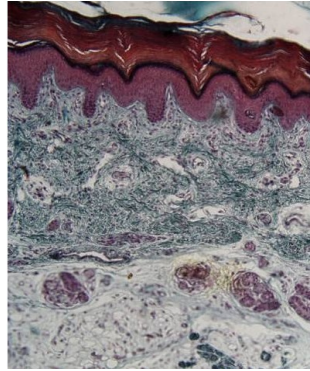
La peau, enveloppe du corps humain, comporte

- un épithélium, l'**épiderme** non vascularisé,
  - la **jonction dermo-épidermique** qui par sa complexité et son importance fonctionnelle forme une zone à part entière
- le **derme** , tissu conjonctif,
- l'**hypoderme** conjonctivo-adipeux qui relie la peau aux organes sous-jacents
  - le derme se poursuit par l'hypoderme sans limite franche, les deux en revanche étant vascularisés suivant une systématisation très précise.

Par convention, une peau est dite fine ou épaisse en fonction de l'épaisseur de son épiderme, mais il existe aussi des variations dans l'épaisseur de l'épiderme, du derme et de l'hypoderme suivant les régions examinées et l'âge du sujet.



## La peau



### I.1 EPIDERME

L'épiderme, partie la plus superficielle de la peau, est un épithélium de revêtement pavimenteux, stratifié, kératinisé qui comprend

- les **kératinocytes** : 80% des cellules de l'épiderme.
  - origine ectoblastique
  - Les cellules migrent de la profondeur vers la surface, donnant à l'épiderme sa morphologie : stratification en plusieurs couches, cellules superficielles pavimenteuses et anucléées.

Les 20% de cellules restantes, mal vues sur les préparations standards, sont dispersés entre les kératinocytes. Ce sont :

- les **mélanocytes** , provenant des crêtes neurales
- les cellules de **Langerhans** - des cellules immunocompétentes et
- les cellules de **Merkel**, provenant des kératinocytes basaux de la peau foétale.

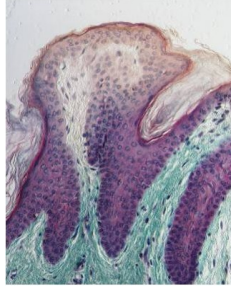
#### Kératinocytes

##### *Organisation générale*

On distingue **plusieurs couches**

- La couche basale
- La couche épineuse
- La couche granuleuse
- La couche claire (seulement dans les épidermes épais)
- La couche cornée

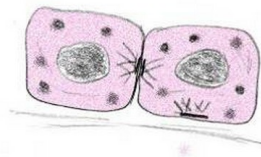
## Kératinocytes



### Les kératinocytes de la couche basale (stratum germinativum)

- Lieu de prolifération des cellules
- Situés au contact de la jonction dermo-épidermique (JDE),
- forment une seule assise de cellules cubiques hautes ou cylindriques à noyau allongé, dont le grand axe est perpendiculaire à la JDE.
- en microscopie électronique :
  - présence de **tonofilaments (kératines)** : filaments intermédiaires du cytosquelette organisés en trousseaux,
  - de **desmosomes (avec cadhérines : desmocolline et desmogléine)**: systèmes de jonction d'adhésion des kératinocytes entre eux, sur lesquels se fixent les tonofilaments,
  - **d'hémidesmosomes (avec intégrines)**, systèmes de jonction entre les kératinocytes et la matrice extra-cellulaire, sur lesquels se fixent aussi les tonofilaments,
  - de **mélanosomes** de stade IV qui ont été phagocytés à partir des mélanocytes avoisinants.

### Les kératinocytes de la couche basale

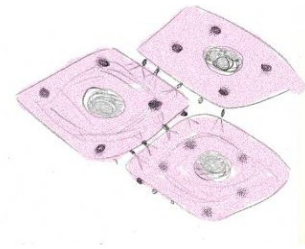


### La couche épineuse avec ses épines (stratum spinosum),

- forment 3 à 4 assises de cellules en peau fine et 5 à 6 en peau épaisse.

- Cellules polyédriques, basophiles à noyau arrondi dans les couches profondes ; cellules aplaties, moins basophiles dans couches superficielles
- accrochés entre eux par des épines.
- en Microscopie électronique :
  - de très nombreux **tonofilaments** dans le cytoplasme des kératinocytes,
  - de très nombreux **desmosomes** au niveau des interdigitations des membranes plamiques des kératinocytes voisins (-> épines de Schutze),
  - des **mélanosomes** de stade IV (dans les couches superficielles) : granules ovoïdes en quantité variable suivant le phototype des individus et l'exposition solaire reçue.

#### La couche épineuse avec ses épines



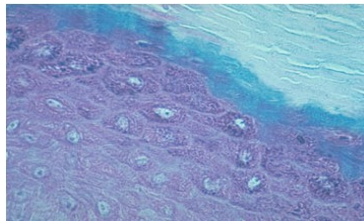
#### La couche granuleuse avec ses grains (stratum granulosum),

une à deux assises de cellules en peau fine, trois à quatre en peau épaisse. cellules aplaties, à noyau pycnotique et à cytoplasme bourré de granulations.

- les grains de **kératohyaline** , ( grains visibles en microscopie optique), non limités par une membrane
  - Composés de particules de 2 nm traversés par des faisceaux de tonofilaments
  - Deux populations : granules L (loricrine) et granules F (profilaggrine).
  - Plus la kératohyaline est abondante, plus la cellule perd ses organites et le noyau devient pycnotique
- les **kératinosomes corps de Odland** ou MCG (membrane coating granules), (non visibles en microscopie optique et en microscopie électronique à faible grossissement)
  - sont apparus dans les couches superficielles de la couche épineuse
  - sont abondants en périphérie de la cellule

- petits **organites ovalaires** entourés d'une membrane et présentant une striation périodique où alternent des bandes sombres fines (protéines) et des bandes claires plus larges (lipides).
- Semblent formés d'un empilement de vésicules aplaties
- **S'ouvrent au niveau de la membrane** et déversent leur contenu dans l'espace intercellulaire -> épaissement de la membrane plasmique
- -> élargissement de l'espace intercellulaire qui s'enrichit en matériel lipidique et protéique

#### La couche granuleuse avec ses grains



#### la couche claire

- 2 à 5 assises de cellules aplaties, éosinophiles et anucléées
- cytoplasme contenant des tonofilaments enrobés d'une matrice dense aux électrons.

#### la couche cornée avec ses cornéocytes

- forment plusieurs assises de cellules **anucléées** (cornéocytes), aplaties, parallèles à la jonction dermo-épidermique. Les plus superficielles d'entre elles desquament.
- Cohésion faible entre les cornéocytes par des desmosomes disjoints
- Les espaces **extra-cellulaires sont larges et clairs** aux électrons contenant le matériel lipidique provenant des kératinosomes
- **Microfilaments** de kératine, de 5 à 10 nm de diamètre enrobés d'une substance amorphe (filaggrine <- profilaggrine)
- **Membrane plasmique épaissie** par accumulation sur son versant cytoplasmique par des protéines (involucrine, cornifine) -> rôle de protection contre les agressions externes
- Les cornéocytes superficiels vont desquamer, après dissolution des cornéodesmosomes (c-desm) et désagrégation de leur matrice.

## I.2 FONCTIONS

Trois grandes fonctions en rapport avec des structures morphologiquement individualisables.

- **cohésion** de l'épiderme par leur cytosquelette et les systèmes de jonction d'adhésion qu'ils établissent entre eux (desmosomes) et avec la matrice extra-cellulaire (hémidesmosome),
- **barrière** entre le milieu extérieur et le milieu intérieur au niveau de la couche cornée résultat d'un processus complexe, dénommé différenciation épidermique terminale.
- **Protection** de l'organisme des radiations lumineuses grâce aux mélanosomes de stade IV que les kératinocytes ont phagocytés à partir des mélanocytes.

### I.2.1 Mélanocytes

- Proviennent des **crêtes neurales**
- Localisés dans la **couche basale** (1 mélanocyte / 35 kératinocytes)
- Synthétisent un pigment : mélanine

#### Structure histologique

- Apparaissent clairs en coloration standard : noirs après imprégnation argentique
- Corps volumineux avec noyau rond central et prolongements cytoplasmiques qui s'insinuent entre les kératinocytes voisins
- Sont dépourvus de tonofilaments et de desmosomes
- Présence de filaments intermédiaires de **vimentine** et de **mélanosomes**

Mélanocytes



#### Fonctions

##### *Synthèse de mélanine*

- les grains de sécrétion élaborés par la cellule sont riches en tyrosinase (prémélanosome I : grains ronds à contenu clair puis prémélanosome II : ovalaires à contenu filamenteux – fibrilles à striation transversale)
- mélanogénèse : activation de la tyrosinase -> oxydation de la tyrosine puis décarboxylation -> mélanine qui s'associe à la matrice protéique filamenteuse (mélanosome III)

- activité tyrosinase diminuée -> vésicule remplie de mélanine (mélanosome IV)

### *Excrétion de mélanine*

- migration des grains au niveau des prolongements cytoplasmiques
- libération et transfert dans les kératinocytes (sécrétion cytotrope : de cellule (mélanocyte) à cellule (kératinocyte))
- liaison avec lysosomes -> destruction variable selon les races
- 1 mélanocyte + 36 kératinocytes voisins = unité de mélanisation

### *Couleur de la peau*

- résulte de la coloration due à l'hémoglobine, les carotènes et la mélanisation
  - dépend de l'intensité de la synthèse des mélanosomes, de leur nombre et de leur taille
  - de l'intensité de sa dégradation dans les kératinocytes
  - limité à la couche basale chez les blancs : + la couche épineuse après bronzage ; + stratum granulosum chez les noirs
- régulations multiples
  - **action de la MSH** : hormone mélanostimulante d'origine hypophysaire -> migration de la mélanine et transfert aux kératinocytes (blocage par ACTH)
  - **action locale** paracrine par les kératinocytes (fibroblast growth factor) ou autocrine par les mélanocytes (interleukines, TNF $\alpha$ )
  - **action des UV** -> production de pigment par action directe sur mélanocytes ou paracrine sur kératinocytes
- anomalies de pigmentation
  - vitiligo (tache sans pigment) ; tache mongolique (mélanocytes dans le derme) ; taches de rousseur (mélanocytes actifs) naevus (augmentation du nombre de mélanocytes)

## **I.2.2 Cellules de Langerhans**

Proviennent de la **moelle osseuse**

3 à 5 % des cellules épidermiques

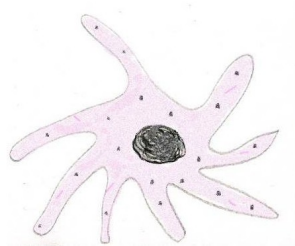
Localisées dans le **stratum spinosum**

Aspect de cellules dendritiques

### *Aspect cytologique*

- Corps cellulaire peu coloré avec prolongements cytoplasmiques irréguliers qui s'insinuent entre les kératinocytes
- Cytoplasme riche en lysosomes
- Absence de tonofilaments
- Présence d'inclusions caractéristiques : les **corps de Birbeck** (<- bourgeonnement de l'appareil de Golgi) : aspect en raquette avec extrémité large et partie étroite trilamellaire présentant une striation périodique

#### Cellules de Langerhans



#### Fonctions

- **Cellule présentatrice d'antigène** : phagocytose d'antigènes cutanés, migration vers les ganglions de proximité et présentation aux lymphocytes
- Possèdent des récepteurs pour le fragment Fc des immunoglobulines et pour la fraction C3b du complément.

#### I.2.3 Cellules de Merkel

- Visible uniquement dans la peau épaisse de la plante des pieds et de la paume des mains
- Situées dans couche basale et ressemblent aux cellules basales
- Deux différences :
  - o possèdent des granules neuro-endocrines arrondis entourés par une membrane
  - o des terminaisons nerveuses amyéliniques intraépithéliales viennent au contact de ces cellules
- rôle sensoriel et neurosécrétoire

#### B. Derme

D'origine mésoblastique, est constitué par un tissu conjonctif riche en vaisseaux sanguins. Il contient les glandes annexes de la peau, les follicules pileux et les corpuscules tactiles. Il contient des cellules dendritiques d'origine médullaire

Plusieurs couches :

- couche sous épithéliale : la plus superficielle
  - o zone des papilles dermiques
  - o fibres de collagène forment un réseau lâche
  - o très vascularisée
  - o fibres élastiques très fines perpendiculaires à la jonction dermo-épidermique (fibres d'oxytalane)
- couche réticulaire : la plus profonde
  - o plus dense que précédente avec fibres de collagène en faisceaux
  - o fibres élastiques enchevêtrées en plexus (fibres d'élaunine)

### C. Hypoderme

Situé en dessous du derme, il assure la mobilité de la peau sur les plans sous jacents. Tissu conjonctif très riche en lobules adipeux dont l'importance est variable selon les régions et selon les sujets. Il contient les corpuscules tactiles de Vater Pacini et les glandes sudoripares.

### D. Jonction dermo épidermique

Solidarise le derme et l'épiderme forme des relis : les papilles dermiques

Constituée par une lame basale et des hémidesmosomes, des trousseaux de fibres élastiques et des fibres de collagène.

En MET, trois couches :

- lamina lucida contenant les laminines 1, 5, 6
- lamina densa formée de collagène IV
- zone fibro-réticulaire riche en fibronectine
- hémidesmosomes avec filaments d'ancrage de nicéine qui traversent la lamina lucida et s'accrochent sur la lamina densa

## I.3 DERME

D'origine mésoblastique, est constitué par un tissu conjonctif riche en vaisseaux sanguins. Il contient les **glandes annexes** de la peau, les **follicules pileux** et les **corpuscules tactiles**. Il contient des cellules dendritiques d'origine médullaire

Plusieurs couches :

- **couche sous épithéliale**
  - o zone des papilles dermiques
  - o fibres de collagène forment un réseau lâche
  - o très vascularisée
  - o fibres élastiques très fines perpendiculaires à la jonction dermo-épidermique (fibres d'oxytalane)



- **couche réticulaire**

- plus dense que précédente avec fibres de collagène en faisceaux
- fibres élastiques enchevêtrées en plexus (fibres d'élaunine)

## I.4 HYPODERME

Situé en dessous du derme, il assure la mobilité de la peau sur les plans sous jacents. Tissu conjonctif très riche en lobules adipeux dont l'importance est variable selon les régions et selon les sujets. Il contient les corpuscules tactiles de **Vater Pacini** et les **glandes sudoripares**.

## I.5 JONCTION DERMO ÉPIDERMIQUE

Solidarise le derme et l'épiderme forme des relis : les papilles dermiques  
Constituée par une lame basale et des hémidesmosomes, des trousseaux de fibres élastiques et des fibres de collagène.

En MET, trois couches :

- lamina lucida contenant les laminines 1, 5, 6
- lamina densa formée de collagène IV
- zone fibro-réticulaire riche en fibronectine
- hémidesmosomes avec filaments d'ancrage de nicéine qui traversent la lamina lucida et s'accrochent sur la lamina densa

## II LES ANNEXES CUTANÉES

---

### II.1 APPAREIL PILO-SÉBACÉ

Glandes sébacées annexées aux poils.

#### Poil

Les poils sont des structures kératinisées dérivés d'une invagination de l'épiderme -> **gaine épithéliale externe** du poil

Partie libre extérieure à la peau : **tige**

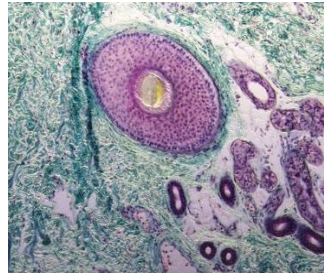
Partie implantée obliquement dans la peau : racine logée dans la gaine épithéliale externe et terminée par un renflement : **bulbe pileux** dont la base est déprimée par la **papille dermique** vascularisée et innervée.

La gaine épithéliale externe est enveloppée par une **gaine fibreuse** (dérivant du derme).

Dans la partie profonde une **gaine épithéliale interne**, composée de plusieurs assises, est située entre la racine et la gaine externe.

Toutes les parties du poil forment le follicule pileux auquel sont annexés un muscle arrecteur et une glande sébacée ;

### Appareil pilo-sébacé



### Structure histologique

**Tige du poil** : trois portions cylindriques concentriques :

- Partie axiale : moelle formée de grandes cellules polyédriques
- Ecorce ou cortex : composé de cellules acidophiles contenant des filaments de kératine et de la mélanine oxydée totalement (poils noirs) ou partiellement (poils roux)
- Couche la plus externe : Epidermicule : cellules kératinisées aplaties identiques à des lamelles cornées

**Racine du poil** : trois parties identiques à celles de la tige plus les gaines épithéliales interne et externe

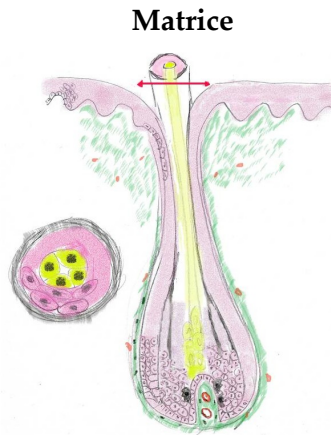
**Gaine épithéliale externe** : couches habituelles de l'épiderme dans la partie superficielle mais disparition des assises superficielles au fur et à mesure que l'on descend vers la région bulbaire (à ce niveau seulement stratum germinativum + mélanocytes)

**Gaine épithéliale interne** : entre la racine du poil et la gaine externe

Trois couches concentriques : cuticule, la plus interne, couche de Huxley et couche de Henlé.

**Matrice** : prolongement de la gaine externe est une zone de prolifération à partir de laquelle vont se différencier les trois composants de la tige du poil et de la gaine interne

- Cellules les plus axiales deviennent polyédriques, conservent leur noyau -> moelle du poil
- Cellules paraxiales se chargent de filaments de kératine et de granulation de trichohyaline -> cortex
- Cellules très riche en kératine très denses -> épidermicule



**Papille dermique** : indispensable pour le renouvellement du poil : assure la nutrition et stimule la différenciation cellulaire

### **Pousse des poils**

- Discontinue : périodes de croissance alternent avec périodes de repos
- Poils du cuir chevelu, de la face, du pubis et des aisselles sous l'influence des hormones sexuelles, surrénaliennes et thyroïdiennes
- Si poil arraché -> régénération
  - Cellules de la gaine externe deviennent actives -> reconstruction de la matrice

### **Glandes sébacées**

Sont **annexées aux follicules pileux** sauf au niveau de la peau de la paume des mains et de la plante des pieds

Dérivent d'un bourgeon de la gaine épithéliale externe

Sécrètent le sébum

**Glande acino-alvéolaire**, à sécrétion holocrine

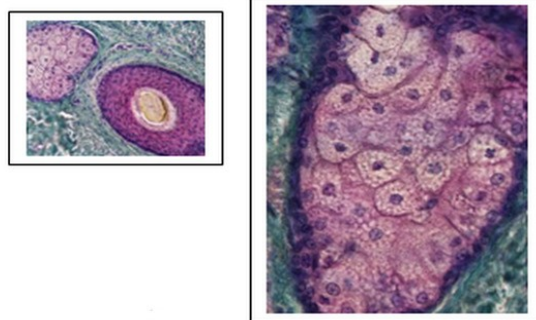
Contour irrégulier,

Entourées d'une **capsule conjonctive** avec cloisons -> lobules plus ou moins individualisés  
**canal excréteur** court (bordé par un épithélium pavimenteux stratifié) : infundibulum qui se déverse entre la gaine externe et le poil

### Partie sécrétrice : alvéole

- Cellules les plus périphériques du lobules cubiques basophiles ->
- Migrent vers le centre où elles augmentent de volume se chargent en gouttelettes lipidiques
- Noyau devient pycnotique -> lyse cellulaire : produit de sécrétion riche en lipides -> forme à la surface de l'épiderme un film.

### Glandes sébacées



## II.2 ONGLES

Région spécialisée de la peau : au niveau de la face dorsale des extrémités des doigts et des orteils, l'épiderme recouvrant les dernières phalanges pénètre obliquement dans le derme -> **repli unguéal**

Cellules de la partie profonde prolifèrent : **matrice** qui assure la croissance des ongles (continue)

L'ongle formé est poussé par glissement de la matrice vers l'extérieur du doigt.

Deux parties :

- une **racine** invisible,
- une partie visible : le **limbe** limité latéralement par des bourrelets épidermiques : les **éponychium**
  - Repose sur cellules de l'épiderme sous jacent : **lit de l'ongle**

### Formation de l'ongle

**Kératinisation dite dure** du stratum corneum : les cellules basales de la matrice se divisent -> cellules polyédriques qui se remplissent de kératine dure, le noyau est conservé, elles restent fortement attachées les unes aux autres.

## II.3 GLANDES SUDORIPARES

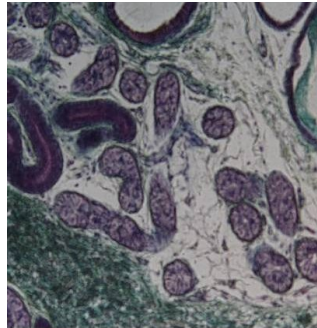
Deux types : glandes **eccrines** indépendantes des poils et glandes **apocrines** annexées au follicule pileux

### II.3.1 Glandes eccrines

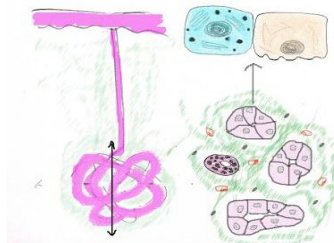
- Présentes sur toute la surface de la peau
- Sont plus nombreuses au niveau des paumes des mains et de la plante des pieds
- Elaborent la sueur
- Glandes tubuleuses constituée d'une partie sécrétrice tubulaire ou pelotonnée (glomérule) située dans la région profonde du derme et d'un canal excréteur rectiligne qui s'abouche à l'épiderme
- **Structure histologique**
  - **Glomérule** : tube formé d'un épithélium unistratifié composé de deux types de cellules :
    - **Cellules claires** éosinophiles, pyramidales, pauvre en organites, à noyau basal avec invaginations de la membrane basale. Participent au transport de l'eau et des ions.
    - **Cellules sombres** , basophiles, à noyau plus apical que celui des précédentes, riche en REG, contenant des grains de sécrétion glycoprotéique.
    - Cellules myoépithéliales au niveau de la base du tube. Assurent l'évacuation de la sueur par leur contraction.
    - Lamelle basale entoure le tube
  - **Canal excréteur** : long, étroit et spiralé, traverse le derme et s'ouvre par un pore à la surface de la peau
    - Dans le derme : paroi formée d'un épithélium cubique, stratifié
    - Dans l'épiderme : lumière délimitée par les kératinocytes.
- **Cytophysiologie**
  - Sueur : ultrafiltrat du plasma sanguin (eau, électrolytes, composés organiques) formé à partir des capillaires périglomérulaires -> **sueur primitive** isotonique / plasma.

- Réabsorption des électrolytes par cellules épithéliales du canal excréteur -> **sueur définitive**, hypotonique (eau, chlorure de sodium, potassium, ammoniacque, acide urique).
- Sécrétion de type **mérocrine**
- **Contrôle** de sécrétion de sueur (transpiration)
  - Noyaux thermo-régulateurs de l'hypothalamus : si température ambiante supérieure à celle du corps -> vasodilatation des capillaires périglomérulaires -> transpiration
  - Evaporation de sueur : seul moyen pour diminuer la température corporelle (600 ml / j)

#### Glandes eccrines



#### Glandes eccrines



### II.3.2 Glandes apocrines

Au niveau des régions axillaire, inguinale, ano-génitale, aréole mammaire et conduit auditif externe.

Glande **tubuleuses** ou **tubulo-alvéolaires composées**, plus volumineuses que glandes eccrines

Situées dans derme profond et hypoderme

#### Structure histologique :

- Élément sécréteur :
  - tube à lumière très large, bordé par cellules prismatiques dont le cytoplasme contient des grains de sécrétion

- cellules myoépithéliales
- lame basale
- canal : chemine près d'un follicule pileux et s'ouvre -> épiderme ou -> gaine d'un poil
- excrétion par exocytose : grains de sécrétion s'ouvre dans la lumière du tube
- glande hormono dépendante, différenciée au moment de la puberté

### III LES CORPUSCULES TACTILES

---

Innervation de la peau très riche :

- **innervation végétative**
  - fibres motrices -> vaisseaux (vasomotricité)
  - muscles arrecteurs des poils
  - fibres sensibles -> glandes sudoripares (sécrétion)
- **nerfs cérébrospinaux**
  - **terminaisons sensibles libres** : superficielles, au niveau de la jonction dermo-épidermique, peuvent pénétrer dans l'épiderme. Fibres thermo réceptrices et noci-réceptrices (douleur)
  - terminaisons associées à d'autres structures : mécanorécepteurs = **corpuscules sensoriels**
    - terminaison d'une fibre nerveuse (corps cellulaire = cellule en T)
    - entourée par une cellule schwannienne
    - autour une capsule conjonctive

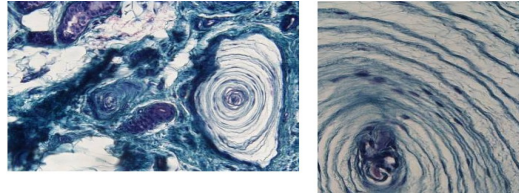
#### III.1 LES CORPUSCULES DE VATER PACINI

Volumineux (1 à 2 mm) ; situés dans l'hypoderme

La fibre nerveuse perd sa gaine de myéline et s'entoure des prolongements des cellules de Schwann organisés en lamelles concentriques séparées par du tissu conjonctif. A l'extérieur, cellules conjonctives (endonèvre) -> capsule périphérique.

Sensible à la pression et aux vibrations

### Les corpuscules de Vater Pacini



### III.2 LES CORPUSCULES DE (WAGNER-) MEISSNER

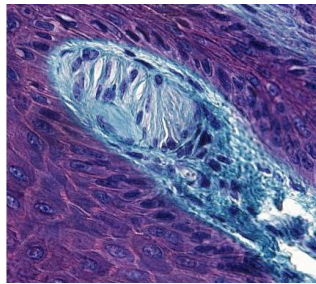
Situés dans les papilles dermiques, allongés (grand axe : 180 micromètres)

Sont perpendiculaires à la surface cutanée

La fibre nerveuse est enserrée par les cellules de Schwann disposées en pile d'assiettes.

Sensible à la pression

### Les corpuscules de (Wagner-) Meissner



### III.3 AUTRES CORPUSCULES

**Corpuscule de Golgi-Mazzoni** : semblable au Vater Pacini mais moins volumineux

**Corpuscule de Ruffini** : situé dans le derme profond ; terminaison nerveuse et ramifiée et s'enroule autour de fibres de collagène. L'ensemble est encapsulé dans une enveloppe conjonctive

Sensibles aux tractions exercées sur les fibres de collagène et étirements mécaniques

#### Pour en savoir plus :

(En savoir plus : Pr. Jacques Poirier : *La peau et les annexes cutanées*) (Pr. Jacques Poirier : *La peau et les annexes cutanées* : <http://www.chups.jussieu.fr/polys/histo/histoP2/peau.html> )



# Organes et tissus lymphoïdes

---

**Collège universitaire et hospitalier des histologistes, embryologistes,  
cytologistes et cytogénéticiens (CHEC)**

**Dr. Chantal KOHLER**

**Date de création du document    2010-2011**

## Table des matières

<b>I</b>	<b>Tissu lymphoïde.....</b>	<b>3</b>
<b>II</b>	<b>Thymus.....</b>	<b>5</b>
	<b>II.1 Développement embryologique.....</b>	<b>5</b>
	<b>II.2 Organisation générale.....</b>	<b>5</b>
	<b>II.3 Structure histologique.....</b>	<b>5</b>
	<b>II.3.1 Cellules réticulo-épithéliales.....</b>	<b>5</b>
	<b>II.3.2 Thymocytes ou lymphocytes thymiques.....</b>	<b>6</b>
	<b>II.3.3 Macrophages.....</b>	<b>7</b>
	<b>II.3.4 Cellules dendritiques d'origine monocytoïde.....</b>	<b>8</b>
	<b>II.4 Vascularisation du thymus.....</b>	<b>8</b>
<b>III</b>	<b>Moelle osseuse.....</b>	<b>8</b>
<b>IV</b>	<b>Rate.....</b>	<b>9</b>
	<b>IV.1 Organisation générale.....</b>	<b>9</b>
	<b>IV.2 Structure microscopique.....</b>	<b>9</b>
	<b>IV.3 Vascularisation.....</b>	<b>9</b>
<b>V</b>	<b>Ganglion lymphatique.....</b>	<b>10</b>
	<b>V.1 Structure microscopique du ganglion.....</b>	<b>10</b>
<b>VI</b>	<b>Formations lymphoïdes associées aux muqueuses.....</b>	<b>12</b>

## I TISSU LYMPHOÏDE

---

### *Caractéristiques*

- Assure le stockage, la différenciation et la prolifération des lymphocytes.
- Il constitue la plus grande partie des organes et formations lymphoïdes.
- Il peut être diffus situé dans le chorion des muqueuses ou former des follicules.
- Il est composé de lymphocytes T et de lymphocytes B situés dans des zones propres (zone thymodépendantes et zone B-dépendantes) et de cellules qui permettent la réponse immunitaire : cellules présentatrices d'antigènes (cellules dendritiques, macrophages,...), plasmocytes.
- Il possède une vascularisation néoformée située au sein d'une trame conjonctive dont les fibroblastes élaborent une charpente réticulée

### *Les cellules immunitaires*

Assurent les **défenses de l'organisme** en organisant une réponse immunitaire : cellulaire ou humorale avec anticorps

Doivent être **capables de reconnaître** les cellules appartenant à l'organisme (soi) et celles appartenant au monde extérieur (non soi)

- **Complexe majeur d'histocompatibilité CMH**

Sont identifiées par des **récepteurs membranaires** (clusters de différenciation CD)

Les **lymphocytes** : deux groupes :

- Lymphocytes T
  - auxiliaires ou CD4 qui favorisent la réponse humorale en stimulant les B
  - cytotoxiques (CD8) : tuent les cellules tumorales ou infectées
  - suppresseurs (CD8) : inhibent la réponse humorale
  - cellules NK (Natural Killer)
  - Secrètent des cytokines
  - Expriment un récepteur de l'antigène
- B responsables de la réponse humorale qui secrètent les anticorps

## Les **cellules présentatrices d'antigènes** :

Incorporent dans leur membrane les peptides provenant des antigènes  
Expriment ces peptides en association avec les molécules du CMH  
(CMH I -> CD8 ; CMH II -> CD4)

Trois catégories :

- Cellules **dendritiques interdigitées** présentes dans les zones T
  - Cellules de Langerhans de la peau
  - Cellules des ganglions lymphatiques (zone T)
- Cellules **dendritiques folliculaires** dans les zones B
- **Macrophages**

### *Le tissu lymphoïde diffus*

Nappes plus ou moins homogènes aux limites mal définies au sein desquelles on peut individualiser des amas arrondis ou ovalaires : les nodules et les follicules.

### *Les follicules primaires*

Densité cellulaire homogène avec petits lymphocytes étroitement tassés ne présentant pas de signes de prolifération

### *Les follicules secondaires*

Périphérie sombre et zone centrale claire appelée centre germinatif riche en lymphocytes plus volumineux, activés.

**Centre germinatif** composé de lymphocytes B engagés dans la différenciation en plasmocytes (au stade d'immunoblastes et de plasmoblastes appelés centroblastes) et de cellules dendritiques.

**Zone colorée très sombre** composée de lymphocytes B de petite taille très serrés forme un capuchon autour du centre clair : **croissant** ou **manteau** développé du côté externe du nodule et entouré d'une couche de cellules dendritiques folliculaires.

Autour des follicules, le tissu lymphoïde est composé de lymphocytes T.

## II THYMUS

---

Organe où les lymphocytes T immatures (prothymocytes) et naïfs issus de la moelle osseuse se différencient en lymphocytes matures.

Stroma d'origine épithéliale : cellules épithéliales reliées par des desmosomes.

### II.1 DÉVELOPPEMENT EMBRYOLOGIQUE

A partir de l'entoblaste (3e poche entoblastique pharyngienne) -> zone médullaire et partie du sillon ectoblastique -> corticale  
quelques cellules mésenchymateuses -> charpente conjonctive

### II.2 ORGANISATION GÉNÉRALE

Constitué par deux **lobes** divisés en **lobules** incomplets  
Situé dans la partie supéro-antérieure du médiastin  
10 à 15 g à la naissance, 30 à 40 g à la puberté puis involution progressive  
Entouré par une **capsule conjonctive** qui divise la corticale en lobules ; la médullaire est centrale et forme une zone continue.

### II.3 STRUCTURE HISTOLOGIQUE

Dans le parenchyme thymique, prolifération des **lymphocytes** qui sont entourés par des prolongements des **cellules réticulo-épithéliales** réparties dans la corticale et dans la médullaire.

#### II.3.1 Cellules réticulo-épithéliales

**Épithéliocytes** : cellule à noyau peu coloré ayant une forme étoilée avec nombreux prolongements cytoplasmiques qui entourent les thymocytes en cours de maturation

#### 1. Quatre types différents :

- Cellules corticales sous capsulaires : situées sous la capsule forment une couche continue : **cellules nourricières ou nurse cells**
  - cellules à noyau volumineux à chromatine fine avec tonofilaments et granules sécrétoires intracytoplasmiques

- Dans le cortex elles forment un large réseau avec **très nombreux lymphocytes grands et immatures situés dans les espaces** :
  - cellules étoilées avec noyau pâle et cytoplasme acidophile ; prolongements cellulaires reliés par des desmosomes
- Dans la médulla, réseau plus dense avec lymphocytes **moins nombreux** , plus petits
  - cellules à noyau volumineux clair
- Peuvent s'organiser en structures lamellaires : les **corpuscules de Hassall** : constitués de cellules épithéliales aplaties entassées en amas concentriques : disparition du noyau ; granulations de kératohyaline et filaments de tonofilaments.
  - Maturation identique à celles des cellules épidermiques élaborant de la kératine qui s'accumulent au centre du corpuscule
  - Lamelles concentriques formées par autres épithéliocytes.
  - Diamètre peut atteindre 100 µm

## 2. Fonctions de ces cellules :

*Maturation des lymphocytes* qui deviennent capables de reconnaître les peptides du soi (antigènes endogènes) : 2% des lymphocytes deviennent les lymphocytes T compétents (sélection positive).

*Élimination des lymphocytes* qui pourraient reconnaître les antigènes de l'organisme sont éliminés : 98% des lymphocytes meurent par apoptose

*Synthèse de facteurs* assurant la régulation de la maturation des lymphocytes :

- **Thymuline** permet aux lymphocytes immatures d'exprimer leur récepteur de surface
- **Facteur humoral thymique** agit sur la prolifération des lymphocytes T CD8
- **Thymopoiétine** favorise la différenciation des lymphocytes T

### II.3.2 Thymocytes ou lymphocytes thymiques

Les lymphoblastes et les prolymphocytes provenant de la moelle osseuse arrivent du sang au niveau du cortex grâce à un peptide chimiotactique (thymotaxine) sécrété par les cellules réticulo épithéliales sous corticales.

### Plusieurs étapes dans la maturation et la prolifération des lymphocytes :

- **Prolifération des lymphocytes** et formation de clones de lymphocytes T dans la partie externe du cortex : grandes cellules blastiques en division accolés à la membrane plasmique des cellules réticulo épithéliales nourricières
  - Cortex superficiel : lymphocytes qui expriment CD44 et CD25 mais sont CD3-, CD4- et CD8-
- **Maturation et différenciation** des thymocytes au fur et à mesure que les lymphocytes migrent vers la profondeur (cortex profond) :
  - Apparition de récepteurs membranaires notamment CD4 et CD8 -> cellules doublement marquées
  - Acquisition des molécules de surface du complexe majeur d'histocompatibilité (CMH)
  - Acquisition de récepteurs servant à reconnaître les antigènes (TCR)
- **Migration** vers la jonction cortico-médullaire :
  - Sélection positive -> seulement les lymphocytes T capables de reconnaître les molécules étrangères
  - Sélection négative -> élimination des lymphocytes T qui pourraient reconnaître les molécules du soi
  - 2% des lymphocytes passent dans la médullaire et quittent le thymus vers la circulation générale
- **Différenciation** au niveau de la médullaire : thymocytes moins nombreux, de petite taille et cellules réticulaires plus grandes. A ce niveau de nombreux lymphocytes à noyau pycnotique
  - Lymphocytes deviennent CD4 ou CD8
  - Sont situés au contact des macrophages, des cellules dendritiques et des cellules épithéliales
- **Passage des thymocytes matures** dans la circulation sanguine à travers la paroi des veinules de la jonction cortico médullaire.

### II.3.3 Macrophages

- assurent la phagocytose des lymphocytes morts par apoptose
- sont situés dans le cortex sous capsulaire

### II.3.4 Cellules dendritiques d'origine monocytoïde

- au niveau de tout le parenchyme thymique
- rôle de cellules présentatrices d'antigènes

## II.4 VASCULARISATION DU THYMUS

Artères arrivent au niveau du tissu conjonctif périlobulaire se ramifient dans les cloisons interlobulaires

Pénètrent dans le parenchyme au niveau de la jonction cortico médullaire

Des capillaires se ramifient vers le cortex puis forment des arcades qui descendent vers la médullaire

Particularité :

- cortex vascularisé uniquement par capillaires.
- Caractéristiques de ces capillaires : sont de type continu avec membrane basale épaisse et gaine de cellules réticulaires : **barrière hémato-thymique** empêchant les antigènes du sang d'atteindre les lymphocytes T en cours de maturation.
  - Barrière ainsi formée par les cellules réticuloépithéliales, la basale sur laquelle reposent ces cellules, la gaine conjonctive qui entoure les capillaires, la basale des capillaires et l'endothélium.

## III MOELLE OSSEUSE

---

- Siège de l'hématopoïèse et de la différenciation des lymphocytes B
- **Cellules souches** (CD34+) -> pro B -> pré B
  - Multiplication et prolifération des cellules au contact des **cellules réticulaires primitives** -> synthèse de cytokines
- Grand nombre de cellules meurent par apoptose -> phagocytées par les macrophages.
- Quelques uns des B se transforment en plasmocytes.
- Les lymphocytes B matures quittent la moelle en traversant la paroi des sinus veineux.



## IV RATE

---

### IV.1 ORGANISATION GÉNÉRALE

Environ 150 g ; organe allongé entouré d'une capsule qui s'épaissit au niveau du hile.

Organe situé dans la partie supérieure gauche de l'abdomen

En dérivation sur circulation sanguine

**Deux fonctions** essentielles :

- **Développer une réponse immune** dirigée contre les antigènes du sang : reconnaissance et capture des antigènes, différenciation des cellules immunocompétentes.
- **Éliminer** les substances particulaires, les globules rouges âgés ou anormaux et les plaquettes

### IV.2 STRUCTURE MICROSCOPIQUE

- Organe entouré d'une **capsule conjonctive** fine d'où partent des cloisons intra parenchymateuses. Tissu conjonctif riche en fibres de réticuline qui constituent un tissu de soutien réticulé
- Deux zones distinctes organisées autour des vaisseaux :
  - Vaste système de sinus veineux spléniques et de capillaires sinusoides remplis de sang séparés les uns des autres par des cordons cellulaires anastomosés : les cordons de Billroth : **pulpe rouge**
  - Amas de lymphocytes centrés par une artériole : **pulpe blanche** qui représente 5 à 20% de la masse totale de la rate

### IV.3 VASCULARISATION

- **Artère splénique** -> artères **trabéculaires** situées dans travées conjonctives -> artères **pulpaire**s ou artères centrales cheminant dans le parenchyme entourées des manchons lymphoïdes avec de place en place des follicules lymphoïdes excentrés -> Se terminent par les **artères terminales** dans la zone marginale au contact des cellules présentatrices d'antigènes
- Branches collatérales de la pulpe blanche -> artères **pénicillées** qui se terminent dans la pulpe rouge en capillaires entourés par les macrophages formant la **housse de Scheigger Seidel** ou capillaires à housse ou ellipsoïde

- Capillaires à housse se déversent dans les espaces extracellulaires de la pulpe rouge (espaces réticulaires des cordons de Billroth) (circulation ouverte)
- De rares capillaires se jetteraient directement dans les sinus veineux (circulation fermée – rare chez l'Homme)

### a) Pulpe rouge

#### *Sinus veineux :*

Paroi formée de cellules endothéliales allongées fusiformes non jointives reposant sur une lame basale discontinue. Sur la face externe des cellules endothéliales, présence de fibres de réticuline circulaires (anneaux de Henlé). Les espaces intercellulaires entre les cellules endothéliales permettent le passage des cellules sanguines vers le courant sanguin.

#### *Cordons de Billroth :*

Tissu conjonctif réticulé avec nombreuses fibres de réticuline formant un réseau entre les mailles duquel se trouvent des cellules conjonctives (fibroblastes) et macrophages et surtout de très nombreuses cellules sanguines. Les cellules réticulaires forment un réseau cellulaire grâce aux longs prolongements des cellules

### b) Pulpe blanche

**manchon lymphoïde** : amas de lymphocytes T autour des artères centrales

**follicules lymphoïdes** : accrochés sur les manchons

formés de lymphocytes B

sont composés d'un centre germinatif clair correspondant à la zone de transformation des lymphocytes en plasmocytes et d'une couronne plus foncée où les lymphocytes prolifèrent.

## V GANGLION LYMPHATIQUE

---

Réniformes de 5 à 20 mm de diamètre

Organes disposés sur la circulation lymphatique : de 500 à 1000 disposés en amas ou en chaîne aux sites de convergence des vaisseaux lymphatiques.

### V.1 STRUCTURE MICROSCOPIQUE DU GANGLION

Entouré d'une **capsule conjonctive** formée de tissu conjonctif dense qui envoie des cloisons incomplètes délimitant des lobules. Dans les lobules, des cellules réticulaires, des fibres de réticuline formant une charpente autour des cellules lymphoïdes.

### *Circulation lymphatique :*

- plusieurs vaisseaux afférents qui perforent la capsule sur sa face convexe
- convergence au niveau d'un **sinus sous capsulaire** ou marginal
- sinus corticaux cheminent dans cloisons conjonctives -> sinus médullaires
- convergence des sinus médullaires en vaisseau efférent
- un seul vaisseaux efférent situé au niveau du hile
- ganglion : filtre sur circulation lymphatique. La lymphe amène les antigènes qui sont présentés par les **cellules présentatrices d'antigènes aux lymphocytes** spécifiques.

### *Parenchyme ganglionnaire :*

Trois régions :

- **cortex** : follicules lymphoïdes primaires ou secondaires contenant les centres germinatifs apparaissant après stimulation antigénique
  - zone sombre périphérique contenant les centroblastes
  - zone claire contenant des centrocytes (lymphocytes B activés), macrophages et cellules dendritiques folliculaires : cellules présentatrices d'antigènes
    - -> différenciation des lymphocytes B
      - -> cellules B mémoire
      - -> plasmocytes qui migrent dans la médullaire
- **para cortex**
  - tissu lymphoïde diffus composé de lymphocytes T et de cellules interdigitées
  - Présence de veinules post capillaires
  - Site d'induction des réponses cellulaires T
- **médullaire** : cordons cellulaires comportant des lymphocytes et des plasmocytes.
  - Charpente réticulée assez lâche

## VI FORMATIONS LYMPHOÏDES ASSOCIÉES AUX MUQUEUSES

Les muqueuses contiennent des formations lymphoïdes d'autant plus abondantes que le contact avec le milieu extérieur est facile à travers l'épithélium amenant une exposition avec les antigènes.

La muqueuse digestive, respiratoire et uro génitale contient un tissu lymphoïde diffus ou des formations lymphoïdes bien individualisées : MALT (mucosal associated lymphoid tissue) étroitement associé aux épithélium de revêtement.

On distingue :

- Le GALT (formations lymphoïdes associées à l'appareil digestif) qui comprend notamment les amygdales, les plaques de Peyer situées au niveau de l'iléon et l'appendice.
- Le BALT (formations lymphoïdes associées aux bronches) situé dans la muqueuse des grosses voies aériennes
- Des lymphocytes B et des plasmocytes disséminés dans le chorion des muqueuses intestinales et respiratoires

a) les amygdales

Constitue l'**anneau ou cercle amygdalien de Waldeyer** : tissu lymphoïde réparti en quatre groupes dont les amygdales palatines situées entre les piliers du voile du palais (les plus volumineuses), les amygdales tubaires (dans le pharynx), l'amygdale pharyngée (à la face postérieure du pharynx) et l'amygdale linguale (à la face dorsale de la langue).

**Structure histologique :**

- entourées d'un **épithélium pavimenteux stratifié non kératinisé** de type buccal qui forme des cryptes (invaginations profondes et étroites) contenant des débris cellulaires, des polynucléaires, des lymphocytes et des bactéries. Présence de **cellules dendritiques** capables de migrer dans le chorion sous jacent pour y transporter les antigènes captés à la surface et amas de lymphocytes T formant des **thèques intraépithéliales**.
- Chorion sous jacent riche en **follicules lymphoïdes secondaires B dépendants**

b) les plaques de Peyer

Situées dans la muqueuse et la sous muqueuse de la paroi intestinale de l'iléon qui perd ses villosités à ce niveau.

Follicules lymphoïdes qui font saillie dans la lumière : chaque plaque en contient de 20 à 40 ; environ 250 plaques de Peyer chez l'homme.

**Structure histologique :**

Amas ovalaires de tissu lymphoïde contenant les **follicules secondaires** situés sur le bord libre de l'iléon formant un dôme dans la lumière.

Situées dans la muqueuse et débordant dans la sous muqueuse ; à ce niveau interruption de la muscularis mucosae.

Epithélium en regard présente des **cellules M** : cellules riches en invaginations au niveau du pôle basal au niveau desquelles viennent se loger les lymphocytes ; cellules dendritiques équivalentes des cellules présentatrices des antigènes.

c) l'appendice iléo-coecal

revêtu par un épithélium de type colique

sous muqueuse envahie par de nombreux follicules lymphoïdes primaires et secondaires disposés sur toute la périphérie

**Structure histologique :**

Muqueuse colique épithélium avec cellules caliciformes sans villosités

Follicules primaires et secondaires dans la sous muqueuse avec extension dans la muqueuse

# L'appareil digestif

---

**Collège universitaire et hospitalier des histologistes, embryologistes,  
cytologistes et cytogénéticiens (CHEC)**

**Dr. Chantal KOHLER**

**Date de création du document    2010-2011**

## Table des matières

<b>I</b>	<b>Structure du tube digestif.....</b>	<b>3</b>
<b>II</b>	<b>Particularité de chaque segment.....</b>	<b>4</b>
	II.1 L'œsophage.....	4
	II.2 L'estomac.....	4
	II.3 Intestin grêle.....	7
	II.4 Le colon .....	10
	II.5 L'appendice.....	11
<b>III</b>	<b>Les glandes annexées au tube digestif.....</b>	<b>11</b>
	III.1 Les glandes salivaires .....	11
	III.2 Le pancréas.....	13
	III.3 Le foie.....	14
<b>IV</b>	<b>Annexes.....</b>	<b>18</b>

## I STRUCTURE DU TUBE DIGESTIF

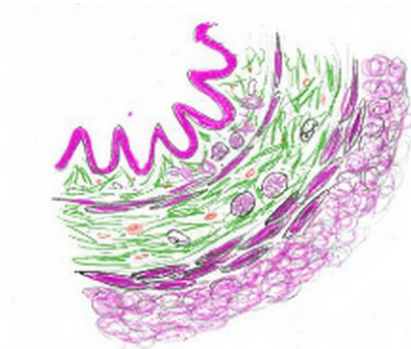
---

Le tube digestif est un tube creux qui s'étend de la cavité buccale à l'anus. A partir de l'œsophage, la paroi digestive comporte quatre couches concentriques qui sont, du dedans au dehors : la muqueuse, la sous muqueuse, la musculuse et l'adventice.

### a) La muqueuse :

Elle est délimitée par un **épithélium** dont le type correspond à la fonction du segment, situé au dessus d'un **chorion** composé d'un tissu conjonctif lâche, très vascularisé, riche en cellules immunitaires organisées en formations lymphoïdes dont l'importance et la disposition sont variables et pourvu de glandes exocrines dont la structure varie selon les segments considérés. La muqueuse se termine par la musculaire de la muqueuse appelée muscularis mucosae, formée de cellules musculaires lisses.

La muqueuse



### b) La sous muqueuse :

Elle est composée d'un tissu conjonctif plus dense contenant des vaisseaux sanguins et un réseau de nerfs sympathiques, le plexus de Meissner qui commande la motilité du tube digestif. C'est dans cette couche que l'on trouve les follicules lymphoïdes des organes lymphoïdes annexés au tube digestif (plaques de Peyer de l'iléon et appendice) et les glandes du duodénum.

### c) La musculuse :

Elle est formée de cellules musculaires lisses disposées selon deux axes formant ainsi une couche circulaire interne et une couche longitudinale externe. Entre les deux, des plexus nerveux, les plexus d'Auerbach assurent l'innervation végétative du tube digestif



#### d) L'adventice ou séreuse :

Elle est une couche de tissu conjonctif dense vascularisée et comportant de nombreux adipocytes. Cette couche se termine par un mésothélium, qui est le feuillet viscéral du péritoine.

## II PARTICULARITÉ DE CHAQUE SEGMENT

---

### II.1 L'ŒSOPHAGE

Il fait suite au pharynx il est en grande partie intra-thoracique puis traverse le diaphragme où il se poursuit par l'estomac au niveau du cardia.

**Muqueuse** : l'épithélium de l'œsophage fait suite à l'épithélium de la cavité buccale ; il est du même type, pluristratifié, pavimenteux, non kératinisé. On distingue une couche basale, une couche parabasale, une couche intermédiaire et une couche superficielle. On trouve dans cet épithélium des cellules de Langerhans situées dans la couche basale qui sont des cellules présentatrices d'antigène.

Le chorion est de type dermo-papillaire, il possède des glandes situées dans sa partie supérieure et à proximité du cardia ainsi que quelques nodules lymphoïdes.

La muscularis mucosae est épaisse, bien visible composée de cellules musculaires lisses organisées en faisceaux.

**Sous muqueuse** : le tissu conjonctif qui compose cette couche comporte les glandes œsophagiennes sous muqueuses qui sont des glandes tubuleuses ramifiées composées de cellules à mucus.

**Musculeuse** : la déglutition est un acte volontaire et de ce fait, dans le tiers supérieur de l'œsophage, les cellules musculaires de la sous muqueuse sont des cellules musculaires striées organisées en muscle strié ; dans le tiers moyen, on trouve des cellules musculaires striées et des cellules musculaires lisses alors que le tiers inférieur de la musculeuse est formé de cellules musculaires lisses.

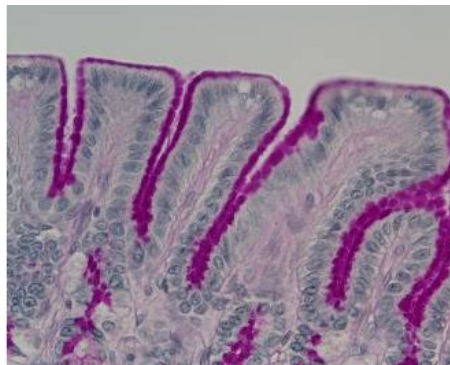### II.2 L'ESTOMAC

Plusieurs parties sont décrites sur la plan anatomique : la jonction avec l'œsophage est le cardia ; la région en dôme au dessus du cardia est le fundus ; la partie centrale est le corps ; la région conique qui lui fait suite est l'antra qui se termine par le canal pylorique. Sur le plan physiologique, c'est une poche glandulaire où s'amassent les aliments qui sont transformés avant leur passage dans l'intestin. Certaines molécules y sont absorbées.

**Muqueuse** : l'épithélium décrit des replis appelés cryptes qui se prolongent dans le chorion par les glandes fundiques. Entre les glandes fundiques, se trouve un chorion formé par un tissu conjonctif lâche.

-- **L'épithélium gastrique** est un épithélium simple formé de cellules prismatiques glandulaires (glandes en nappe) sécrétant du mucus visible au niveau du pôle apical des cellules. Ces cellules sont appelées mucocytes ou cellules à mucus à pôle fermé (présence d'un renforcement de la membrane plasmique apicale) Ces cellules sécrètent un mucus épais qui recouvre la muqueuse et la protège des composants acides du bol alimentaire.

#### Epithélium gastrique



-- **Les glandes fundiques** sont des glandes longues et droites s'étendant sur toute la hauteur du chorion. Elles élaborent le suc gastrique. Elles comportent un col (ou collet) et un corps. Elles sont composées de cinq types de cellules :

1) **Les cellules souches** sont des petites cellules basophiles limitées au col de la glande. Elles apparaissent en division et leur prolifération assure le renouvellement de la muqueuse.

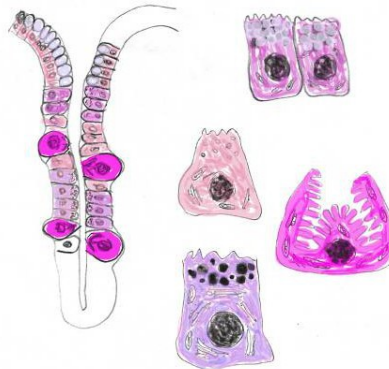
2) **Les cellules à mucus** du collet sont situées dans la région du col. Elles possèdent un noyau basal et des grains de sécrétion apicaux.

3) **Les cellules bordantes** (ou cellules pariétales) sont de grandes cellules arrondies réparties sur toute la hauteur de la glande, plus nombreuses dans la partie supérieure. Elles ont un cytoplasme éosinophile. Elles sont caractérisées, en microscopie électronique par la présence au niveau apical d'invaginations profondes de la membrane plasmique qui forment un canalicule sécréteur entouré par des tubules et des vésicules. Il n'y a pas de grains de sécrétion. Elles sécrètent l'acide chlorhydrique du suc gastrique grâce à une pompe à protons. La sécrétion est stimulée par la gastrine sécrétée par les cellules entérochromaffines composant les cellules à mucus cardiales. Les cellules bordantes sécrètent également une glycoprotéine, le facteur intrinsèque nécessaire à l'absorption de la vitamine B 12.

4) **Les cellules principales** sont les cellules les plus nombreuses de la partie profonde des glandes fundiques. Elles possèdent les organites habituels des cellules élaborant des protéines (REG abondant et appareil de Golgi) Leur cytoplasme est fortement basophile et présente des grains de sécrétion contenant du pepsinogène, précurseur de la pepsine.

5) **Les cellules argentaffines** sont des cellules endocrines dispersées sur la longueur des glandes (système endocrine diffus)

#### Les glandes fundiques



Le chorion de la muqueuse est situé autour des glandes fundiques. Il est peu abondant.

La muscularis mucosae présente une couche interne de fibres musculaires circulaires et une couche externe de fibres verticales.

La **muqueuse cardiale** : elle fait suite brutalement à la muqueuse oesophagienne et est constituée de mucocytes qui continuent la couche profonde de l'œsophage. Elle comporte quelques glandes à mucus situées dans le chorion de la muqueuse.

La **muqueuse pylorique** : Elle a une surface irrégulière découpée par des cryptes glandulaires profondes au niveau desquelles s'abouchent les glandes pyloriques (glandes tubuleuses ramifiées formées de cellules à mucus et de cellules endocrines) et est revêtue de mucocytes

**Sous muqueuse** : aucune particularité

**Muscleuse** : elle possède trois couches de cellules musculaires lisses : en plus de la couche circulaire interne et de la couche longitudinale externe, il existe une couche plus interne oblique. La couche moyenne circulaire est très épaisse autour du canal pylorique et forme le sphincter pylorique.

### *Histophysiologie* de l'estomac :

- Fonction **motrice** d'acheminement des aliments vers le duodénum
- Fonction de **digestion** par élaboration du suc gastrique
  - Sécrétion d'acide chlorhydrique par les cellules bordantes grâce à une pompe à protons. Cette sécrétion est stimulée par l'histamine, par l'acétylcholine et peut être freinée par des anti-histaminiques.
  - Sécrétion de pepsinogène par les cellules principales qui se transforme en pepsine, enzyme des premières phases de digestion.
  - Sécrétion de facteur intrinsèque par les cellules bordantes, protéine de transport de la vitamine B12, fixée et absorbée au niveau de la partie distale de l'iléon.
- Fonction de **protection** de la muqueuse gastrique grâce aux mucocytes, aux glandes cardiales et aux glandes pyloriques qui sécrètent du mucus. (fonction exocrine)
- Fonction **endocrine** par les cellules du système diffus endocrinien qui synthétisent des hormones comme la gastrine qui stimule la synthèse d'HCl.

### II.3 INTESTIN GRÊLE

L'intestin fait suite à l'estomac au niveau du pylore. L'intestin grêle est un tube d'environ 5 m de longueur qui se divise en duodénum, court, situé autour du pancréas, en jéjunum qui correspondant environ aux 2/5 de l'intestin grêle et en iléon, qui représente les 3/5 distaux. La transition entre chaque portion est progressive. Les quatre couches décrites plus haut sont présentes au niveau de l'intestin grêle.

**Muqueuse** : l'augmentation de la surface d'échange pour augmenter l'absorption des nutriments est permise par plusieurs structures : la grande longueur de l'organe ; la présence de valvules conniventes (plis transversaux qui concernent la muqueuse et la sous muqueuse) surtout présentes au niveau du jéjunum, les villosités intestinales (structures étroites intéressant la muqueuse très longues au niveau du duodénum et du jéjunum proximal) et les microvillosités du pôle apical (soit 350 m<sup>2</sup> de surface d'échange).

Chaque villosité est centrée par un axe conjonctif lâche contenant des capillaires fenêtrés situés au contact de la lame basale de l'épithélium de revêtement. La villosité est drainée par un canal lymphatique borgne : le chylifère. L'axe de la villosité est parcouru par de petits faisceaux de fibres musculaires lisses issus de la muscularis mucosae formant les muscles de Brücke qui viennent s'insérer sur la lame basale de l'épithélium

L'**épithélium** de la muqueuse de tout l'intestin grêle est simple, prismatique composé de cellules prismatiques à plateau strié appelées entérocytes, de cellules caliciformes et de cellules endocrines.

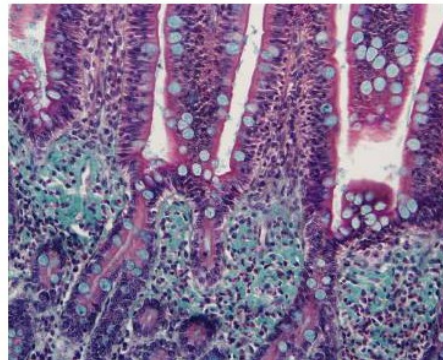
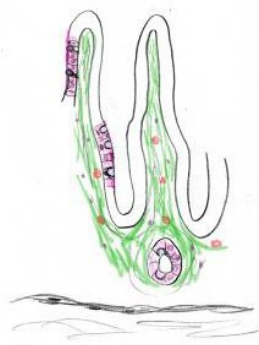
- **Les entérocytes :**

Le plateau strié des entérocytes correspond en microscopie électronique à des microvillosités : prolongements cytoplasmiques réguliers disposés parallèlement les uns aux autres et contenant des microfilaments d'actine, reliés aux protéines trans membranaires par des protéines accessoires (fimbrine et villine).

Les glycoprotéines de la membrane plasmique sont très abondantes au niveau des microvillosités et forment le glycolemme ou glycocalix (ou encore cell coat).

Au niveau du pôle latéral des entérocytes, des systèmes de jonction assurent l'étanchéité de l'espace intercellulaire (jonctions serrées les plus apicales : zonula occludens) et la cohésion des cellules (zonula adhérens et desmosomes).

#### Les entérocytes



- **Les cellules caliciformes :**

Elle élaborent du mucus et sont dites à pôle ouvert. Les grains de sécrétion sont accumulés au pôle apical et refoulent le noyau dans la région basale qui est plus étroite.

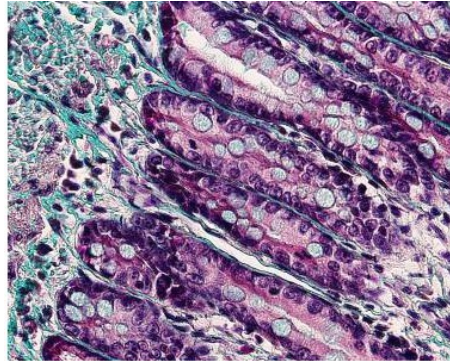
Le chorion de la muqueuse est un tissu conjonctif lâche contenant les glandes de Lieberkühn : L'épithélium des villosités se prolonge dans le chorion pour former les **glandes de Lieberkühn** qui comporte des entérocytes, des cellules à mucus, des cellules entéro-chromaffines et des cellules de Paneth.

Les cellules de Paneth sont regroupées à la base des glandes de Lieberkühn. Elles ont un cytoplasme basophile et élaborent des grains de sécrétion contenant du lysozyme, enzyme capable de détruire la paroi bactérienne. Leur cytoplasme est riche en lysosomes.

Toutes les cellules de l'épithélium ont une vie courte et sont constamment renouvelées à partir de cellules souches pluripotentes situées dans le col des glandes de Lieberkühn. Les cellules différenciées en entérocytes ou en cellules caliciformes migrent le long des villosités.

La muscularis mucosae est fine tout au long de l'intestin grêle formée de quelques cellules musculaires lisses disposées de façon concentrique.

#### Les cellules caliciformes



**La muqueuse de l'iléon** : L'iléon est caractérisé par l'abondance croissante des cellules caliciformes et des glandes de Lieberkühn. De plus, au niveau de l'iléon, se trouvent les plaques de Peyer, organe lymphoïde annexé au tube digestif formé de follicules lymphoïdes qui sont situés dans le chorion de la muqueuse et qui s'étendent dans la sous muqueuse. En regard des follicules, l'épithélium perd ses villosités et forme un dôme où il apparaît entre les entérocytes des cellules M : cellules présentant au niveau de leur pôle basal des invaginations où viennent se loger des lymphocytes. Ces cellules sont des cellules présentatrices des antigènes provenant de la lumière intestinale.

L'iléon se termine au niveau de la valvule iléo-caecale ou valvule de Bauhin. A ce niveau la composante circulaire de la musculature est renforcée pour constituer un sphincter.

**La sous muqueuse** : elle est sans particularité sauf au niveau du duodénum où elle comporte les glandes de Brunner. Ce sont des glandes tubulo-acineuses dont les canaux excréteurs traversent la muscularis mucosae et s'abouchent dans la lumière de l'intestin. Le produit de sécrétion est une mucine alcaline qui protège la muqueuse duodénale de l'acidité gastrique et élève le pH du contenu intestinal à une valeur optimale pour l'action des enzymes pancréatiques.

**Histophysiologie** de l'intestin grêle :

- Fonction de **digestion** grâce au produit de sécrétion élaboré par les cellules de l'épithélium de revêtement, par les glandes de la muqueuse et par les glandes annexes (foie, pancréas) déversé dans la lumière intestinale



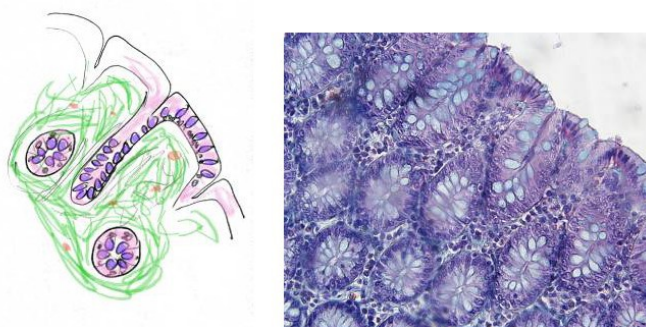- Fonction d'**absorption** des produits de la digestion (monosaccharides, acides aminés, acides gras et monoglycérides) augmentée par la surface d'échange importante
- Fonction **mécanique** : Progression du bol alimentaire grâce à des ondes de contraction définissant le péristaltisme provoquées par la contraction et la relaxation des couches de la musculature (sous l'action de neurones intrinsèques de la paroi)
- Fonction **endocrine** grâce aux cellules appartenant au système endocrine diffus qui élaborent des hormones peptidiques ou de neurotransmetteurs.
- Fonction de **défense immunitaire** vis-à-vis des nombreux antigènes provenant de la dégradation de micro-organismes ou apportés par l'alimentation

## II.4 LE COLON

Il a une longueur d'environ 1 m 50 et comporte plusieurs parties : caecum, colon ascendant, colon transverse, colon descendant, sigmoïde rectum et anus mais tous ses segments ont la même structure histologique. Sa surface est dépourvue de tous replis et de toutes villosités.

- L'épithélium de la muqueuse est simple, essentiellement composé de cellules à mucus et de quelques entérocytes qui jouent un rôle dans l'absorption de l'eau et des sels afin de concentrer les matières fécales. Le chorion contient les glandes de Lieberkühn, larges, composées principalement de cellules caliciformes qui sécrètent un mucus destiné à faciliter la progression du contenu intestinal et à protéger l'épithélium des matières.
- La musculature est formée d'une couche circulaire interne fine et d'une longitudinale externe dont l'épaisseur n'est pas uniforme formant les bandelettes du colon. Au niveau de l'anus, la circulaire interne est épaissie et forme le sphincter anal interne. Un anneau circulaire composé de cellules musculaire strié forme le sphincter externe.

Le colon



### *Histophysiologie* du colon :

- Fonction de **motricité** : stockage et brassage des matières grâce à des mouvements de contraction segmentaire et propulsion des matières vers le rectum par des mouvements longitudinaux
- Fonction d'**absorption** : résorption d'eau au niveau des entérocytes du colon droit
- Fonction de **sécrétion** : notamment du mucus des cellules caliciformes qui protège la muqueuse
- Fonction de **digestion** : assurée par la flore bactérienne, iodophile dans le colon droit (destruction de la cellulose), de putréfaction dans le colon gauche (destruction des débris cellulaires, des mucines et des protéines exsudées).

### II.5 L'APPENDICE

C'est un prolongement du caecum ayant une structure d'organe lymphoïde. A son niveau, la muqueuse a perdu ses villosités ; la sous muqueuse est le siège de follicules lymphoïdes qui traversent la muscularis mucosae et viennent se terminer dans le chorion de la muqueuse. Ils sont repartis sur tout le pourtour de l'organe. La musculature est peu épaisse.

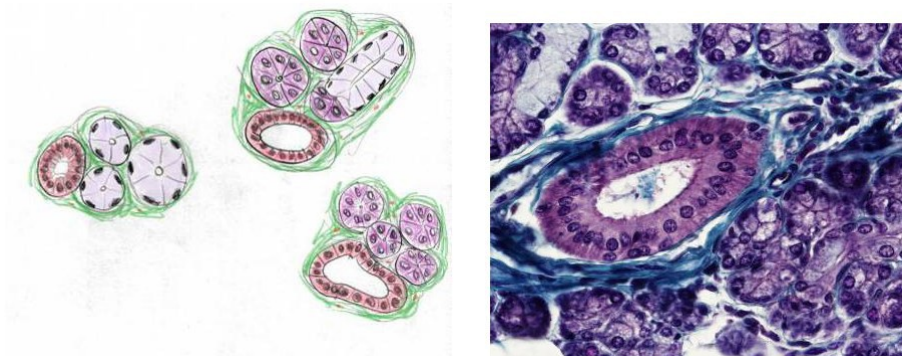
## III LES GLANDES ANNEXÉES AU TUBE DIGESTIF

---

### III.1 LES GLANDES SALIVAIRES

Elles déversent dans la cavité buccale leur produit de sécrétion dont le mélange constitue la salive. Il existe deux groupes de glandes salivaires : les glandes accessoires formées de quelques amas d'éléments sécrétoires disposés dans le chorion de la cavité buccale et dans les travées conjonctives qui séparent les muscles de la langue et les glandes principales, composées, comportant de nombreux éléments sécréteurs et des canaux excréteurs, représentées par les glandes parotides, les glandes sous maxillaires et les glandes sublinguales.

Les glandes salivaires



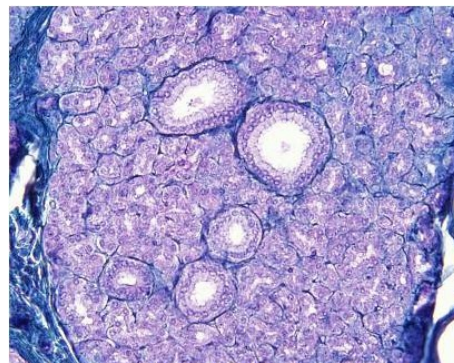


**Les glandes principales :** Elles sont entourées d'une capsule conjonctive qui envoie des travées dans le parenchyme délimitant ainsi des lobules. Leurs éléments sécréteurs sont formés d'acinus séreux et/ou de tubes muqueux (glandes acineuses, ou tubulo-acineuses). Le produit de sécrétion est collecté par des canaux dont le calibre est de plus en plus gros : faisant suite à l'élément sécréteur, le passage de Boll est un canal excréteur de petite taille (diamètre inférieur à celui des éléments sécréteurs) qui conflue avec les éléments voisins pour former des canaux de Pflüger : canaux intralobulaires bordés d'un épithélium cylindrique dont le calibre est de plus en plus important. Les canaux de Pflüger se réunissent pour former des canaux de grande taille extralobulaires situés dans les travées conjonctives provenant de la capsule ; ils sont formés d'une paroi cylindrique et se terminent par le canal excréteur de la glande.

- **Les parotides :**

Elles sont placées de chaque côté de la face en avant des oreilles. Elles possèdent uniquement des éléments sécréteurs séreux sous forme d'acinus formés de cellules pyramidales délimitant une lumière très réduite. Chaque cellule est polarisée avec un pôle apical où se trouvent les grains de sécrétion (protéines enzymatiques : amylase, maltase, ribonucléase) et un pôle basal riche en organites nécessaires à la synthèse de protéines où est localisé le noyau. Les acinus sont entourés par des cellules myo-épithéliales. Les canaux excréteurs se terminent par un canal unique qui vient s'aboucher dans la cavité buccale.

**Les parotides**

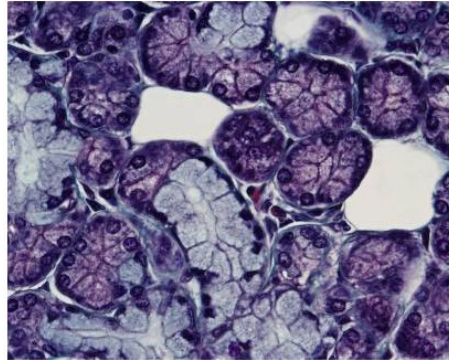


- **Les sous maxillaires :**

Elles sont situées sous la mandibule de part et d'autre de la ligne médiane. Elles possèdent une prédominance d'éléments séreux, identiques à ceux de la parotide, et des éléments muqueux qui sont généralement associés à une couche de cellules séreuses : ainsi, les tubes muqueux se terminent par un croissant séreux (croissant de Giannuzzi). Les tubes muqueux sont des formations allongées avec une lumière plus importante que celle des acinus. Les

cellules glandulaires sont prismatiques et le pôle apical est rempli de mucus qui refoule le noyau et les organites vers la membrane basale. En coloration habituelle, le cytoplasme des cellules muqueuses apparaît clair.

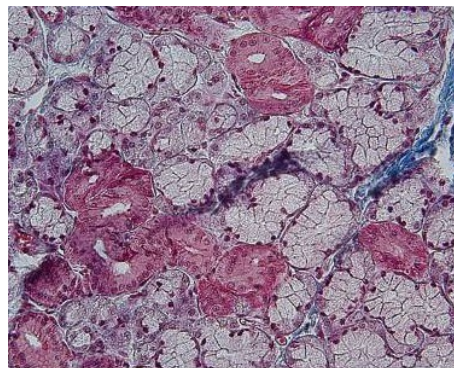
#### Les sous maxillaires



- **Les sublinguales :**

Elles sont composées uniquement par des tubes muqueux ; les éléments excréteurs sont identiques à ceux des glandes parotides et sous maxillaires.

#### Les sublinguales



### III.2 LE PANCRÉAS

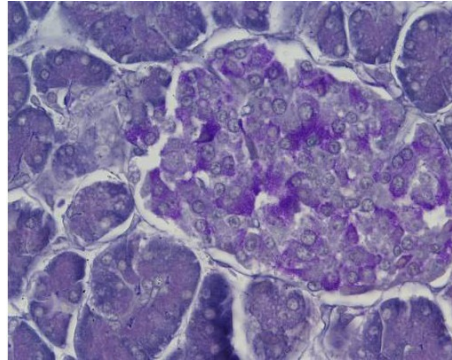
Il est situé contre la paroi postérieure de l'abdomen et comprend trois parties : la tête entourée par le cadre duodénal, le corps et la queue. C'est une glande amphicrine hétérotypique (à la fois endocrine et exocrine composée d'éléments distincts) entourée par une capsule conjonctive qui envoie des travées dans le parenchyme, délimitant des lobules : le pancréas exocrine élabore des enzymes, les zymogènes et le pancréas endocrine sécrète les hormones qui régule le métabolisme des glucides.

**Le pancréas exocrine** : c'est une glande composée formée par des acinus sécréteurs et des canaux excréteurs intra et extralobulaires. Les acinus ont une forme irrégulière : les cellules

sont pyramidales, le pôle basal est riche en REG et les grains de zymogène sont stockés au niveau du pôle apical

**Le pancréas endocrine** : les éléments endocrines sont des amas de cellules élaborant des hormones : les îlots de Langerhans (cf cours sur les glandes endocrines)

**Le pancréas**

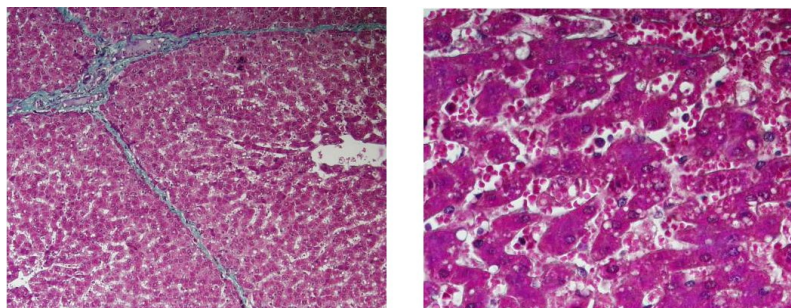


### III.3 LE FOIE

C'est une glande volumineuse amphicrine homotypique : les hépatocytes ont une fonction exocrine qui est la sécrétion de bile et une fonction endocrine correspondant à la libération dans le sang de nombreuses substances. Le foie est situé dans le quadrant supérieur droit de la cavité abdominale. Il est placé en dérivation sur la circulation veineuse et va agir comme un filtre.

- Il est entouré par une capsule conjonctive très fine appelée capsule de Glisson. L'organisation en lobules hépatiques séparés par des cloisons de tissu conjonctif est surtout marqué au niveau du foie de porc mais reste discrète dans le foie humain, limité à des petites zones triangulaires contenant un canal biliaire, une branche de l'artère hépatique et une branche de la veine porte et appelés espaces porte (encore appelés espaces porto-biliaires de Charcot ou espace de Kiernan)

**Le foie**



- L'organisation des lobules est déterminé par l'**organisation du réseau vasculaire**
  - Le foie possède une double vascularisation afférente par la veine porte et par l'artère hépatique qui se divisent en branches interlobulaires.
  - Les branches de la veine porte (veines périlobulaires) et les branches de l'artère hépatique forment les capillaires sinusoides situés entre les travées d'hépatocytes (mélange de sang pauvre en oxygène et riche en nutriments et de sang bien oxygéné).
  - Au centre du lobules les capillaires sinusoides convergent dans la veine centro-lobulaire.
  - Les veines centro-lobulaires s'associent les unes aux autres pour former la veine sus-hépatique (vascularisation efférente), drainant tout le sang veineux issu du parenchyme hépatique et contenant toute les sécrétions des hépatocytes (fonction endocrine du foie).
- La structure du **parenchyme hépatique** : elle est basée sur la disposition des hépatocytes en travées (travées de Remak) séparées les unes des autres par les capillaires sinusoides. Ces capillaires sont séparés des hépatocytes par un espace appelé espace de Disse.
  - Les **hépatocytes** : Ils représentent 80% des cellules hépatiques. Ce sont des cellules polyédriques de grande taille possédant un, voire deux, noyaux centraux avec un nucléole bien visible. Leur cytoplasme contient les organites habituels : des mitochondries, du REG, des tubules de REL, un appareil de Golgi, du glycogène en quantité variable, des lysosomes et des peroxysomes.
    - La **face vasculaire** des hépatocytes présente une surface hérissée de nombreuses villosités qui plongent dans l'espace de Disse où elles sont en contact avec le plasma. Le cytoplasme en dessous de cette face est riche en vésicules de pinocytose.
    - La **face biliaire** des hépatocytes est caractérisée par la présence d'une invagination en gouttière de la membrane plasmique située en regard d'une même invagination dans la cellule voisine formant ainsi un canalicule sans paroi propre et limité de chaque coté par des systèmes de jonctions serrées. Communiquant d'un hépatocyte à l'autre, ces canalicules forment un réseau à l'intérieur des travées de Remak qui contient la bile assurant la fonction exocrine du foie.
  - Les canalicules en périphérie des lobules forment les passages de Héring bordés par un épithélium cubique puis les canaux biliaires

interlobulaires ou périlobulaires qui cheminent dans les espaces portes.

- La bile s'écoule vers le tube digestif par les voies biliaires extrahépatiques principale (canal hépatique puis canal cholédoque) et accessoire (vésicule biliaire et canal cystique).
- Les autres faces présentent des systèmes de jonction qui permettent la cohésion des cellules (jonctions serrées et nexus)
- Les **capillaires sinusoides** : ils possèdent un diamètre large et reposent sur une lame basale discontinue. Ils sont bordés par des cellules endothéliales disjointes séparées par des pores dont le cytoplasme est riche en vésicules de pinocytose traduisant leur implication dans le transit sélectif de macromolécules du sang vers les hépatocytes.  
Dans la lumière des capillaires on trouve des **cellules de Kupffer**, appartenant aux cellules macrophagiques mononucléées. Elles possèdent des prolongements cytoplasmiques qui recouvrent le pôle apical des cellules endothéliales.
- **L'espace de Disse** : Il est situé entre les hépatocytes et les cellules endothéliales. Ils contiennent la membrane plasmique du pôle vasculaire des hépatocytes, de rares fibres de collagène (qui peuvent devenir très nombreuses en cas de cirrhose) et des cellules lipidiques de Ito : cellules contenant des vacuoles lipidiques, lieu de stockage de la vitamine A, caractérisées par un cytosquelette abondant.

**L'organisation du parenchyme hépatique** peut correspondre à plusieurs conceptions :

- **Lobule hépatique** classique centré autour d'une veine centro-lobulaire
- **Acinus hépatique** : losange autour d'un espace périlobulaire situé entre deux espaces portes dont les sommets sont les veines centrolobulaires
- **Lobule portal** : triangle dont les trois sommets sont les veines centrolobulaires et le centre est l'espace porte

**Histophysiologie** du foie :

- Rôle métabolique
  - Métabolisme des **glucides**

- Si hyperglycémie, stockage des sucres alimentaires sous forme de glycogène (glycogénogénèse sous l'action de l'insuline par l'intermédiaire de récepteurs à insuline au niveau de la membrane de l'hépatocyte)
- Si hypoglycémie, libération de glucose par glycogénolyse ou néoglucogénèse à partir de l'acide lactique et du glycérol par dégradation des triglycérides (récepteurs à glucagon sur membrane de l'hépatocyte)
- Métabolisme des **lipides** : absorption au niveau de l'espace de Disse, de chylomicrons provenant des lipides alimentaires qui sont métabolisés soit vers la production d'énergie soit vers la synthèse de lipoprotéines.
- Métabolisme des **protides** : dégradation des peptides et des acides aminés d'origine intestinale
- Rôle de **détoxification et d'excrétion** : transformation de composés toxiques en dérivés moins nocifs, élimination par voie biliaire ou par voie sanguine, transformation enzymatique au niveau du REL, phagocytose par les cellules de Kupffer, excrétion de l'hémoglobine, excrétion d'hormones qui gagnent la bile par transcytose
- Rôle de **digestion** par la bile qui émulsionne les graisses du bol alimentaire
- Rôle de **synthèse** : albumine, fibrinogène, facteurs de coagulation

**Pour en savoir plus :**

(En savoir plus : Pr. Jacques Poirier, *L'appareil digestif*) (Pr. Jacques Poirier : L'appareil digestif : <http://www.chups.jussieu.fr/polys/histo/histoP2/appdigest.html>)

## IV ANNEXES

---

### EN SAVOIR PLUS

- Pr. Jacques Poirier, L'appareil digestif :  
<http://www.chups.jussieu.fr/polys/histo/histoP2/appdigest.html>

# Les cellules sanguines

---

**Collège universitaire et hospitalier des histologistes, embryologistes,  
cytologistes et cytogénéticiens (CHEC)**

**Dr. Chantal KOHLER**

**Date de création du document    2010-2011**



## Table des matières

<b>I Les éléments figurés du sang périphérique.....</b>	<b>3</b>
<b>I.1 Les globules rouges.....</b>	<b>3</b>
<b>I.2 Les globules blancs.....</b>	<b>5</b>
<b>I.2.1 Les monocytes.....</b>	<b>6</b>
<b>I.2.2 Les lymphocytes.....</b>	<b>6</b>
<b>I.2.3 Les polynucléaires.....</b>	<b>8</b>
<b>I.2.3.1 Neutrophiles.....</b>	<b>8</b>
<b>I.2.3.2 Eosinophiles.....</b>	<b>9</b>
<b>I.2.3.3 Basophiles.....</b>	<b>11</b>
<b>I.3 Les plaquettes .....</b>	<b>12</b>
<b>II Les lignées sanguines .....</b>	<b>14</b>
<b>II.1 La lignée érythropoïétique .....</b>	<b>14</b>
<b>II.2 La lignée myélopoïétique .....</b>	<b>15</b>
<b>II.3 La lignée mégacaryocytaire .....</b>	<b>16</b>
<b>III Annexes.....</b>	<b>18</b>

## I LES ÉLÉMENTS FIGURÉS DU SANG PÉRIPHÉRIQUE

---

Le sang est composé de **cellules sanguines** en suspension dans le plasma. L'ensemble est contenu dans les vaisseaux sanguins. Le volume total du sang d'un adulte humain est de 5 litres. Les cellules en suspension représentent 45% du volume total, ce qui correspond à l'hématocrite. Leur morphologie peut être étudiée sur un frottis coloré au May Grünwald Giemsa (MGG). Il existe plusieurs types cellulaires :

Les **globules rouges** ou hématies, 5 tera / l (millions par mm<sup>3</sup>)

Les **globules blancs** ou leucocytes; 7 à 10 giga/l (\*10 puissance 3 éléments par mm<sup>3</sup>) se répartissent en :

polynucléaires ou granulocytes : 40 à 80 % des leucocytes

monocytes : 2 à 10% des leucocytes

lymphocytes : 20 à 40 % des leucocytes

Les **plaquettes** : 200 à 400 000 / mm<sup>3</sup>.

Les éléments figurés du sang ont des durées de vie limitées ; il existe un équilibre dynamique entre leur production (l'**hématopoïèse** et la **lymphopoïèse**) et leur destruction. L'hématopoïèse est la production des précurseurs sanguins (prolifération, différenciation et maturation) et se déroule dans les organes hématopoïétiques (moelle osseuse chez l'adulte, foie et rate chez l'embryon). La lymphopoïèse comprend la production des précurseurs lymphoïdes qui se passe au niveau de la moelle osseuse. Elle se termine par la maturation des lymphocytes dans le thymus pour les lymphocytes T et par la prolifération des cellules dans les organes lymphoïdes secondaires.

Chez un sujet adulte normal, seuls les éléments matures passent dans le **sang périphérique**.

### I.1 LES GLOBULES ROUGES

Les globules rouges sont des cellules anucléées dont le constituant essentiel est une hémoprotéine de liaison de l'oxygène : l'hémoglobine (environ 14,5 g / 100 ml). Le rôle principal de ces cellules est d'assurer le transport de l'oxygène et du gaz carbonique entre les alvéoles pulmonaires et les tissus.

### **Aspect en microscopie optique**

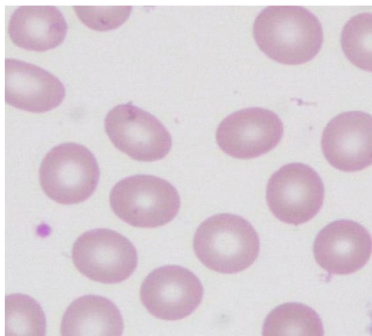
Il s'agit d'une cellule de 5 à 7  $\mu$  de diamètre d'aspect homogène, coloré en orangé au May Grünwald Giemsa.

Son épaisseur est de 1,8  $\mu$ m.

Son volume moyen est de 90 fentolitres ( $\mu$ m<sup>3</sup>).

Le nombre de globules rouges est d'environ 5 tera/l (millions/mm<sup>3</sup>), taux un peu plus élevé chez l'homme que chez la femme (5,7 et 4,5 tera/l).

### **Aspect en microscopie optique**



### **Aspect en microscopie électronique à balayage**

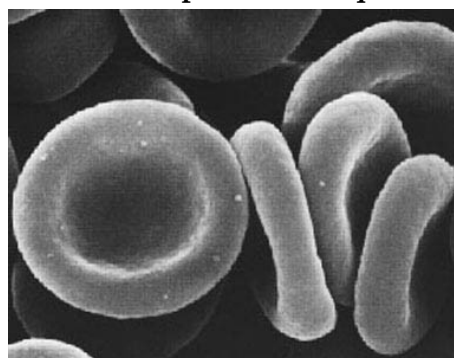
Ce sont des cellules biconcaves, aplaties au centre ayant un aspect de disque.

Elles ne possèdent ni mitochondrie, ni ribosome, ni REG.

La membrane plasmique de l'hématie est le siège des antigènes qui déterminent les groupes sanguins (Système ABO, système rhésus et autres systèmes érythrocytaires) qui sont des récepteurs portés par les molécules de glycophorine.

Ces cellules ont une durée de vie de 120 jours. Leur production est de  $200 \times 10^9$  nouvelles cellules par jour.

### **Aspect en microscopie électronique à balayage**



## Structure moléculaire

Leur cytosquelette est formé de deux chaînes polypeptidiques de spectrine sont reliées entre elles par de l'actine F, l'ensemble formant un réseau ancré à la membrane plasmique par des protéines associées : l'ankyrine, elle-même accrochée à une protéine transmembranaire : la protéine 3 (protéine la plus abondante : 25% de l'ensemble des protéines de membrane).

Les glycophorines - qui portent les antigènes des groupes sanguins - peuvent être liées à la protéine 4.1 (ou bande 4.1) elle-même fixée aux filaments d'actine.

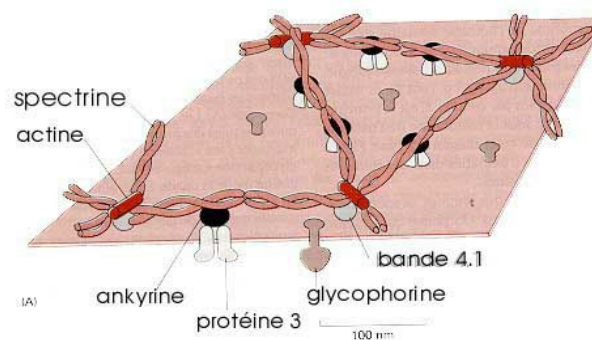
Ce cytosquelette assure le maintien de la forme aplatie de la cellule et permet sa déformabilité notamment pour circuler dans les petits capillaires dont le diamètre ne dépasse pas 3 microns.

Fonction des globules rouges :

Le transport de l'oxygène et du gaz carbonique se fait par l'intermédiaire de l'hémoglobine. L'hémoglobine est formée de globine, protéine associée à quatre groupements hème. Chaque hème associe un noyau porphyrrique à un atome de fer ferreux.

On trouve également dans le sang circulant des réticulocytes, globules rouges jeunes possédant quelques mitochondries et des ribosomes (moins de 1% des globules rouges).

### Structure moléculaire



## I.2 LES GLOBULES BLANCS

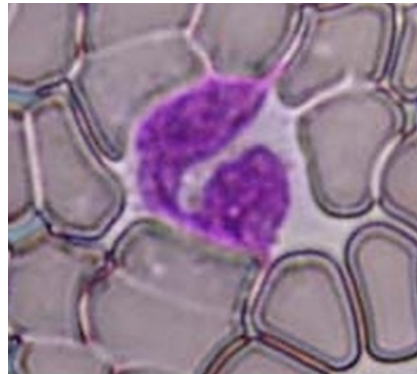
Ces cellules participent aux défenses spécifiques de l'organisme.

### I.2.1 Les monocytes

Ces cellules ont une durée de vie dans le milieu sanguin très courte (environ 24 heures). Elles passent ensuite dans les tissus où elles se différencient en macrophages. Elles appartiennent au système mononucléé phagocytaire.

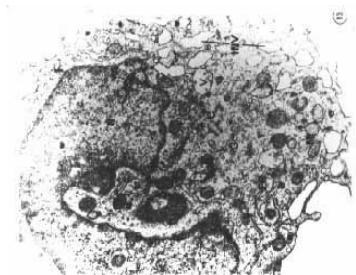
En microscopie optique, elles apparaissent arrondies, ayant un diamètre de 15 à 20 $\mu$ m. Le cytoplasme est gris bleuté (ciel d'orage) au MGG et a un aspect un peu granuleux. Il existe en périphérie des voiles cytoplasmiques, visibles en **microscopie optique**. Le noyau est central, en fer à cheval ou en E.

#### Les monocytes : microscopie optique



En **microscopie électronique**, la chromatine est fine, les organites bien développés et situés dans l'encoche du noyau. Il existe de nombreuses granulations azurophiles, de petite taille correspondant à des lysosomes. La membrane plasmique est irrégulière avec de nombreuses expansions et microvillosités. Les monocytes représentent 2 à 10 % de l'ensemble des globules blancs.

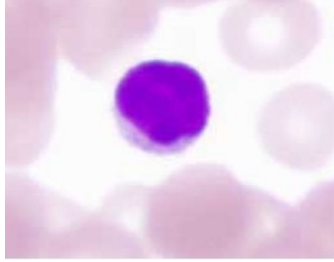
#### Les monocytes : microscopie électronique



### I.2.2 Les lymphocytes

Ce sont des cellules mononucléées, au rapport nucléo / cytoplasmique élevé. Leur durée de vie est variable, certains lymphocytes mémoires peuvent avoir une durée de vie très longue. En **microscopie optique**, ce sont des cellules de petites tailles, environ 7  $\mu$ m de diamètre avec un noyau occupant la quasi totalité de la cellule. Leur forme est régulière et arrondie. Il existe une petite frange cytoplasmique périphérique d'aspect mauve au MGG. Le noyau est sphérique, dense.

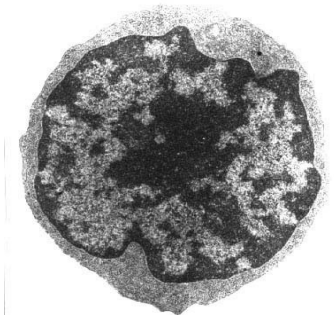
### Les lymphocytes : microscopie optique



En **microscopie électronique** à transmission, la chromatine est dense, il n'existe pas de nucléole. Le cytoplasme est pauvre en organites (quelques ribosomes et un ergoplasme réduit).

Tous les lymphocytes sont semblables sur le plan morphologiques mais il existe plusieurs groupes de lymphocytes mis en évidence par des marqueurs antigéniques de membrane : les lymphocytes B et les lymphocytes T, dont la maturation se fait au niveau du thymus. On décrit également un troisième groupe apparenté aux lymphocytes T : Les cellules NK ou Natural Killer. La population lymphocytaire sanguine comprend 8 à 12 % de lymphocytes B, 70 à 80 % de lymphocytes T et 5 à 15 % de cellules NK.

### Les lymphocytes : microscopie électronique



### Fonction des lymphocytes

Ces cellules sont responsables des réponses spécifiques immunitaires.

Les lymphocytes B effectuent leur différenciation dans la moelle osseuse (organe lymphoïde primaire). Ils sont responsables de l'immunité humorale et peuvent fabriquer les anticorps ou immunoglobulines après présentation de l'antigène par une cellule présentatrice d'antigène (macrophages, cellules folliculaires, cellules dendritiques).

Les lymphocytes B possèdent des immunoglobulines de membrane qui constituent le marqueur phénotypique de ces cellules. La fabrication des anticorps se fait au niveau des organes lymphoïdes secondaires où les lymphocytes se transforment en plasmocytes.

Les lymphocytes T acquièrent leur différenciation au niveau du thymus (organe lymphoïde

primaire). Les lymphocytes T matures expriment le récepteur de membrane CD3. Parmi ces lymphocytes matures, on distingue plusieurs groupes caractérisés par la présence d'autres récepteurs de membrane :

Les CD4 ou T helpers qui reconnaissent l'antigène en association avec les molécules HLA de classe II (représentent environ la moitié des T)

Les CD8 ou T suppresseurs ou cytotoxiques qui reconnaissent l'antigène en association avec les molécules HLA de type I (de 20 à 30 % des T)

Les lymphocytes T participent à la réponse immunitaire humorale en stimulant ou en freinant la production d'anticorps par les lymphocytes B mais sont également impliqués dans l'immunité cellulaire et secrètent des cytokines ou lymphokines.

### I.2.3 Les polynucléaires

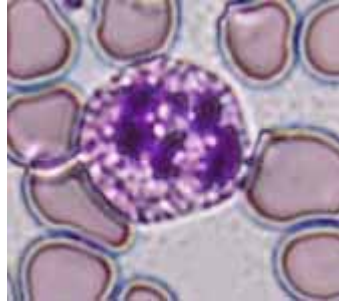
Ce groupe de cellules possède des caractéristiques communes. Elles contiennent un noyau plurilobé. Les lobes sont reliés les uns aux autres par des ponts fins de chromatine. Dans le cytoplasme, il existe deux types de granulations : des granulations non spécifiques primaires, riches en hydrolases et en peroxydases, communes à l'ensemble des polynucléaires et des granulations secondaires spécifiques à chaque groupe ayant des propriétés tinctoriales différentes. Dans la cellule mature, les granulations non spécifiques diminuent.

#### I.2.3.1 Neutrophiles

Ce sont les polynucléaires les plus nombreux - 40 à 75 % de l'ensemble des globules blancs. Leur durée de vie est de l'ordre de 24 heures. Leurs granulations spécifiques sont neutrophiles.

En **microscopie optique**, ce sont des cellules d'environ 12  $\mu\text{m}$  de diamètre, le noyau est généralement trilobé mais le nombre de lobes varie de 2 à 5 lobes et est un indice de maturation de la cellule. La formule d'Arneth est la répartition des polynucléaires neutrophiles en fonction du nombre de lobes. Le cytoplasme apparaît clair, non colorable au MGG. En effet, les granulations azurophiles ne sont colorables que par la mise en évidence spécifique de la myéloperoxydase.

### Les polynucléaires



En **microscopie électronique**, le noyau a une chromatine dense, le cytoplasme contient deux types de granulations : les **granulations non spécifiques ou primaires**, azurophiles qui renferment une myéloperoxydase, des hydrolases acides et du lysosyme et des **granulations spécifiques secondaires**, neutrophiles, de petite taille (0,3 à 0,8  $\mu\text{m}$ ) éparses dans le cytoplasme. Ces granulations sont dépourvues d'enzymes lysosomiales et de peroxydases mais contiennent du lysosyme et de la collagénase. Il existe en périphérie de la cellule une bande riche en filaments d'**actine**.

La **fonction** de ces neutrophiles est la **défense non spécifique de l'organisme** et notamment la lutte anti-bactérienne. Cette fonction est permise par les propriétés des neutrophiles :

Les phénomènes de **diapédèse** leur permettent de quitter le milieu sanguin en passant entre les cellules endothéliales. Ces phénomènes sont assurés grâce à des cytokines sécrétées sur le lieu de l'infection, notamment l'interleukine 8 (IL-8) qui active les polynucléaires neutrophiles et par les molécules d'adhésion qui apparaissent à la surface du polynucléaire et se lient à leur ligand spécifique situé sur les cellules endothéliales.

Le **chimiotactisme** les attire sur les lieux de l'inflammation : l'IL-8 sécrété par les monocytes ainsi que certaines fractions du complément participent à ce chimiotactisme notamment en provoquant une réorientation du cytosquelette et des organites au sein de la cellule.

Les propriétés de la **phagocytose** lui permettent de détruire les agents étrangers notamment les bactéries. La phagocytose peut être facilitée par un phénomène d'opsonisation caractérisé par une liaison spécifique des lipopolysaccharides de certaines parois bactériennes ou avec des immunoglobulines qui se lient à leur récepteur situé sur la membrane du polynucléaire

L'action de la myéloperoxydase des granulations azurophiles lui confère une **activité bactéricide**, qui lui permet de détruire les bactéries phagocytées.

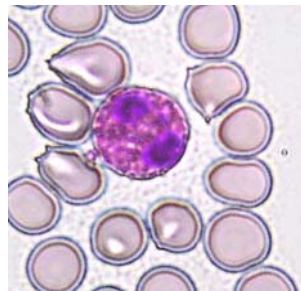


### I.2.3.2 Eosinophiles

Ces cellules représentent 1 à 3 % des globules blancs. Elles ont une demi-vie dans le sang circulant de 4 à 5 heures puis passent dans les tissus (peau, poumon, tractus digestif) où elles restent 8 à 10 jours. La proportion d'éosinophiles dans les tissus est 100 fois plus importante que celle du sang.

En **microscopie optique**, leur diamètre est de 10 à 14  $\mu\text{m}$ , le noyau est généralement bi-lobé, le cytoplasme apparaît en orangé au MGG, d'aspect granuleux à cause de la présence des granulations spécifiques. Ces granulations sont volumineuse et acidophiles.

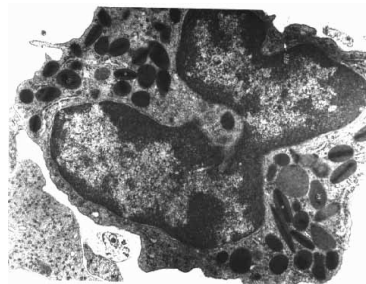
**Eosinophilies**



En **microscopie électronique**, les granulations spécifiques, éosinophiles sont volumineuses, de 0,5 à 1,5  $\mu\text{m}$  de diamètre et contiennent une matrice granulaire au sein de laquelle se trouve une formation cristalloïde allongée.

Ces granulations contiennent une peroxydase (différente de la myéloperoxydase des neutrophiles) et des hydrolases acides.

**Eosinophilies : microscopie électronique**



### Fonction des éosinophiles

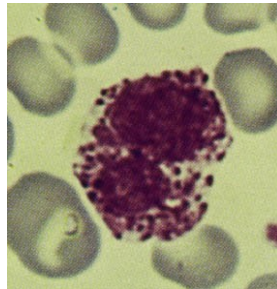
Ces cellules participent en synergie avec d'autres cellules, aux réactions d'hypersensibilité immédiate et retardée. Elles ont à des degrés moindres que les neutrophiles des propriétés de bactéricidie et de phagocytose. Elles interviennent essentiellement dans la destruction des parasites par l'intermédiaire de protéines de haut poids moléculaires (Eosinophil Cationic Protein - ECP et la Major Basic Protein - MBP) contenues dans les cristalloïdes des granulations. La membrane plasmique possède un récepteur pour les immunoglobulines de type IgE et pour l'histamine.

### I.2.3.3 Basophiles

Ces cellules sont les moins nombreuses des polynucléaires, (0 à 1 % de l'ensemble des globules blancs). La durée de vie de ces cellules est de 3 à 4 jours.

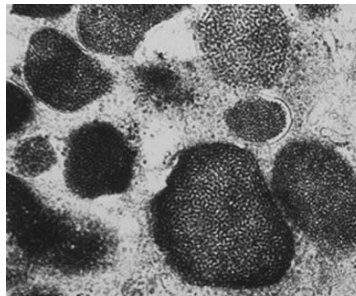
En **microscopie optique**, ces cellules ont un diamètre de 10 à 14  $\mu\text{m}$ . Leur noyau est irrégulier. Il peut prendre un aspect de trèfle, qui est généralement masqué par les nombreuses granulations métachromatiques (prennent une coloration rouge avec les colorants acides comme le bleu de toluidine ou le bleu alcian) qui apparaissent pourpres au MGG.

#### Basophiles : microscopie optique



En **microscopie électronique**, les granulations apparaissent homogènes, formées de petits grains denses entourés d'une membrane. Ces granulations basophiles contiennent de l'histamine et de l'héparine (glycosaminoglycanes sulfatés).

#### Basophiles : microscopie électronique



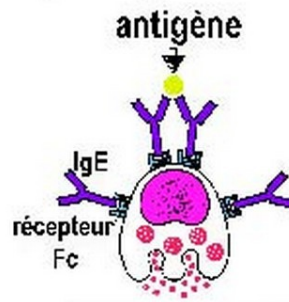
### Rôle des basophiles

C'est la cellule des manifestations allergiques de type immédiat.

La membrane plasmique des basophiles possède des récepteurs pour le fragment Fc des immunoglobulines de type IgE. De ce fait, les IgE fabriquées de façon spécifique contre un allergène sont fixées à la membrane des basophiles. Quand il y a à nouveau contact avec l'allergène, le pontage des IgE par l'allergène provoque la dégranulation des basophiles, responsable des manifestations allergiques.

## Rôle des basophiles

allergie de type immédiat

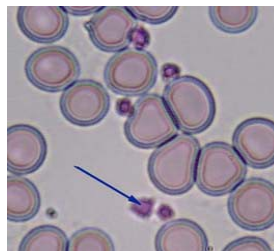

### I.3 LES PLAQUETTES

Leur durée de vie est de 8 à 12 jours.

En **microscopie optique**, les plaquettes sanguines ou thrombocytes sont des fragments cellulaires anucléés de 2 à 5 µm de diamètre. On distingue deux zones : le centre de la cellule (chromère) contenant des granulations et la périphérie (hyalomère) plus homogène.

#### Les plaquettes



En **microscopie électronique**, elles apparaissent riches en granulations azurophiles denses aux électrons contenant de l'ADP, du glycogène. Leur cytosquelette est très développé avec notamment un faisceau marginal de microtubules circulaires et des microfilaments d'actine (thrombas thénine). Il existe également un réseau canalaire constitué par invagination de la membrane plasmique augmentant ainsi la surface de la membrane.

#### Fonction des plaquettes

Elles jouent un rôle fondamental dans les phénomènes initiaux de coagulation. Le feuillet externe de la membrane plasmique contient un épais glycolemme riche en molécule d'adhésion qui sont exprimées quand la plaquette est activée. Elles adhèrent ainsi au collagène quand il y a effraction de l'endothélium. L'actine et le système de microtubules provoquent une adhésion des plaquettes entre elles. Le faisceau de microtubules en se dépolyomérisant en filaments participe à l'agrégation des plaquettes. La couronne d'actine

périphérique permet également, en se contractant, l'extrusion du contenu des granulations par le réseau canalaire, et provoque la synthèse de thromboxane à partir de l'acide arachidonique contenu dans les phospholipides de la membranes plasmique. Le thromboxane libéré a une action vasoconstrictrice. Les substances excrétées provoquent l'adhérence des autres plaquettes.

## II LES LIGNÉES SANGUINES

---

L'hématopoïèse débute classiquement au cours du développement fœtal dans le **sac vitellin** : il est ensuite possible d'observer les cellules hématopoïétiques dans les **espaces sinusoidaux entre les travées hépatocytaires** puis dans la **rate**. Au cinquième mois, la moelle osseuse commence à produire des leucocytes et des plaquettes et plus tardivement des globules rouges. A la naissance, la moelle osseuse est le siège principal de la production hématopoïétique. Chez l'adulte, seule la moelle osseuse des vertèbres, des côtes, du crâne, du bassin et de la partie proximale du fémur assure le renouvellement des lignées sanguines.

### La moelle osseuse

Elle occupe les espaces entre les travées de l'os spongieux médullaire. Elle est constituée d'un réseau de fibres de réticuline entre lequel se trouvent les cellules hématopoïétiques. Les **macrophages** de la moelle osseuse ont un rôle de phagocytose vis à vis des cellules âgées ou anormales et forment les îlots érythroblastiques où ils apparaissent entourés des cellules de la lignée érythrocytaire. Ils assurent à ce niveau la phagocytose du noyau expulsé.

Les différents précurseurs identifiables dans la moelle osseuse sont des éléments plus ou moins différenciés qui vont subir une maturation pour donner les cellules sanguines. Les cellules souches sont pour la plupart d'entre elles en phase G0 du cycle cellulaire mais peuvent entrer en cycle à tout moment. Une seule cellule multipotente peut reconstituer la totalité du système hématopoïétique.

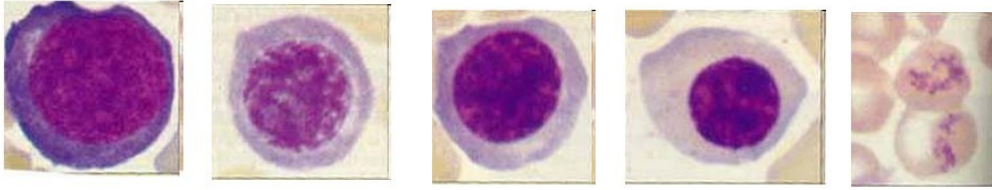
On distingue deux grands axes de différenciation :

- La **cellule souche lymphoïde** qui donnera naissance aux lymphocytes
- La **cellule souche myéloïde** commune pour les lignées érythrocytaires, granulocytaires et mégacaryocytaires.

Nous ne détaillons ici que le deuxième axe.

## II.1 LA LIGNÉE ÉRYTHROPOÏÉTIQUE

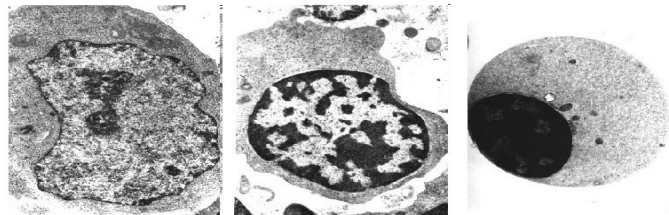
### Les lignées sanguines



On peut déterminer, dans cette lignée une série de stade arbitrairement définis qui vont donner naissance au globule rouge à partir d'une cellule souche d'aspect indifférencié sensible à l'érythropoïétine.

Des modifications morphologiques et biochimiques permettent de décrire les stades de proérythroblaste (1), d'érythroblaste basophile (2), d'érythroblaste polychromatophile (3), d'érythroblaste orthochromatophile (4) puis de réticulocyte (5). Six jours environ sont nécessaires pour qu'un proérythroblaste devienne un globule rouge circulant.

### La lignée érythropoïétique



Au cours de cette maturation,

- les cellules vont diminuer de taille (de 25  $\mu\text{m}$  pour le proérythroblaste à environ 8  $\mu\text{m}$  pour le réticulocyte) ;
- le noyau a une taille de plus en plus petite et une chromatine de plus en plus condensée ;
- l'hémoglobine apparaît au stade de polychromatophile puis augmente progressivement.
- Le noyau est expulsé au stade d'orthochromatophile qui devient réticulocyte. Le réticulocyte contient quelques ribosomes et des mitochondries qui donnent au cytoplasme un aspect plus violacé au MGG que celui du globule rouge.

## II.2 LA LIGNÉE MYÉLOPOÏÉTIQUE

Sous l'influence de facteurs stimulants notamment le CSF (Colony Stimulating Factor), la cellule souche se différencie en myéloblaste. Les différentes étapes de maturation vont donner naissance au promyélocyte, au myélocyte puis au polynucléaire.

Les transformations morphologiques et biochimiques de ces stades sont les suivantes :

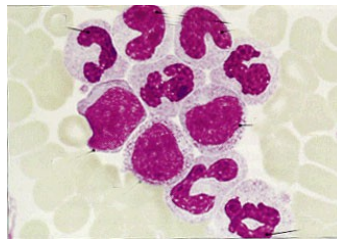
- La taille de la cellule diminue (de 25  $\mu\text{m}$  à 12  $\mu\text{m}$ ) ;
- Le noyau, arrondi dans le myéloblaste, est légèrement concave dans le promyélocyte puis devient réniforme dans le métamyélocyte ;
- Des granulations azurophiles, primaires, apparaissent au stade de myéloblaste et deviennent très nombreuses dans le promyélocyte ;
- Les granulations spécifiques apparaissent au stade de promyélocyte. De ce fait, on distingue, à partir de ce stade les lignées neutrophile, éosinophile et basophile facilement reconnaissables à leurs granulations spécifiques.

### II.3 LA LIGNÉE MÉGACARYOCYTAIRE

L'aspect morphologique permet de distinguer trois étapes de maturation :

- le mégacaryoblaste
- le mégacaryocyte granuleux
- le mégacaryocyte thrombocytaire.

La lignée mégacaryocytaire



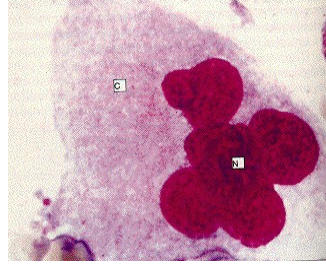
Les plaquettes sanguines proviennent de la fragmentation cytoplasmique de ces mégacaryocytes médullaires arrivés à maturité.

Au cours de la maturation,

- la taille de la cellule augmente (de 30  $\mu\text{m}$  à 100  $\mu\text{m}$ )
- Le noyau est d'abord indenté puis plurilobé
- Les granulations cytoplasmiques sont de plus en plus nombreuses ; des grains de sérotonine apparaissent dans la cellule mature
- Les microfilaments et les microtubules sont présents à tous les stades de maturation.



### La lignée mégacaryocytaire : au cours de la maturation



### BIBLIOGRAPHIE

- A. HUTIN Ed : Aspects cytologiques normaux et pathologiques des éléments du sang et des organes hématopoïétiques, Centre d'Arts Graphiques 1981
- A.STEVENS, J.LOWE Traduction française par H. CHOPIN, A.COOLET, P. VALIDIRE : Histologie, Edition Pradel 1993
- G. GRIGNON : Cours d'Histologie, Edition Ellipses 1996
- J. POIRIER, J.L. RIBADEAU DUMAS : Histologie , Editions Masson 4e édition 1993
- J.POIRIER, J.L. RIBADEAU DUMAS, M. CATALA, J.M. ANDRE, R.K. GHERARDI, J.F. BERNAUDIN : Histologie moléculaire, Edition Masson 1999
- R. COUJARD, J. POIRIER, J.RACADOT : Précis d'Histologie humaine , Ed Masson 1980
- W. KUHNEL traduit par J.ROOS : Atlas de poche d'Histologie , Flammarion Médecine Sciences 1991