

Les épithéliums

Collège universitaire et hospitalier des histologistes, embryologistes,
cytologistes et cytogénéticiens (CHEC)

Dr. Chantal KOHLER

Date de création du document 2010-2011

Table des matières

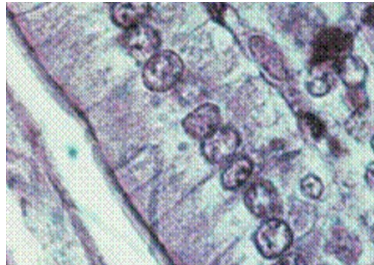
I Introduction.....	3
II Les épithéliums de revêtement.....	3
II.1 Caractéristiques.....	4
II.2 Embryologie.....	5
II.3 Fonctions et propriétés.....	5
II.4 Classification.....	5
II.4.1 Le nombre de couches cellulaires.....	6
II.4.2 La forme des cellules.....	6
II.4.3 La différenciation des structures superficielles.....	8
II.5 Les différents types d'épithélium.....	8
II.5.1 Les épithéliums simples.....	8
II.5.2 Les épithéliums stratifiés.....	10
II.5.3 Les épithéliums pseudo-stratifiés.....	12
NOTE(S) DU CHAPITRE	13
III Les épithéliums glandulaires.....	14
III.1 Les glandes exocrines.....	14
III.1.1 les glandes exocrines intra-épithéliales situées au sein de l'épithélium de revêtement.....	14
III.1.2 les glandes exocrines situées dans le stroma conjonctif sous jacent.....	15
III.2 Les glandes endocrines.....	17
III.3 Les glandes amphicrines.....	18
NOTE(S) DU CHAPITRE	18
IV Annexes.....	19

I INTRODUCTION

Hautement organisées, les cellules de l'organisme ne fonctionnent pas isolément ; elles sont regroupées en tissus. On distingue quatre grands groupes de tissus : les tissus de soutien (tissu conjonctif, tissu cartilagineux et tissu osseux), le tissu musculaire, le tissu nerveux et le tissu épithélial.

"Un épithélium est formé de cellules jointives, juxtaposées, solidaires les unes des autres par des systèmes de jonction et séparées du tissu conjonctif sous jacent par une lame basale."
Les systèmes de jonction permettent notamment la cohésion des cellules entre elles ainsi que la cohésion des cellules avec les constituants de la matrice extracellulaire sous jacente.

Figure 1 : Epithélium



Les cellules épithéliales possèdent des formes et des dimensions très variées.

Les épithéliums ont deux types de fonctions principales :

- ils forment le revêtement des cavités de l'organisme ainsi que la surface du corps. Ce sont les **épithéliums de revêtement**.
- ils constituent des éléments glandulaires qui peuvent être soit regroupés en organes (glandes salivaires, foie, glandes endocrines), soit associés à un épithélium de revêtement (glandes de la muqueuse digestive ou respiratoire) soit éléments unicellulaires dans un épithélium de revêtement (cellules caliciformes). Ce sont les **épithéliums glandulaires**.

II LES ÉPITHÉLIUMS DE REVÊTEMENT

"Le **tissu épithélial de revêtement** est formé de cellules étroitement juxtaposées et jointives recouvrant l'extérieur du corps et les cavités de l'organisme."

L'organisme est entièrement limité par le revêtement cutané (peau) qui constitue une interface entre le monde extérieur et le milieu intérieur. Cet épithélium de revêtement est l'*épiderme*.

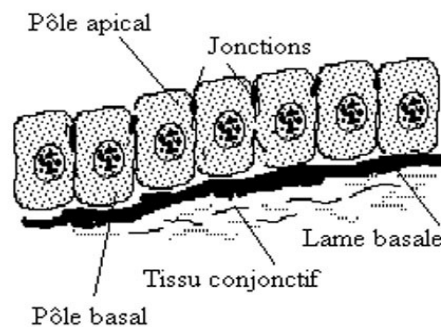
Les cavités de l'organisme sont de différents types :

- les cavités, prolongements de l'extérieur (voies aériennes, tube digestif, voies urinaires et voies génitales). Ces épithéliums de revêtement portent le nom d'*épithélium*
- les cavités closes (cavités cardiaques et vasculaires) dont les épithéliums de revêtement sont des *endothéliums*
- les cavités coelomiques (cavités pleurale, péritonéale et péricardique). Les épithéliums correspondants sont des *mésothéliums*

La **cellule épithéliale** constitue à la fois une barrière et un lieu d'échanges. C'est une cellule polarisée avec une répartition particulière des organites, un pôle apical tourné vers la lumière de la cavité et un pôle basal dirigé vers le tissu conjonctif sous jacent et reposant sur une lame basale. Elle possède généralement un noyau unique qui peut être aplati (dans les cellules pavimenteuses), sphérique (dans les cellules cubiques) ou ovale (dans les cellules cylindriques). Le cytosquelette est souvent très développé du fait du développement des systèmes de jonction.

II.1 CARACTÉRISTIQUES

Figure 2 : Epithéliums : tissus non vascularisés



- Ce sont des tissus **non vascularisés** composés d'une ou plusieurs couches cellulaires, recouvrant et limitant une surface libre de l'organisme.

- La face profonde de l'épithélium repose sur une **lame basale** qui sépare les cellules épithéliales du **tissu conjonctif sous jacent** (derme au niveau de la peau, chorion pour les épithéliums, couches sous endothéliale et sous mésothéliale).

- Les cellules formant un épithélium sont solidarisées par des **jonctions étanches** en anneau situé au niveau du pôle apical des cellules et par des **jonctions adhérentes** qui assurent la cohésion entre les cellules.

II.2 EMBRYOLOGIE

Les épithéliums de revêtement dérivent des trois feuillets primordiaux mis en place à la fin de la période de morphogenèse primordiale de l'embryon.

Ainsi, l'épiderme, l'épithélium de la cavité buccale... dérivent de l'ectoblaste ; l'épithélium du tube digestif,... dérive de l'entoblaste ; les épithéliums dérivant du mésoblaste constitués d'une seule assise de cellules pavimenteuses (*cf.note : cellules pavimenteuses*) sont essentiellement représentés par les mésothéliums et les endothéliums vasculaires.

II.3 FONCTIONS ET PROPRIÉTÉS

Leurs fonctions sont nombreuses :

- **Protection** vis à vis du milieu extérieur qui peut être mécanique grâce à la cohésion des cellules entre elles. Cette protection est accrue dans les épithéliums stratifiés surtout quand ils sont kératinisés. La protection peut également être chimique grâce au mucus synthétisé par les cellules épithéliales (estomac);
- **Absorption** notamment au niveau de l'intestin où les différenciations apicales augmentent la surface d'échange ;
- **Mouvements** des structures de surface grâce à la présence de cils vibratiles ;
- **Echanges** air / sang ; urine / sang...
- **Réception** de messages sensoriels par l'intermédiaire des différenciations apicales des cellules auditives, des cellules gustatives...
- **Renouvellement des épithéliums** grâce aux cellules souches caractérisées par leur état indifférencié, leur durée de vie longue et leur capacité de division.

Les cellules souches sont disposées de façon différente selon les épithéliums : soit isolées, intercalées entre les pôles basaux des cellules différenciées ; soit groupées en assises basales (épithéliums stratifiés) au contact direct de la membrane basale ; soit regroupées en zone germinative (épithélium intestinal) : il n'existe pas de cellules basales mais des régions particulières de l'épithélium qui sont le siège d'une intense activité mitotique.

II.4 CLASSIFICATION

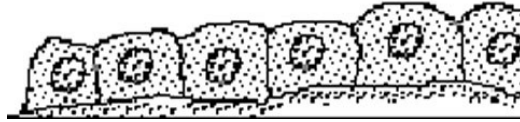
Trois critères sont utilisés pour classer les différents épithéliums de revêtement :

- le nombre de couches cellulaires
- la forme des cellules superficielles
- la différenciation de certaines cellules

II.4.1 Le nombre de couches cellulaires

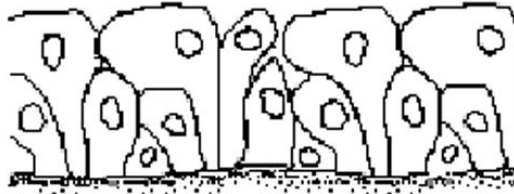
On distingue les *épithéliums simples* comportant une seule couche de cellules. Le pôle apical de chaque cellule est en contact avec la lumière de la cavité et le pôle basal repose sur la lame basale.

Figure 3 : Epithéliums simples



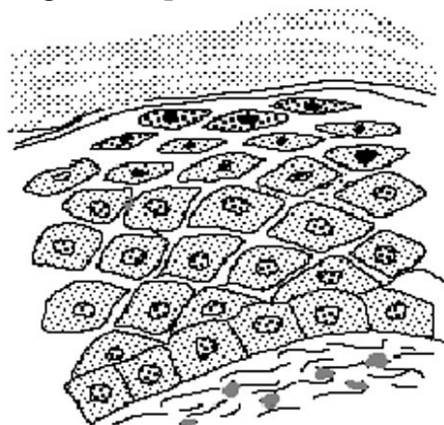
Les *épithéliums pseudostratifiés* paraissent posséder plusieurs couches de cellules mais en réalité, un prolongement de chaque cellule repose sur la lame basale. Par contre, le pôle apical n'atteint pas toujours la surface de l'épithélium.

Figure 4 : Epithéliums pseudostratifiés



Les *épithéliums stratifiés* comportent plusieurs assises cellulaires superposées. Une seule couche repose sur la lame basale. Cette couche la plus profonde représente habituellement la couche germinative de régénération.

Figure 5 : Epithéliums stratifiés



II.4.2 La forme des cellules

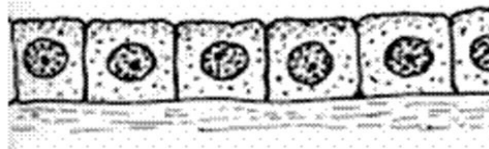
Les cellules peuvent être aplaties, plus larges que hautes, le noyau bombant dans la lumière : on parle de *cellules pavimenteuses*.

Figure 6 : Cellules pavimenteuses



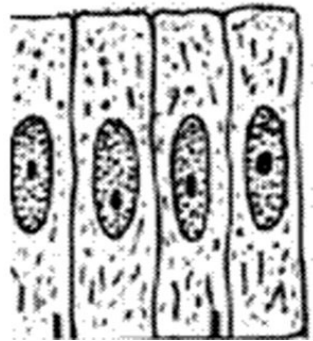
Les *cellules cubiques* apparaissent en coupe aussi hautes que larges. Elles ont un aspect quadrangulaire. Leurs noyaux sont généralement ronds.

Figure 7 : Cellules cubiques



Les *cellules prismatiques ou cylindriques* apparaissent, en coupe, plus hautes que larges. Leurs noyaux sont habituellement ovoïdes, situés au tiers moyen ou au tiers inférieur de la cellule.

Figure 8 : Cellules prismatiques ou cylindriques



Vues par leur face apicale, elles prennent un aspect polygonal du fait des pressions réciproques.

Figure 9 : Aspect polygonal

Pôle apical des cellules



limites entre
les cellules

II.4.3 La différenciation des structures superficielles

Ces différenciations sont de deux types :

- différenciations de la membrane plasmique au niveau du pôle apical (cils vibratiles, stéréocils (*cf.note : stéréocils*), microvillosités banales ou organisées en plateau strié ou bordure en brosse, cuticule...).

- accumulation dans les cellules superficielles de substances particulières comme la kératine stockées dans les cellules de l'épiderme.

II.5 LES DIFFÉRENTS TYPES D'ÉPITHÉLIUM

II.5.1 Les épithéliums simples

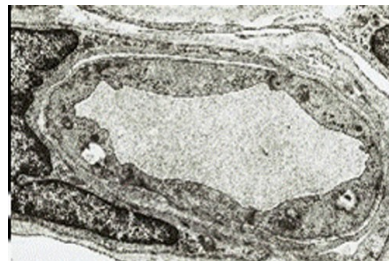
- *Épithélium pavimenteux simple*

Une seule couche de cellules aplaties.

On rencontre ce type au niveau des endothéliums et des mésothéliums.

Exemple : capillaire en MET

Figure 10 : capillaire en MET

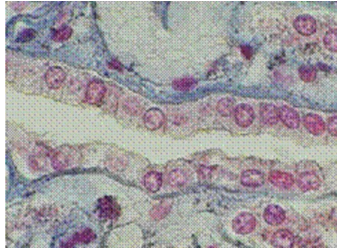


On observe souvent au niveau des cellules endothéliales la présence de vésicules de pinocytose traduisant les nombreux échanges se faisant entre le milieu sanguin et les tissus de l'organisme. On distingue trois types de capillaires : **capillaires continus** où les cellules endothéliales sont reliées les unes aux autres par des jonctions serrées et des desmosomes (photographie ci dessus) ; **capillaires fenêtrés** où les cellules endothéliales sont perforées par des pores ; **capillaires sinusoïdes** où il existe un espace entre les cellules endothéliales.

- *Épithélium cubique simple*

Une seule couche de cellules aussi hautes que larges. Ce type d'épithélium est rencontré, notamment, au niveau de l'épithélium ovarien, des plexus choroïdes ou des tubes rénaux embryonnaires (exemple ci-dessous), ...

Figure 11 : Epithélium cubique simple



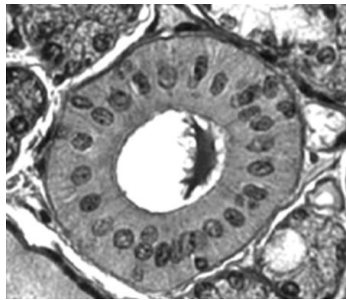
- *Epithéliums prismatiques simples*

On distingue plusieurs types en fonction de la présence ou non de différenciations apicales.

- *Les épithéliums simples prismatiques sans différenciations apicales*

Ce groupe comprend les épithéliums composés de cellules glandulaires (muqueuse gastrique) ou de simples cellules de revêtement (vésicule biliaire ou épithélium des tubes excréteurs des glandes salivaires (exemple : canal de Pflüger).

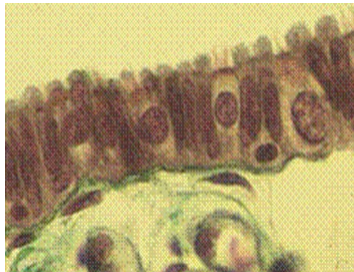Figure 12 : Les épithéliums simples prismatiques sans différenciations apicales



- *Les épithéliums prismatiques simples ciliés*

Exemple : l'épithélium de la trompe utérine composé de cellules possédant au pôle apical des cils vrais, des cellules intercalaires, glandulaires, dont le pôle apical fait saillie dans la lumière.

Figure 13 : Les épithéliums prismatiques simples ciliés

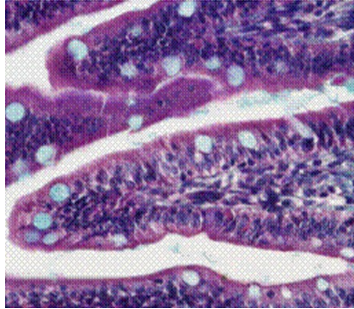


- *Les épithéliums prismatiques simples à plateau strié*

C'est l'épithélium du jéjunum : une seule couche de cellules avec deux types de cellules, les cellules les plus nombreuses sont les entérocytes qui possèdent au niveau de leur pôle apical une différenciation sous forme de micro- villosités (plateau strié en microscopie optique) et les cellules caliciformes à mucus.

Les microvillosités ont un rôle important dans l'absorption des aliments puisqu'elles augmentent les surfaces d'échange. La présence d'enzymes de dégradation au niveau du glycolemme de la cellule permet l'hydrolyse de certaines grosses molécules.

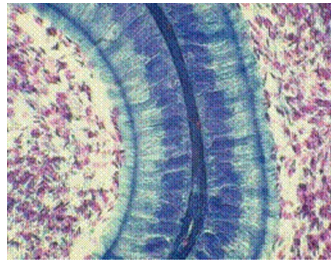
Figure 14 : Les épithéliums prismatiques simples à plateau strié



- Les épithéliums prismatiques simples à stéréocils

Exemple : l'épithélium de l'épididyme : une seule couche de cellules prismatiques présentant des stéréocils au pôle apical.

Figure 15 : Les épithéliums prismatiques simples à stéréocils



II.5.2 Les épithéliums stratifiés

Plusieurs couches de cellules; seule la plus profonde (couche basale) repose sur la lame basale. Cette couche assure le renouvellement de l'épithélium.

Ces épithéliums ont un rôle de protection des organes vis à vis du milieu extérieur. Cette protection est assurée par le nombre de couches de cellules et est renforcée par les systèmes de jonction (desmosomes) existant entre les cellules ou par l'existence éventuelle de kératine dans les couches superficielles.

- **Epithéliums pavimenteux stratifiés non kératinisés**

Deux exemples dans l'organisme d'épithéliums de ce type : l'épithélium oesophagien et celui de la cavité buccale d'une part et l'épithélium vaginal d'autre part.

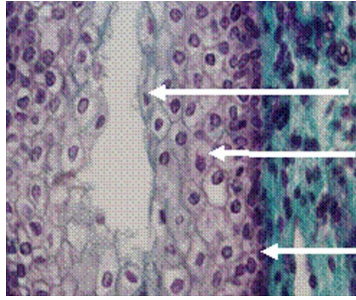
Les couches superficielles desquament dans la lumière.

La flèche du bas indique la **couche basale** formée de cellules cubiques de petite taille.

La flèche du milieu montre des cellules plus volumineuses, losangiques, les cellules **intermédiaires** (cellules parabasales du vagin et corps muqueux de Malpighi de

l'oesophage) et la flèche du haut indique la couche la plus superficielle formée de **cellules superficielles**.

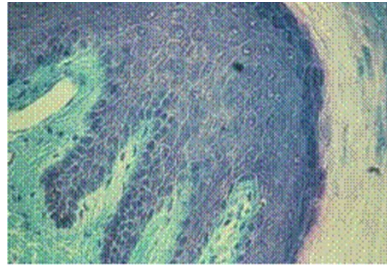
Figure 16 : Epithéliums pavimenteux stratifiés non kératinisés



- **Epithélium pavimenteux stratifié kératinisé**

Un seul exemple dans l'organisme d'épithélium de ce type : l'épiderme ou épithélium de la peau.

Figure 17 : Epithélium pavimenteux stratifié kératinisé



La jonction entre le derme et l'épiderme n'est pas plane mais forme des papilles. Plusieurs couches constituent l'épiderme. La couche la plus profonde est la **couche basale ou stratum germinativum** (2).

Le tissu conjonctif sous jacent ou derme est en (1).

Au dessus de la couche basale (2) se trouvent des cellules losangiques qui forment la couche épineuse (*cf.note : couche épineuse*) ou **stratum spinosum** (3). Ces cellules sont liées les unes aux autres par des desmosomes (les épines de Schultze en microscopie optique - photo ci-dessous).

La couche située au-dessus du corps muqueux de Malpighi est la **couche granuleuse ou stratum granulosum** caractérisée par le fait que les cellules constituant cette couche se chargent de kératohyaline sous forme de granules (4)

La couche n° 5 est la **couche claire ou stratum lucidum**. Il s'agit d'une couche transparente où les cellules aplaties présentent un noyau pycnotique.

La couche 6 est la **couche cornée ou stratum corneum**. Les cellules sont anucléées très allongées et remplies de kératine.

Figure 18 : Epithélium pavimenteux stratifié kératinisé

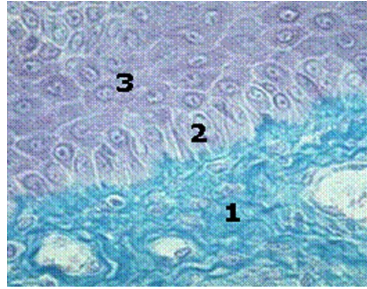


Figure 19 : Epithélium pavimenteux stratifié kératinisé

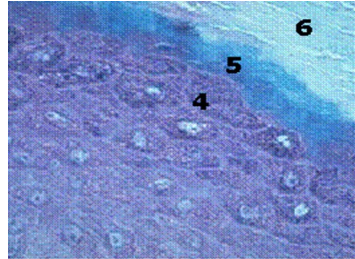
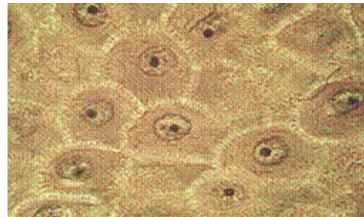


Figure 20 : Epines de Schultze en microscopie optique



II.5.3 Les épithéliums pseudo-stratifiés

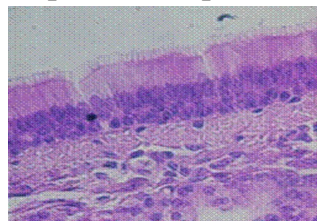
- *Les épithéliums pseudo-stratifiés prismatiques*

Exemple : l'épithélium respiratoire (*cf.note : épithélium respiratoire*) qui est un épithélium pseudo-stratifié cilié à cellules à mucus.

Plusieurs types de cellules qui ont toutes un prolongement au contact de la lame basale mais les cellules ont globalement une forme prismatique. Cet épithélium repose sur un chorion qui contient de nombreuses glandes tubulo-acineuses.

L'épithélium respiratoire a un rôle dans l'élimination des particules étrangères qui pénètrent dans l'arbre bronchique. Le mucus synthétisé par les cellules à mucus de l'épithélium et par les glandes du chorion capte ces particules que les cils vibratiles mobilisent et rejettent vers l'extérieur du fait des battements coordonnés des cils.

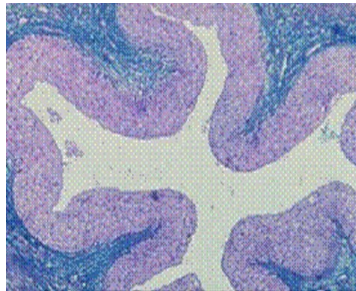
Figure 21 : Les épithéliums pseudo-stratifiés prismatiques



- ***Epithéliums pseudo-stratifiés polymorphes***

Exemple : les voies excrétrices urinaires (bassinets, uretère et vessie)

Figure 22 : les voies excrétrices urinaires

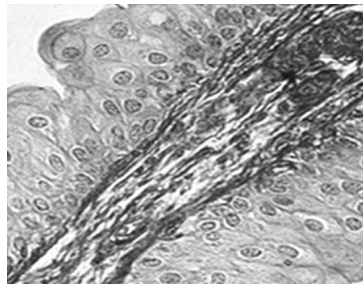


Ils comprennent :

- une couche basale formée de cellules cubiques
- une couche de cellules piriformes avec une extrémité basale effilée (cellules en raquette)
- une couche superficielle de cellules recouvrantes, qui sont parfois binucléées.

Cet épithélium est dit polymorphe car il modifie sa morphologie suivant le degré de distension de l'organe.

Figure 23 : Epithéliums pseudo-stratifiés polymorphes



NOTE(S) DU CHAPITRE

cellules pavimenteuses : Cellules plus larges que hautes.

stéréocils : prolongements cytoplasmiques correspondant à des microvillosités longues et flexueuses, dépourvues de microfilaments centraux.

couche épineuse : Cette couche porte également le nom de corps muqueux de Malpighi.

épithélium respiratoire : L'épithélium respiratoire tapisse la paroi de l'arbre bronchique des fosses nasales aux petites bronches.

III LES ÉPITHÉLIUMS GLANDULAIRES

Les tissus glandulaires peuvent être classés selon plusieurs critères.

- On distingue les **glandes exocrines** dont le produit de sécrétion est acheminé vers l'extérieur ou dans un organe creux par un ou des canaux excréteurs et les **glandes endocrines** qui déversent leur produit de sécrétion (appelé hormone) dans le sang.
- On distingue les **glandes intra-épithéliales** (unicellulaire ou pluricellulaire) et les **épithéliums glandulaires** situés dans le chorion sous jacent.

III.1 LES GLANDES EXOCRINES

On distingue :

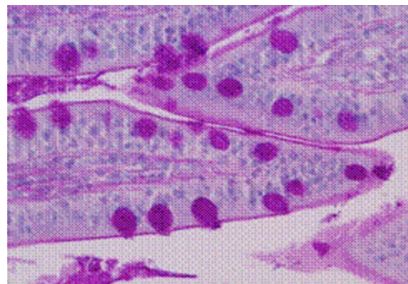
III.1.1 les glandes exocrines intra-épithéliales situées au sein de l'épithélium de revêtement

a) Les glandes unicellulaires

Ce sont essentiellement les **cellules à mucus** que l'on trouve dans l'épithélium de revêtement de l'intestin ou au niveau de l'épithélium respiratoire. Sur la photographie ci-contre, les glandes unicellulaires intra-épithéliales du jéjunum sont mises en évidence par la coloration du PAS

Ce mucus est destiné à la protection de l'épithélium de revêtement .

Figure 24 : Les glandes unicellulaires



b) Les glandes pluricellulaires

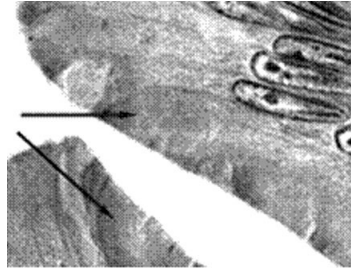
- *en amas*

Quelques cellules glandulaires sont groupées en amas pour former une formation glandulaire individualisée. Exemple : amas intraépithélial au niveau de la muqueuse nasal

- *en nappe*

L'ensemble de l'épithélium est formé de cellules glandulaires. Exemple : l'épithélium gastrique où toutes les cellules, les mucocytes élaborent du mucus stocké au pôle apical des cellules.

Figure 25 : Les glandes pluricellulaires



III.1.2 les glandes exocrines situées dans le stroma conjonctif sous jacent

Elles possèdent une partie sécrétrice (*cf.note : sécrétrice*) associée ou non à un élément excréteur.

a) les glandes simples

Dans ce groupe, l'élément excréteur est soit rectiligne et court, soit inexistant.

- *Glandes tubuleuses simples* - exemple : glandes de Lieberkühn du jéjunum (segment sécrétrice rectiligne qui débouche directement à la surface de l'épithélium intestinal).
- *Glandes tubuleuses contournées* - exemple : glandes sudoripares (segment sécrétrice long contourné et segment excréteur court et rectiligne).
- *Glandes tubuleuses ramifiées* - exemple : glandes de Brunner du duodénum. (élément sécrétrice ramifié et segment excréteur rectiligne).

b) les glandes composées

Définition et classification

Dans les glandes composées, le segment excréteur est formé par un canal ramifié dont le calibre est de plus en plus petit. Aux extrémités des ramifications se trouvent les éléments sécrétrices (acini ou tubes)

- *Glandes composées acineuses pures*

Les éléments sécrétrices sont exclusivement des acini - exemple : glande salivaire parotide. On parle aussi de glande séreuse

- *Glandes composées tubuleuses pures*

Les segments sécrétrices sont exclusivement des tubes - exemple : glandes annexées à la cavité buccale, glande salivaire sublinguale. On parle dans ce cas de glande muqueuse.

- *Glandes mixtes* composées d'éléments en tubes (muqueux) et d'acini (séreux) et d'éléments mixtes (tubes associés à un élément séreux (croissant de Gianuzzi)

Exemple : glande sous maxillaire

Organisation histologique des glandes composées

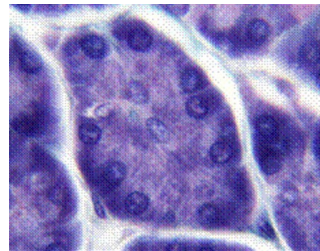
Elles sont entourées d'une capsule conjonctive d'où partent des cloisons délimitant des lobes et lobules au sein du parenchyme.

Dans chaque lobule, il existe des éléments sécréteurs : les acini ou les tubes (1) drainés par des canaux excréteurs d'abord intralobulaires puis extralobulaires.

Les **acini** apparaissent arrondis, composés de cellules pyramidales qui délimitent une lumière très réduite. Chaque acinus est entouré d'une lame basale. Entre les deux, se trouvent des cellules myo-épithéliales.

Les cellules acineuses possèdent un noyau situé dans la partie moyenne. Le pôle basal est occupé par un réticulum granulaire important et des mitochondries tandis que le pôle apical contient de nombreux grains de sécrétion (de type séreux).

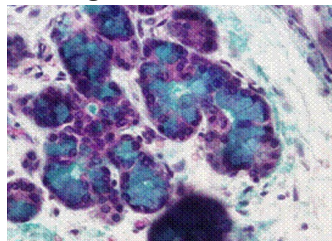
Figure 26 : Organisation histologique des glandes composées



Les **tubes** sont des formations allongées avec une lumière bien dessinée. Ils sont entourés d'une lame basale et de cellules myo-épithéliales. Le noyau des cellules est situé dans la partie basale. Le cytoplasme apparaît clair contenant un produit de sécrétion peu coloré (de type muqueux).

Les **tubes mixtes** sont formés de cellules prismatiques de type muqueux et des acini. Ces derniers sont regroupés en périphérie des tubes et forment les croissants de Gianuzzi.

Figure 27 : les tubes

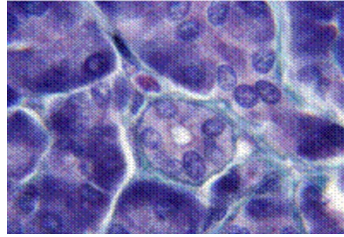


Les segments excréteurs

Le canal initial, très fin et très court faisant suite à l'élément sécréteur, est le passage de Boll (diamètre petit, épithélium simple cubique). Ensuite, les canaux ont des calibres de plus en

plus grands et constituent les canaux de Pflüger (cellules prismatiques avec chondriome important au pôle basal leur donnant un aspect strié) d'abord intra lobulaires puis extralobulaires.

Figure 28 : Les segments excréteurs



III.2 LES GLANDES ENDOCRINES

Elles sont formées de cellules qui déversent leur produit de sécrétion directement dans le sang.

Elles sont donc entourées d'un tissu conjonctif très vascularisé.

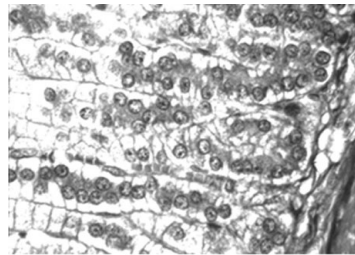
L'organisation cellulaire permet de distinguer :

- des **glandes de type cordonnal** ou trabéculaire

Exemple : la glande surrénale

Les cellules sont organisées en cordons épais séparés par des espaces conjonctivo-vasculaires riches en capillaires.

Figure 29 : glandes de type cordonnal ou trabéculaire



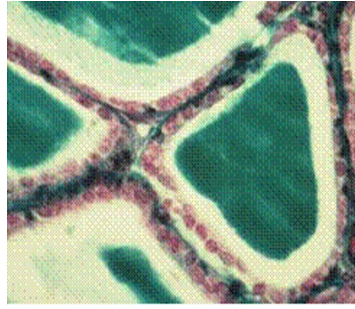
- des **glandes de type vésiculaire**

Exemple : la glande thyroïde

Les cellules délimitent des vésicules formées par un épithélium simple bordant une lumière large remplie de colloïde.

Ces cellules ont une double polarité : elles stockent dans la lumière de la vésicule leur produit de sécrétion (une pro-hormone). Dans un deuxième temps, la prohormone est réabsorbée par la cellule vésiculaire et sert à la synthèse de l'hormone thyroïdienne définitive qui sera déversée dans les capillaires entourant les vésicules.

Figure 30 : glandes de type vésiculaire

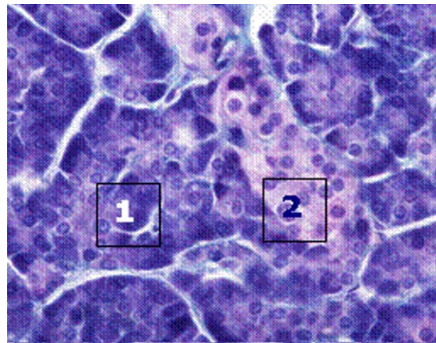


III.3 LES GLANDES AMPHICRINES

Ce sont des glandes à la fois exocrines et endocrines. On distingue :

- les **glandes amphicrines homotypiques** : Un seul type de cellules exo et endocrine.
Exemple : les hépatocytes au niveau du foie
- les glandes **amphicrines hétérotypiques**
Deux types de cellules juxtaposés au sein du parenchyme.
Exemple : le pancréas qui possède des acinus (1), responsables de la sécrétion exocrine pancréatique (enzymes digestives) et des îlots de Langerhans (2) responsables de la synthèse des hormones régulant notamment la glycémie (insuline et glucagon).

Figure 31 : Les glandes amphicrines



NOTE(S) DU CHAPITRE

secrétrice : On parle de glandes tubuleuses si l'élément sécréteur est un tube (sécrétion muqueuse) et de glandes acineuses quand l'élément sécréteur est sphérique (sécrétion séreuse).

IV ANNEXES

BIBLIOGRAPHIE

- G. GRIGNON : Les cours de PCEM Cours Histologie - Ed Ellipses 1996.
- G. LEFRANC in R. COUJARD, J. POIRIER, J. RACADOT : Précis d'Histologie Humaine- Ed Masson 1980.
- J.P. DADOUNE : Histologie 2ème édition - Ed Médecine Sciences Flammarion 2000.
- J. POIRIER, J.L. RIBADEAU DUMAS : Histologie - Ed Masson 1993.
- J. POIRIER, JL RIBADEAU-DUMAS, M. CATALA, JM ANDRE, R. GHERARDI, JF BERNAUDIN : Histologie, les tissus - Abrégés Ed Masson 2000.
- L.C. JUNQUEIRA, J. CARNEIRO, R.O. KELLEY : Histologie 2ème édition française - Ed Piccin 2001.
- M. MAILLET : Histologie des organes - Coll Academic Press - 1980.
- R.V. KRSTIC : Atlas d'Histologie générale - Ed Masson 1988.
- STEVENS, J. LOWE : Histologie - Ed Pradel 1992.