

# Examen de la face et de la cavité buccale

---

**Collège hospitalo-universitaire français de chirurgie maxillo-faciale et  
stomatologie**

**Date de création du document    2010-2011**

## Table des matières

ENC :.....	2
I Examen exobuccal.....	3
I.1 Inspection.....	3
I.2 Palpation.....	4
II Examen endobuccal.....	6
II.1 Conditions de réalisation.....	6
II.2 Examen des lèvres muqueuses.....	7
II.3 Examen de la face muqueuse des joues.....	7
II.4 Examen de la langue et du plancher buccal.....	7
II.5 Examen de la voûte palatine et du voile du palais.....	8
II.6 Examen des dents.....	8
II.7 Examen du parodonte.....	9
II.8 Examen de l'occlusion.....	9
II.9 Étude des fonctions masticatoires.....	10
III Annexes.....	10

### OBJECTIFS

ENC :

- Savoir pratiquer l'examen clinique de la face qui, dans la majorité des pathologies cranio-faciales, permet à lui seul de recueillir les éléments nécessaires au diagnostic.
- L'examen clinique buccofacial rigoureux et systématique est une étape indispensable de la démarche diagnostique devant une pathologie de la sphère orofaciale. Le caractère parfois impressionnant des traumatismes maxillofaciaux ainsi que l'Oedème important qui s'y associe peuvent parfois rendre cet examen clinique difficile.

- L'interrogatoire doit précéder l'examen du patient, rapportant les signes fonctionnels (douleurs) et généraux (asthénie, perte de poids, fièvre), faisant préciser l'évolutivité de la pathologie dans un cadre chronique et les circonstances et l'heure du traumatisme en cas de pathologie aiguë, traumatologique par exemple. Les antécédents personnels et familiaux du patient sont également consignés dans une observation datée et comportant l'identification du praticien. Cette première étape de l'examen, par sa « rigueur empathique », institue les bases d'une relation de confiance entre le patient et son médecin.
- L'examen clinique, bilatéral et comparatif, commence classiquement par l'examen exobuccal (ou facial) et se poursuit par l'examen des structures endobuccales. Les données de ces examens guideront la prescription d'examens complémentaires. Enfin, les éventuelles implications médico-légales de cet examen buccofacial doivent être gardées à l'esprit, avec un souci de qualité rédactionnelle de l'observation médicale résumant les données de cet examen.

## I EXAMEN EXOBUCCAL

---

### I.1 INSPECTION

L'examen de la face normale appréciera le grain et la texture du revêtement cutané, l'aspect de la chevelure et des phanères faciaux (cils, sourcils, moustache, etc.) ainsi que la symétrie du visage.

#### *Inspection statique du massif facial*

L'inspection statique recherchera les lésions ou anomalies suivantes :

- œdème : noter sa localisation et son importance ;
- tuméfaction : noter sa localisation et son importance ;
- ecchymose (superficielle) ou hématome (profond) : noter leur localisation ;
- anomalie de texture cutanée : érythème, cyanose, angiodyplasie, etc. ;
- plaie : noter leur localisation précise, leur taille, leur profondeur et leur orientation (un schéma récapitulant les caractéristiques des différentes plaies est utile) ;
- écoulement par les orifices naturels du massif facial (otorrhée, rhinorrhée, stomatorrhée) : noter le caractère muqueux, séreux ou sanglant de l'écoulement ainsi que son abondance ;
- anomalie de projection des globes oculaires (exophtalmie ou énophtalmie) : à quantifier en millimètres grâce à un exophtalmomètre (de Hertel, par exemple) ;

- anomalie des phanères : examiner les cils, sourcils, ligne d'implantation des cheveux, etc. ;
- posture de la région cervicocéphalique : rechercher un torticolis par contracture uni- ou bilatérale des muscles sternocléidomastoïdiens.

L'analyse esthétique de la face examinera la symétrie du visage et l'équilibre des tiers supérieur, moyen et inférieur dans les plans frontaux et sagittaux. Le parallélisme des lignes bipupillaire et bicommissurale dans le plan frontal sera vérifié et la projection relative des différents étages du massif facial dans le plan sagittal sera appréciée. Enfin, la forme générale et la symétrie des éléments du visage en reliefs (nez, oreilles, lèvres, pommettes, menton) seront estimées.

### *Examen exobuccal dynamique*

L'examen dynamique complète l'inspection de la face.

#### *Motricité faciale*

L'examen de la motricité faciale est réalisé en demandant au patient d'effectuer différentes mimiques : sourire, gonfler les joues, hausser et froncer les sourcils, fermer les yeux. Cet examen vise à dépister une parésie ou une paralysie faciale signant une atteinte centrale ou périphérique du nerf facial (VII).

#### *Motricité extrinsèque oculaire*

En demandant au patient de suivre le doigt de l'examineur dans les différentes directions du regard, on teste les paires crâniennes III, IV et VI.

#### *Autres paires de nerfs crâniens*

L'examen des autres paires de nerfs crâniens doit également être réalisé, en particulier celui des nerfs optiques (I), olfactifs (II), trijumeaux (V) et cochléovestibulaires (VIII). L'examen des paires IX (nerf glossopharyngien) et XII (nerf grand hypoglosse) appartient à l'examen endobuccal.

#### *Fonction manducatoire*

On notera l'amplitude de l'ouverture buccale maximale ainsi que le chemin d'ouverture, normalement rectiligne. L'amplitude des mouvements de diduction (ou latéralité) et de propulsion sera également mesurée.

## **I.2 PALPATION**

La palpation du massif facial est réalisée au mieux après s'être réchauffé les mains et en se plaçant en arrière d'un patient assis ou semi-couché, ce qui permet de réaliser un examen

bilatéral comparatif. Pour le confort du patient, il est souhaitable de débiter la palpation à distance d'une zone douloureuse éventuelle.

La palpation des reliefs du squelette facial recherche un point douloureux exquis, une mobilité anormale et/ou une déformation faisant évoquer une lésion osseuse (fracture, tumeur osseuse, ostéite).

La palpation des articulations temporomandibulaires recherchera la mobilité des condyles (symétrie), des claquements, ressauts ou craquements lors des mouvements mandibulaires, faisant évoquer un syndrome dysfonctionnel de l'appareil manducateur (SDAM).

L'examen de la sensibilité du massif facial explorera les territoires sensitifs des nerfs ophtalmique (V1), maxillaire (V2) et mandibulaire (V3), sans oublier la zone de Ramsay-Hunt innervée par le nerf intermédiaire de Wrisberg (VIIbis) et les régions angulomandibulaire et cervicale innervées par le plexus cervical superficiel (cf. fig. 1.14 et 1.31 au chapitre 1).

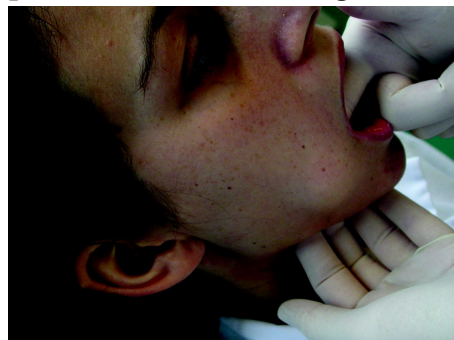
La palpation des aires de projection des glandes salivaires (glandes parotide, submandibulaire, sublinguale) recherche une tuméfaction et/ou une douleur provoquée à la palpation.

La palpation des glandes submandibulaire et sublinguale doit être réalisée par palper bidigital, un doigt endobuccal venant faire contre-appui à la main exobuccale (fig. 2.1).

La palpation d'une tuméfaction faciale doit apprécier ses limites, son caractère douloureux, sa fluctuance et sa mobilité par rapport aux plans superficiels et profonds.

La palpation des aires ganglionnaires doit explorer les différentes aires cervicofaciales à la recherche d'adénopathies. L'examineur se placera derrière le patient, les doigts en crochets, et précisera le nombre (adénopathie unique ou polyadénopathie), la localisation, la consistance, la mobilité par rapport aux plans superficiels et profonds, et la sensibilité des adénopathies palpées.

**Figure 2.1. : Palpation bimanuelle de la glande submandibulaire**



## II EXAMEN ENDOBUCCAL

---

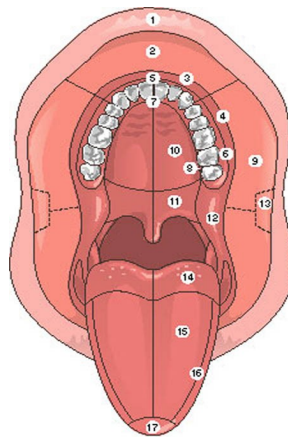
### II.1 CONDITIONS DE RÉALISATION

L'examen endobuccal nécessite que le patient soit en position assise, avec un bon éclairage, à l'aide d'un ou deux miroirs ou abaisse-langue, les mains gantées pour la palpation. Il doit être systématique et intéresser toutes les régions de la cavité buccale. Si le patient est porteur de prothèses dentaires mobiles, l'examen doit être réalisé avec et sans ses prothèses en bouche. Il faut examiner les prothèses, vérifier leur intégrité et rechercher des aspérités pouvant blesser la muqueuse buccale. L'abaisse-langue et le miroir permettent de déplisser les uns après les autres les sillons de la cavité buccale et de permettre l'accès à l'oropharynx.

Les régions à examiner sont successivement (fig. 2.2) :

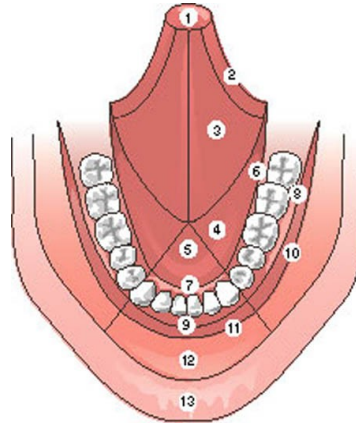
- les lèvres sur la face muqueuse ;
- la face endobuccale des joues ;
- le plancher buccal et la langue ;
- la voûte palatine et le voile du palais ;
- la denture ;
- le parodonte.

Fig. 2.2 a: Différentes zones de la cavité buccale selon l'Organisation mondiale de la Santé



*a. Étage supérieur et langue. 1. Lèvre supérieure, versant cutané. 2. Face interne de la lèvre supérieure. 3. Vestibule supérieur antérieur. 4. Vestibule supérieur latéral gauche. 5. Gencive vestibulaire supérieure antérieure. 6. Gencive vestibulaire supérieure latérale. 7. Palais antérieur. 8. Sillon gingivopalatin. 9. Face interne de joue. 10. Palais dur. 11. Voile. 12. Commissure intermaxillaire. 13. Zone rétrocommissurale. 14. Base de la langue. 15. Dos de la langue. 16. Bord de la langue. 17. Pointe de la langue.*

Figure 2.2b. Différentes zones de la cavité buccale selon l'Organisation mondiale de la Santé



b. Étage inférieur. 1. Pointe de la langue. 2. Bord de la langue. 3. Face ventrale de la langue. 4. Plancher buccal latéral gauche. 5. Plancher buccal antérieur. 6. Crête alvéolaire mandibulaire postérieure latérale gauche. 7. Crête alvéolaire mandibulaire postérieure région antérieure. 8. Crête alvéolaire mandibulaire antérieure latérale gauche. 9. Crête alvéolaire mandibulaire antérieure. 10. Vestibule inférieur latéral gauche. 11. Vestibule inférieur antérieur. 12. Face interne de la lèvre inférieure. 13. Lèvre inférieure. (In : Szpirglas H, Siegrist V, Ben Slama L. A study model of the oral manifestations of HIV infection. T correlation and conformity of the WHO registry. *Rev Stomatol Chir Maxillofac*, 1995 ; 96 : 325-8.)

## II.2 EXAMEN DES LÈVRES MUQUEUSES

Il faut ouvrir, à l'aide du miroir ou de l'abaisse-langue, le fond des vestibules labiaux supérieur et inférieur. L'examen apprécie l'état de la muqueuse, le tonus musculaire labial et une brièveté éventuelle du frein de lèvre, qui peuvent influencer la position des incisives et l'état de la gencive en regard de celle-ci.

## II.3 EXAMEN DE LA FACE MUQUEUSE DES JOUES

Le miroir ou l'abaisse-langue permet d'exposer le fond des vestibules supérieur et inférieur. L'examen apprécie l'état de la muqueuse et de l'ostium du conduit parotidien situé en regard de la première molaire maxillaire. La pression simultanée sur la glande parotide permet d'apprécier la qualité et la quantité de salive qui s'écoule à l'ostium.

## II.4 EXAMEN DE LA LANGUE ET DU PLANCHER BUCCAL

On apprécie l'aspect de la muqueuse, la position de la langue au repos et en fonction, l'existence éventuelle d'empreintes dentaires sur les bords de langue, traduisant une éventuelle dysfonction, la texture, voire le volume lingual. La langue doit être examinée sur l'ensemble de ses faces dorsale et ventrale. La base de langue est accessible à la vision indirecte au miroir et au toucher.

En refoulant la langue mobile à l'aide d'un abaisse-langue, on peut examiner le plancher

buccal en dépliant totalement le sillon pelvilingual. On apprécie le frein de langue, dont la brièveté peut gêner la mobilité linguale et l'examen du plancher antérieur. Les ostiums des conduits submandibulaires s'ouvrent de part et d'autre du frein de langue. La palpation bimanuelle suit le trajet de chaque conduit à la recherche d'une éventuelle lithiase. Les glandes submandibulaires sont examinées en exerçant une pression combinée bimanuelle endo- et exobuccale, les doigts de la main exobuccale étant placés en crochet sous le rebord mandibulaire (palper bidigital, fig. 2.1). On apprécie la qualité et la quantité de salive qui s'écoule à l'ostium.

## **II.5 EXAMEN DE LA VOÛTE PALATINE ET DU VOILE DU PALAIS**

La muqueuse de la voûte du palais est accessible à l'examen direct ou en vision indirecte au miroir. La langue du patient est chargée par un abaisse-langue pour pouvoir examiner le voile du palais et sa dynamique lors de la phonation.

L'examen de la cavité buccale doit se terminer par une palpation au doigt de toutes les surfaces muqueuses. On recherchera des atteintes de la muqueuse palatine (ulcérations, plaies, lésions dyskératosiques) et de l'os palatin sous-jacent (ostéome, kyste). L'examen du voile du palais et de la luette appréciera la qualité des muqueuses ainsi que le caractère médian et symétrique de la luette. Un aspect bifide de la luette est un équivalent de fente vélaire a minima.

## **II.6 EXAMEN DES DENTS**

L'examen dentaire nécessite un miroir pour voir les faces occlusales et linguales ou palatines des dents. L'inspection permet de déterminer la formule dentaire (fig. 2.3) en précisant les dents manquantes, couronnées, traitées, cariées ou délabrées.

La percussion des dents cariées ou traitées doit être latérale (diagnostic probable de pulpite si cette percussion est douloureuse) et axiale (diagnostic probable de desmodontite si cette percussion est douloureuse).

Le test de vitalité pulpaire permet d'apprécier la réaction de la dent au froid (coton réfrigéré par un aérosol).





## II.9 ÉTUDE DES FONCTIONS MASTICATOIRES

### *Fonction incisive (pour couper)*

Lorsque le sujet propulse sa mandibule, le contact dentaire ne persiste qu'au niveau incisif.

### *Fonction canine (pour saisir et arracher)*

Lors des mouvements de latéralité mandibulaire, il ne persiste plus qu'un contact en bout à bout canin, à droite ou à gauche.

### *Fonction triturante (pour broyer les aliments avec les prémolaires et molaires)*

Elle se fait alternativement de chaque côté.

### *Ouverture buccale*

On apprécie le trajet, qui doit être rectiligne, et l'amplitude, qui est mesurée au pied à coulisse entre les points inter-incisifs (normale chez l'adulte :  $50 \pm 5$  mm).

## III ANNEXES

---

### BIBLIOGRAPHIE

- Fraudet JR. Paris : Arnette ; 1989. : Orthopédie dento-maxillo-faciale du jeune enfant
- Lézy J P, Princ G. Paris : Masson ; 1997. : Pathologie maxillo-faciale et stomatologie
- Szpirglas H, Ben Slama L. Encycl Méd Chir (Elsevier, Paris) ; 1999. : Pathologie de la muqueuse buccale.