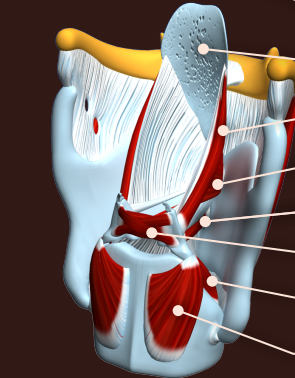
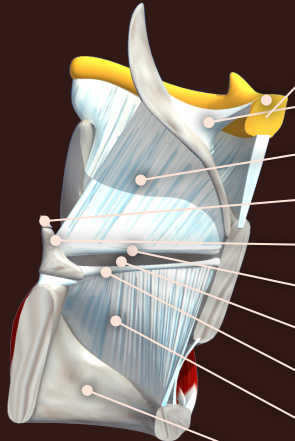
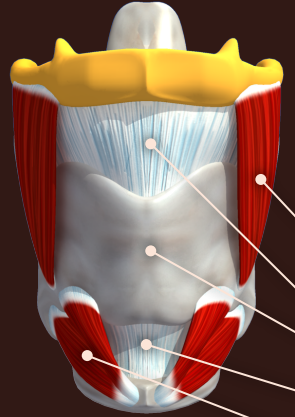


- afficher tout
- masquer tout
- inverser l'affichage
- coupe du larynx



- m. thyro-hyoïdien
- lig. thyro-hyoïdien médian
- cartilage thyroïde
- lig. crico-thyroïdien
- m. crico-thyroïdien
- os hyoïde
- lig. hyo-épiglottique
- membrane quadrangulaire
- cartilage corniculé
- cartilage aryténoïde
- lig. vestibulaire
- ventricule laryngé
- lig. vocal
- cône élastique
- cartilage cricoïde
- épiglotte
- m. ary-épiglottique
- m. thyro-aryténoïdien
- m. vocal
- m. aryténoïdien
- m. crico-aryténoïdien lat
- m. crico-aryténoïdien post

