

# **Dermatologie**

***Collège National des Enseignants de Médecine Interne***

**Pr. Benoit de WAZIERES**

2013

## Table des matières

Introduction.....	3
1. Rappels histologiques.....	3
2. Interrogatoire.....	3
3. Examen dermatologique.....	4
3.1. Inspection.....	4
3.2. Palpation, vitropression, friction.....	5
4. Les lésions élémentaires.....	5
4.1. Macules.....	6
4.1.1. Macules rouges.....	6
4.1.2. Macules pigmentaires.....	9
4.1.3. Macules achromiques.....	10
4.2. Papules.....	10
4.3. Nodules.....	11
4.4. Végétations.....	12
4.5. Lésions liquidiennes.....	12
4.5.1. Vésicules.....	12
4.5.2. Bulles.....	13
4.5.3. Pustules.....	14
4.6. Lésions élémentaires secondaires.....	14
4.7. Tumeurs cutanées.....	17
4.7.1. Les épithéliomas.....	17
4.7.2. Le mélanome.....	18
5. Principales maladies dermatologiques.....	18
5.1. L'acné.....	18
5.2. L'acné rosacée.....	19
5.3. L'eczéma.....	19
5.4. Le psoriasis.....	20
5.5. Le lichen plan.....	20
5.6. Infections fongiques superficielles.....	21
6. Les examens complémentaires.....	23
7. Liens.....	23

## Objectifs spécifiques

- L'étudiant doit connaître la démarche de l'analyse sémiologique d'une atteinte cutanée ou muqueuse
- L'étudiant doit savoir reconnaître et décrire les principales lésions élémentaires dermatologiques.

## Introduction

Les affections cutanées sont extrêmement fréquentes. Toutefois il est bien difficile de les caractériser si l'on ne maîtrise pas les bases de sémiologie dermatologique. L'examen dermatologique ne déroge pas aux règles habituelles :

- Interrogatoire,
- examen clinique axé sur la lésion,
- puis examen général.

N'oubliez pas, l'examen de la peau inclut :

- L'examen des ongles des cheveux et des poils.
- L'examen des muqueuses : organes génitaux et cavité buccale.

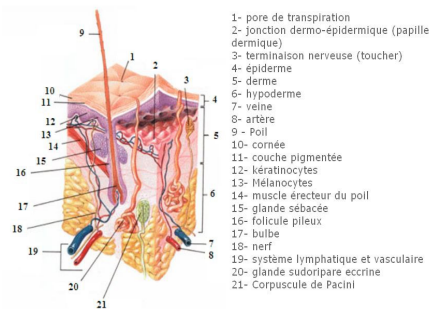
## 1. Rappels histologiques

Des points de vue histologique et anatomique, la peau comprend trois parties principales :

- Epiderme : partie superficielle, la plus mince (4 sur le diagramme)
- Derme : partie la plus épaisse (5 sur le diagramme)
- Hypoderme : couche plus profonde, qui n'est classiquement pas assimilée à une couche de peau (6 sur le diagramme).

L'ensemble « peau et ses phanères (ongles, poils) » se nomme le tégument.

Figure 1 : Schéma de la peau



## 2. Interrogatoire

Celui-ci doit s'attacher à faire préciser :

- La localisation et le mode de début (brutal ou progressif ?, localisé ou d'emblée étendu ?).
- Le mode d'extension (centrifuge, curviligne, en plaques...).
- Le mode évolutif (aigu, chronique, par poussée...).
- Les traitements locaux utilisés : ceux-ci vont souvent profondément modifier l'aspect sémiologique de la lésion élémentaire.
- Les signes associés à la dermatose : prurit ? douleurs ?

N'oubliez pas de rechercher les prises médicamenteuses : certains médicaments sont responsables de manifestations cutanées (toxidermie, aggravation d'eczéma, psoriasis...).

Les antécédents personnels et familiaux et le mode de vie du patient seront précisés.

### 3. Examen dermatologique

Le médecin doit s'imposer des conditions d'examen rigoureuses : le diagnostic d'inspection rapide n'a aucune fiabilité !

Le patient, détendu, doit être examiné dans un endroit correctement éclairé ; l'ensemble du revêtement cutané est analysé :

- cheveux,
- ongles,
- muqueuses,
- régions ano-génitales,
- ombilic,
- plis rétro-auriculaires,
- paumes et plantes.

Avant de décrire la lésion elle-même, **commencez par vous poser certaines questions** dont les réponses seront un élément clé du diagnostic :

→ *Y a-t-il des circonstances d'apparition particulières ?*

Certaines maladies sont par exemple liées au soleil, au froid ou à la pression.

→ *Faites préciser aux patients l'aspect initial de la lésion.*

Essayez de retrouver la lésion élémentaire la plus précoce et non modifiée par les traitements et l'évolution.

**Puis analysez toujours les anomalies cutanées selon la séquence suivante :**

- inspection,
- palpation,
- vitropression,
- friction,
- curetage.

#### 3.1. Inspection

L'ensemble des zones doit être exploré, alors n'oubliez pas les plis de flexion des membres, les cheveux et les ongles, les muqueuses (bouche et région ano-génitale).

Durant l'inspection, le médecin se pose les questions suivantes :

**Quelle est la topographie des lésions ?**

- Certaines maladies touchent par exemple les mains ou le dos, d'autre jamais !
- Certaines maladies ont des localisations préférentielles par exemple :
  - sur les cicatrices, comme la sarcoïdose (c'est le phénomène de Koebner),
  - sur les plis de flexion des membres, comme l'eczéma,
  - sur les zones découvertes, évoquant un déclenchement par le soleil,
  - sur les zones déclives (purpura vasculaire).
- Certaines lésions ont un caractère symétrique (vitiligo).

**Quelle est la forme de la lésion ?**

Des adjectifs précis définissent la forme et les limites d'une lésion : arrondie, ovale, polygonale, polycyclique, annulaire, serpiginieuse, en placard, arciforme, en cocarde... ?

**Quelle est la disposition des lésions ?**

Elles peuvent rester isolées, distinctes, ou bien au contraire se grouper en bande (zoniforme), en bouquet

(herpétiforme), en filet (réticulé), en arc de cercle (arciforme)...

### Quelles sont les dimensions des lésions cutanées ?

Il faut apprécier l'extension ou la régression des lésions.

Pour cela, il est utile d'entourer la lésion à l'aide d'un marqueur, en suivant ses bords. Vous pourrez ainsi vérifier ultérieurement si la lésion s'est étendue (elle aura franchi les limites tracées).

La prise de photo numérique facilite aujourd'hui le suivi.

### Certaines lésions doivent être observées à la lumière ultraviolette.

C'est le cas des teignes par exemple.

## 3.2. Palpation, vitropression, friction

### La palpation

Elle permet d'apprécier le relief d'une lésion (exemple : papule, nodule).

Pensez à vous protéger par un gant d'examen en cas de lésion suintante

### La vitropression

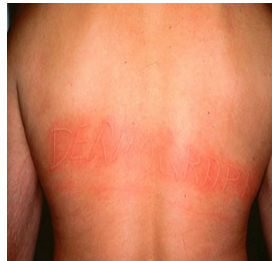Elle fait disparaître la congestion vasculaire, permettant par exemple de différencier entre un purpura et une simple macule qui disparaît à la vitropression.

### La friction

La friction ou frottement de la peau peut occasionner :

- Un dermographisme : papule oedémateuse correspondant à une urticaire physique. Un abaisse langue peut être utilisé comme un « crayon ». Une fois le « motif » de votre choix tracé sur la peau, les zones qui auront été tracées apparaissent en relief, comme illustré sur la photographie.

Figure 2 : Lésions de dermographisme, écriture avec un stylet



Source : Pr Benoit de Wazières

- Un décollement de la peau : une pression tangentielle ou un frottement de la peau à la base d'une lésion peut entraîner un décollement cutané. C'est le signe de Nikolsky, retrouvé dans les maladies bulleuses.

### Le curetage

Certaines lésions nécessitent d'être curetées, permettant de détacher les croûtes et d'analyser la lésion sous-jacente.

Dans le psoriasis le décapage de la dernière squame laisse apparaître des petits points hémorragique c'est le signe de la « rosée sanglante ».

## 4. Les lésions élémentaires

Au terme de l'analyse sémiologique de la lésion dermatologique, le médecin devra être capable de déterminer quelle est la lésion élémentaire qui compose la maladie de la peau du patient.

Mettre une telle « étiquette » permettra ensuite de porter un diagnostic étiologique.

**La lésion élémentaire primitive** correspond au processus lésionnel initial. Elle traduit un processus

lésionnel précis, en rapport avec un ou plusieurs mécanismes.

Les lésions élémentaires primitives habituellement rencontrées seront les suivantes :

- Macules.
- Papules.
- Nodules.
- Végétations.
- Lésions liquidiennes : vésicules, bulles, pustules.
- Tumeurs cutanées.

**Les lésions élémentaires secondaires** correspondent à l'évolution naturelle ou compliquée d'une lésion élémentaire primitive. Elles ont perdu toute spécificité. Ainsi la dessiccation du contenu d'une bulle, d'une vésicule, ou d'une pustule, aboutit à la formation d'une même lésion secondaire : la croûte.

## 4.1. Macules

Les macules sont des « *taches* » sans relief, ni infiltration (ce sont des lésions uniquement visibles).

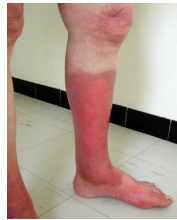Elles peuvent être colorées (rouges ou pigmentaires) ou décolorées (achromiques).

### 4.1.1. Macules rouges

#### L'érythème

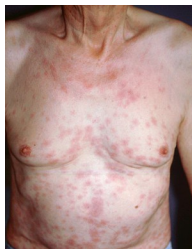Il s'agit d'une macule rouge qui disparaît complètement à la vitropression et qui correspond à une congestion des vaisseaux superficiels.

**Figure 3 : Lésion érythémateuse étendue : « coup de soleil »**



Source : Pr Benoit de Wazières

**Figure 4 : Macules lors d'une fièvre boutonneuse**

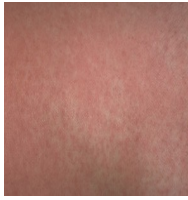

Source : Pr Benoit de Wazières

Trois grands types d'érythème maladie sont décrits :

→ **Scarlatiniforme** (ressemble à la scarlatine) : érythème rouge vif, en grands placards continus sans intervalles de peau saine.

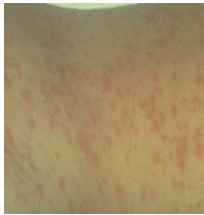**Figure 5 : Erythème scarlatiniforme**



Source : [campus de dermatologie - UMVF](#)

→ **Morbilliforme** (ressemble à la rougeole) : érythème rouge étendu fait d'éléments de petite taille ( $\leq 1$  cm de diamètre) avec intervalles de peau saine.

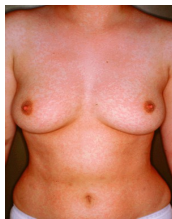**Figure 6 : Erythème morbilliforme**



Source : [campus de dermatologie - UMVF](#)

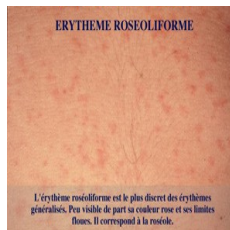
→ **Roséoliforme** (ressemble à la roséole syphilitique) : érythème fait de taches roses, mal délimitées avec de larges intervalles de peau saine.

**Figure 7 : Erythème roséoliforme**



Source : Pr Benoit de Wazières

**Figure 8 : Erythème roséoliforme**



Source : [campus de dermatologie - UMVF](#)

Les érythèmes généralisés ne doivent pas être confondus avec les **érythrodermies**.

### **Les érythrodermies**

L'érythrodermie est un syndrome grave qui associe un érythème confluent associé à une desquamation touchant l'ensemble des téguments (plus de 90 p. 100 de la surface corporelle) et d'évolution prolongée.

Des signes d'atteinte de l'état général sont habituellement associés.

Les étiologies sont multiples (psoriasis, lymphome cutané, eczéma, toxidermies).

Ceci est une animation, disponible sur la version en ligne.

### Les macules vasculaires

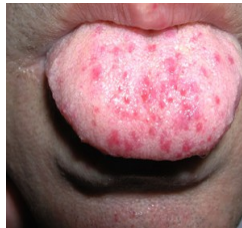Correspondent à une dilatation vasculaire anormale par sa taille et sa permanence, et/ou à un excès du nombre des capillaires dermiques. Elles disparaissent à la vitropression.

Il en existe deux grands exemples en pathologie :

→ **La télangiectasie** : lésion acquise, rouge, non pulsatile, formant un trait fin, tortueux souvent en arborisation ou en réseau ; elle est le plus souvent localisée, en particulier au visage (couperose).

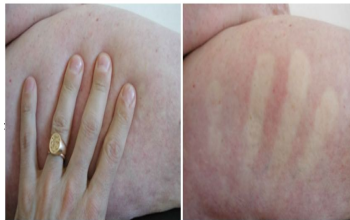→ **L'angiome-plan** : lésion congénitale, de taille variable, réalisant des plaques rouges-violacées à limites nettes, fixe tout au long de la vie.

**Figure 10 : Télangiectasies de la langue dans une maladie de rendu Osler**



Source : Pr Benoit de Wazières

**Figure 11 : Angiome plan : macule s'effaçant à la pression**



Source : Pr Benoit de Wazières

### Le purpura

Le purpura est une tache rouge sombre qui ne s'efface pas à la vitropression.

Il correspond à une extravasation de globules rouges dans le derme.

Il siège préférentiellement aux régions déclives (extrémités inférieures, lombes) où l'hyperpression veineuse est maximale.

Lorsqu'il est dû à une anomalie de la coagulation du sang (habituellement un problème de plaquettes) il est alors non infiltré, donc non perceptible à la palpation.

Les purpuras palpables sont liés à une inflammation vasculaire (vascularite) : l'afflux de cellules inflammatoires occupe un certain volume qui explique le caractère palpable du purpura. On parle de « *purpura vasculaire* »

Différentes formes sémiologiques sont individualisées :

→ **Purpura pétéchial** : petites taches d'un ou deux mm de diamètre (les pétéchies), souvent multiples.

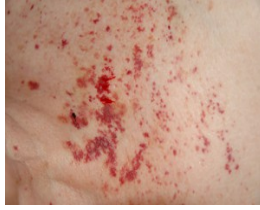→ **Purpura en vibices** : traînées linéaires, correspondant au déclenchement des lésions par une friction ou une striction cutanée (exemple : brassard tensionnel).

→ **Purpura ecchymotique** : placard de taille variable.

→ **Purpura nécrotique** : témoigne d'une atteinte profonde, traduisant une ischémie consécutive à une oblitération vasculaire (thrombose).

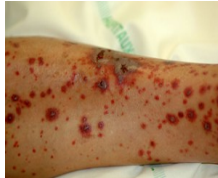

**Figure 12 : Purpura : notez la fragilité cutanée avec suffusions hémorragiques spontanées**



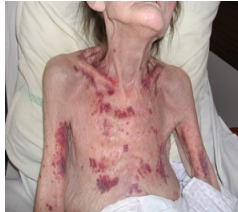*Source : Pr Benoit de Wazières*

**Figure 13 : Purpura nécrotique : vascularite cutanée**



*Source : Pr Benoit de Wazières*

**Figure 14 : Purpura ecchymotique du thorax et des membres (scorbut)**



*Source : Pr Benoit de Wazières*

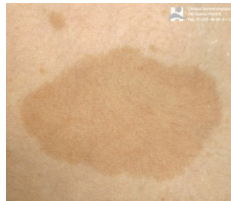#### **4.1.2. Macules pigmentaires**

Elles représentent une accumulation de pigment dans l'épiderme ou dans le derme.

**Localisées dans la majorité des cas.**

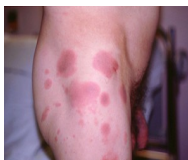- Exemples : chloasma ou masque de grossesse, taches café-au-lait de la neurofibromatose.

**Figure 15 : Macule pigmentaire**



*Source : [campus de dermatologie - UMVF](#)*

**Figure 16 : Erythème pigmenté fixe lié à la prise d'un sirop pour la toux**



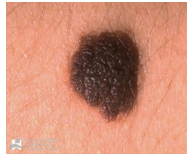*Source : Pr Benoit de Wazières*

### Généralisées : on parle alors de mélanodermie.

- Exemple : mélanodermie de la maladie d'Addison.
- Il peut s'agir plus rarement de l'accumulation dans la peau de pigment non mélanique, le plus souvent métallique (fer dans l'hémochromatose, argent dans l'argyrie). Dans ce cas, la pigmentation est variable, souvent ardoisée, non accentuée à la lumière de Wood.

Il peut aussi s'agir de l'accumulation de cellules naeviques comme dans les nævus mélanocytaire ou grains de beauté.

Figure 17 : Grain de beauté



Source : [campus de dermatologie - UMVF](#)

### 4.1.3. Macules achromiques

Dues à une diminution (macule hypochromique) ou à une absence (macule achromique) de mélanocytes de l'épiderme et/ou de sécrétion de mélanine par ceux-ci (vitiligo).

Se présentent sous forme de tache claire de taille et de forme variables.

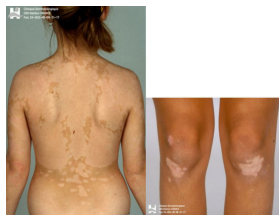Les termes respectifs pour le cuir chevelu sont la poliose (mèche blanche) et la canitie (blanchiment des cheveux).

Ces lésions dépigmentée peuvent être :

- Primitives, liée à une maladie héréditaire exemple l'albinisme
- Acquisées, à l'exemple du vitiligo.

Les cicatrices sont volontiers achromiques.

Figure 18 : Macule depigmentée : vitiligo



Source : [campus de dermatologie - UMVF](#)

## 4.2. Papules

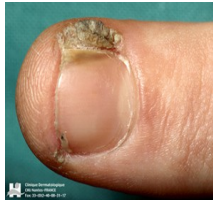Les papules sont des lésions visibles et palpables, réalisant une petite surélévation par rapport à la peau voisine.

La lésion est bien circonscrite et d'une taille inférieure à 1 cm ; au-delà, on parle d'une plaque.

Les différents types de papules sont :

- **Papules épidermiques** : verrues par exemple.

**Figure 19 : Papule épidermique**

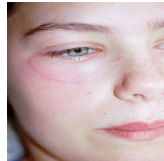

Source : [campus de dermatologie - UMVF](#)

- **Papules dermiques** :

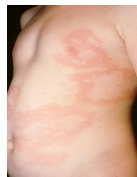→ **Liées à un œdème** : rose, dans l'urticaire par exemple.

**Figure 20 : Urticaire allergique de la face. La lésion est prurigineuse et mobile dans le temps**



Source : Pr Benoit de Wazières

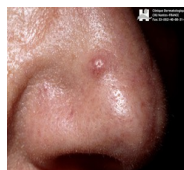**Figure 21 : Grand placard urticarien du tronc (allergie aux fraises tagada !)**



Source : Pr Benoit de Wazières

→ **Liées à un infiltrat cellulaires** : plus fermes, surélevées, infiltrées par de nombreuses cellules.

**Figure 22 : Tumeur épithéliale, carcinome basocellulaire**



Source : [campus de dermatologie - UMVF](#)

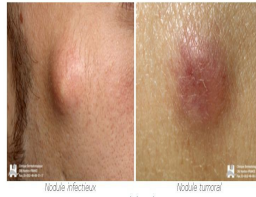→ **Liées à des dépôts de matériel**, par exemple du cholestérol.

Une biopsie cutanée est souvent nécessaire en cas de papules par infiltrat dermique afin de déterminer leur nature exacte.

### **4.3. Nodules**

Les nodules sont des lésions primitives visibles, palpables, arrondies et surtout de grande taille (supérieure à 2cm).

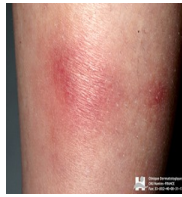**Figure 23 : Les nodules**



Source : [campus de dermatologie - UMVF](#)

L'exemple le plus fréquent est l'érythème noueux : les nouures caractéristiques siègent aux jambes, sur les crêtes tibiales, sont douloureuses et évoluent en passant par tous les stades de la biligenèse (comme après un coup).

**Figure 24 : Erythème noueux**



Source : [campus de dermatologie - UMVF](#)

## 4.4. Végétations

Ce sont des lésions primitives visibles et palpables.

Elles réalisent des lésions très superficielles, faisant une surélévation de plusieurs millimètres au moins par rapport au plan de la peau.

Leur teinte est très variable, rouge ou de la couleur de la peau normale.

Leur surface est très irrégulière, mamelonnée, donnant parfois un aspect en chou-fleur : elle sont généralement d'aspect charnu et fragile (aspect en framboise) ou plus rarement kératosique et grisâtre (simulant une verrue vulgaire).

La localisation des végétations est ubiquitaire.

## 4.5. Lésions liquidiennes

Il s'agit de lésions palpables et visibles qui résultent d'une collection liquidienne.

Il peut s'agir de vésicules, de pustules ou de bulles.

### 4.5.1. Vésicules

Elles réalisent des lésions en relief, translucides, de petite taille (1 à 2 mm de diamètre), contenant une sérosité claire, situées en peau saine (exemple : varicelle) ou en peau érythémateuse (exemple : eczéma).

Elles peuvent être hémisphériques, coniques (acuminées), ou présenter une dépression centrale (ombiliquées).

Des signes fonctionnels locaux sont souvent présents : prurit, douleur à type de brûlure.

La vésicule est une lésion fragile et transitoire, qui évolue en quelques heures à quelques jours vers :

- **la rupture** : laissant s'écouler une sérosité claire et laissant place à une érosion suintante, puis à une croûte,
- **la coalescence** : réalisant des bulles (voir plus loin),

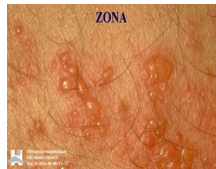- **la pustulisation** : le contenu liquidien se trouble (pus).

Le regroupement des lésions vésiculeuses est très évocateur d'une infection virale à virus du groupe herpès.

Elles peuvent être :

- disséminées sur une peau saine (varicelle),
- regroupées en bouquet (herpès récurrent),
- regroupées en bande suivant un métamère sensitif (zona).

**Figure 25 : Zona**



Source : [campus de dermatologie - UMVF](#)

## 4.5.2. Bulles

Ce sont des lésions primitives visibles et palpables. Elles réalisent des lésions en relief, de grande taille (5 mm à plusieurs cm) contenant un liquide qui peut être clair, jaunâtre, ou hémorragique, qui s'écoule après rupture.

Elles peuvent siéger en peau saine ou au contraire sur une peau érythémateuse. Elles peuvent se localiser sur la peau, mais aussi sur les muqueuses externes (buccale, conjonctivale, nasale, ano-génitales).

Les signes fonctionnels locaux sont variables : prurit, douleurs à type de brûlure ou de cuisson).

Comme les vésicules, ce sont des lésions fragiles et transitoires qui évoluent vers :

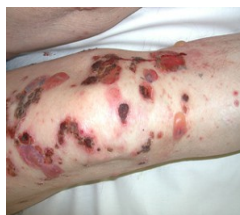- **la rupture** : laissant s'écouler le contenu liquidien et laissant place à une érosion suintante entourée d'une collerette d'épiderme, puis à une croûte,
- **la pustulisation** : le contenu liquidien se trouble (pus).

Après cicatrisation, on peut observer une macule pigmentée avec un semis de petits grains blancs (microkystes épidermiques).

Le signe de Nikolsky est le décollement cutané provoqué par une pression latérale du doigt en peau apparemment saine. Ce signe, non spécifique, est le témoin d'une dermatose bulleuse grave (exemple : nécrolyse épidermique toxique ou syndrome de Lyell).

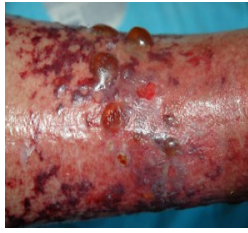Les bulles cutanées témoignent presque toujours d'une dermatose grave, engageant parfois le pronostic vital. La gravité est liée à l'étendue des décollements bulleux, à l'atteinte des muqueuses externes et au terrain (âge).

**Figure 27 : Pemphigoïde bulleuse : noter les éléments d'âges différents avec des bulles claires et tendues, des érosions (apparues après la disparition du toit de la bulle) et des croûtes cicatricielles**



Source : Pr Benoit de Wazières

**Figure 26 : Lésions bulleuses et hémorragiques sur un fond érythémateux lors d'un érysipèle**



Source : Pr Benoit de Wazières

### 4.5.3. Pustules

Ce sont des lésions primitives visibles et palpables. Elles sont dues à un afflux de polynucléaires neutrophiles dans l'épiderme ou les follicules pilo-sébacés.

Elles réalisent des lésions en relief ou plus rarement planes, de taille variable (souvent inférieures à 1 cm), de couleur blanche ou jaunâtre, contenant une sérosité louche ou du pus franc. Elles peuvent survenir par transformation secondaire pustuleuse de vésicules ou de bulles.

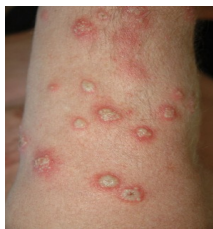Les signes fonctionnels sont variables.

Elles sont fragiles et transitoires, donnant secondairement des érosions et des croûtes.

Les pustules peuvent être :

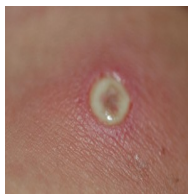- **soit folliculaires** : acuminées, centrées par un poil, de siège intra-épidermique ou dermique, le plus souvent liées à une infection d'un ou plusieurs follicules pilo-sébacés (exemple : folliculite bactérienne) ;
- **soit non folliculaires** : intra-épidermiques, assez planes, superficielles, d'un blanc laiteux, coalescentes et le plus souvent amicrobiennes (exemple : psoriasis pustuleux, maladie de Behçet).

**Figure 28 : Les lésions sont ombiliquées en leur centre (syndrome de Sweet)**



Source : Pr Benoit de Wazières

**Figure 29 : Pustule cutanée non folliculaire (maladie de Behçet)**



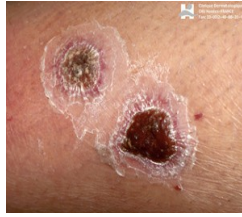Source : Pr Benoit de Wazières

## 4.6. Lésions élémentaires secondaires

### Croûtes

Elles sont secondaires à la coagulation d'un exsudat.

**Figure 30 : Croûtes**



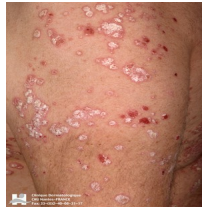Source : [campus de dermatologie - UMVF](#)

### **Lésions squameuses**

Les lésions squameuses sont constituées de pellicules cornées qui se détachent plus ou moins facilement.

- La plupart des lésions squameuses se situent sur une peau rouge on parle de **lésions érythémato-squameuses**, comme par exemple au cours du psoriasis.

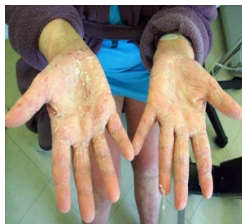**Figure 31 : Le psoriasis**



Source : [campus de dermatologie - UMVF](#)

- Quand les lamelles cornées sont fortement adhérentes elles correspondent au nom de **kératoses ou hyperkératoses**.

**Figure 32 : Desquamation des mains après une érythrodermie médicamenteuse**

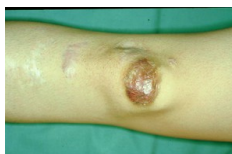

Source : Pr Benoit de Wazières

### **Cicatrice**

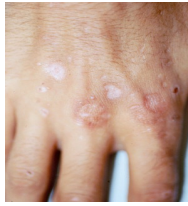Elle correspond au processus de réparation. Certaines d'entre elles peuvent être pathologiques avec un aspect hypertrophique (cicatrice chéloïdienne).

**Figure 33 : Cicatrice atrophique dite papyracée**



Source : Pr Benoit de Wazières

**Figure 34 : Cicatrices laissées par des bulles**



Source : Pr Benoit de Wazières

### **Sclérose**

La peau peut s'atrophier à la suite d'une cicatrisation ou lors de certaines maladies comme la sclérodermie. Dans ce cas la peau est amincie, lisse, nacréée.

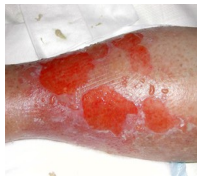Au niveau des membres inférieurs il peut s'observer une botte sclérose dite post phlébitique.

### **Pertes de Substance**

Les pertes de substance cutanées sont des lésions visibles et palpables

→ **Erosion** : perte de substance superficielle.

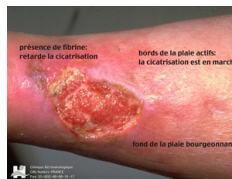**Figure 35 : Erosion**



Source : Pr Benoit de Wazières

→ **Ulcération** : perte de substance plus profonde l'atteignant parfois l'hypoderme et cicatrisant avec séquelles.

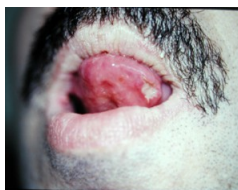**Figure 36 : Ulcérations**



Source : [campus de dermatologie - UMVF](#)

→ **Aphte** : ulcérations de petite taille, uniques ou multiples, à fond jaune cerné d'un bord rouge, non indurées, fréquentes sur la muqueuse buccale, mais parfois bipolaires (oro-génitales) avec possibilité de variantes (aphtes nécrotiques ou géants).

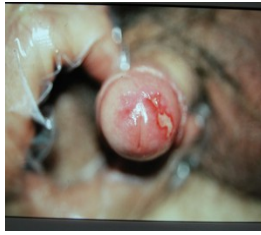**Figure 37 : Aphte lingual : perte de substance très douloureuse à bord érythémateux et à fond jaune**



Source : Pr Benoit de Wazières



**Figure 38 : Aphtes confluents du gland**



Source : Pr Benoit de Wazières

## 4.7. Tumeurs cutanées

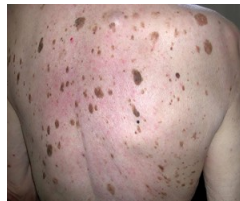Elles peuvent être uniques ou multiples, bénignes ou malignes.

Les tumeurs cutanées peuvent être développées :

- **soit à partir de l'épiderme** : carcinomes ou mélanomes par exemple,
- **soit à partir des éléments constitutifs du derme** : fibroblastes, vaisseaux, nerfs, annexes...,
- **soit à partir de cellules anormalement présentes dans la peau** : métastases ou lymphomes par exemple.

Il existe de nombreuses tumeurs bénignes dont l'évolution est purement locale et lente, comme par exemple :

**Figure 39 : Verrues séborrhéiques multiples**



Source : Pr Benoit de Wazières

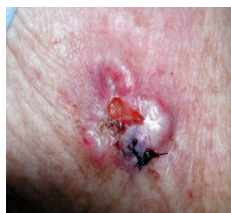- **les kystes sébacés** : tumeurs mollasses bien limitées dans une région séborrhéique
- **les histiocytofibrome** : formation arrondie bien limitée et ferme a la palpation, brun chamois, siégeant souvent sur les membres inférieur...

### 4.7.1. Les épithéliomas

**L'épithélioma basocellulaire** : il atteint souvent le visage, son évolution est locale, il prend l'aspect d'une tumeur à centre déprimé pigmenté parfois croûteuse avec un chapelet de petites perles périphériques

**L'épithélioma spino cellulaire** : il est plus grave, se développe souvent sur les muqueuses. La lésion est ulcéreuse ou végétante, enchâssé dans le derme et infiltrée. Elle peu métastaser localement.

**Figure 40 : Epithélioma baso-cellulaire ulcéré**



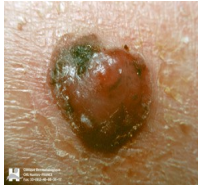Source : Pr Benoit de Wazières

## 4.7.2. Le mélanome

Il s'agit d'une tumeur pigmentée qui se présente sous la forme d'un nodule ou d'une tache évolutive.

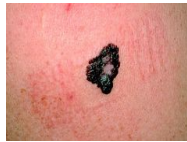Le diagnostic doit être évoqué devant une lésion pigmentée nodulaire extensive dont la couleur se modifie, à bord irrégulier ou qui saigne. La plupart surviennent sans lésions pigmentées préexistantes.

**Figure 41 : Mélanome**



Source : [campus de dermatologie - UMVF](#)

**Figure 42 : Mélanome superficiel extensif (SSM) avec un nodule invasif**



Source : [campus de dermatologie - UMVF](#)

## 5. Principales maladies dermatologiques

Dans cette section sont décrites les symptômes de maladies dermatologiques fréquentes, afin d'illustrer l'application de la démarche d'analyse sémiologique exposée précédemment.

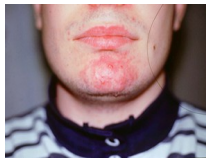### 5.1. L'acné

L'acné commune est polymorphe et associe des papules, des pustules et des microkystes fermés ou ouverts (comédons) touchant les régions cutanées séborrhéiques (visage, région thoracique).

Les lésions sont variables en intensité.

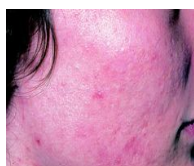Elle apparaît à la puberté.

**Figure 43 : Acné du visage**



Source : Pr Benoit de Wazières

**Figure 44 : Comédons et papules de la joue**



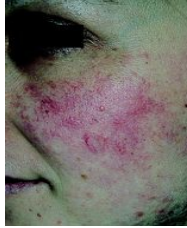Source : [campus de dermatologie - UMVF](#)

## 5.2. L'acné rosacée

L'acné rosacée associe des plaques et des pustules sur le front, les joues, la racine du nez, le menton sur un fond érythémateux.

Elle apparaît généralement après la quarantaine.

**Figure 45 : Erythème compensé et paulo-pustules**



Source : [campus de dermatologie - UMVF](#)

## 5.3. L'eczéma

L'eczéma se présente sous forme de lésions érythémateuses en placards assez bien limitées, associant des lésions élémentaires différentes qui se superposent au cours de la poussée de la maladie : érythème, oedème, vésicules, excoriation, suintement, croûte, lichénification.

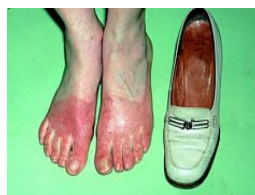L'eczéma peut être aigu, subaigu ou chronique. Dans la phase aiguë il est volontiers suintant, dans la phase chronique les lésions s'assèchent avec des squames.

La dermatite atopique survient dans l'enfance, les lésions étant surtout sur le visage et les plis.

Dans l'eczéma de contact contre un agent extérieur, la lésion est souvent évocatrice selon la topographie (nickel des boucles de ceinture, produits ménagers sur les mains, lésion du cuir chevelu aux produits cosmétiques).

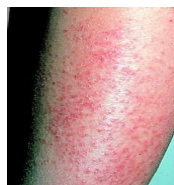La dyshidrose est une forme particulière d'eczéma caractérisé par des petites vésicules enchâssées dans le derme, très prurigineuse, au niveau des doigts et des orteils.

**Figure 46 : Sensibilisation à un constituant des chaussures**



Source : [campus de dermatologie - UMVF](#)

**Figure 47 : Eczéma aigu : lésions vésiculeuses**



Source : [campus de dermatologie - UMVF](#)

## 5.4. Le psoriasis

Il s'agit d'une lésion dermatologique très fréquente.

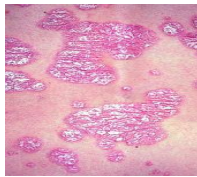
Il se présente sous forme de macules ou de papules qui sont fréquemment squameuses, réalisant alors des lésions érythémato-squameuses arrondies ou ovalaires.

Les lésions siègent sur certaines régions de prédilection, souvent symétriques : coudes, genoux, lombes et cuir chevelu.

Le psoriasis peut prendre un aspect pustuleux au niveau palmo plantaire.

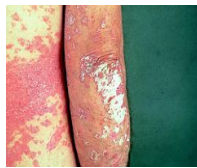L'atteinte des ongles est caractéristique avec un aspect « *en dé à coudre* ».

**Figure 48 : Lésions élémentaires érythémato-squameuses**



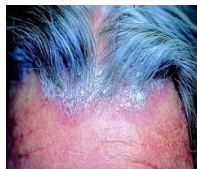Source : [campus de dermatologie - UMVF](#)

**Figure 49 : Localisation caractéristique au niveau des coudes et de la région lombaire**



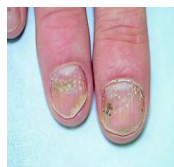Source : [campus de dermatologie - UMVF](#)

**Figure 50 : Psoriasis du cuir chevelu**



Source : [campus de dermatologie - UMVF](#)

**Figure 51 : Psoriasis unguéal avec dépression cupuliforme et discrète onycholyse**




## 5.5. Le lichen plan

Il s'agit d'une papule violines polygonale brillante avec un fin réseau blanchâtre. Les lésions sont plus ou moins nombreuses, plus ou moins prurigineuse, touchent plus volontiers les faces de flexion du poignet.

Il faut rechercher au niveau buccal des lésions de la face interne des joues sous forme d'un réseau blanchâtre dit en feuilles de fougères.

**Figure 52 : Lichen plan**



Source : [http://fr.wikipedia.org/wiki/Lichen\\_plan](http://fr.wikipedia.org/wiki/Lichen_plan)

## 5.6. Infections fongiques superficielles

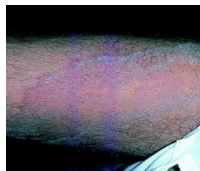
Les infections fongiques superficielles sont les plus communes des infections cutanéomuqueuses.

### Les dermatophyties

Il peut s'agir de dermatophyties au niveau de l'épiderme, par exemple le « pied d'athlète » favorisée par la chaleur, l'humidité, le fait de marcher pieds nus sur un sol contaminé.

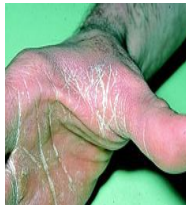La forme la plus fréquente est une macération et des fissures dans les espaces inters orteils (intertrigo).

**Figure 53 : Intertrigo inguinal**



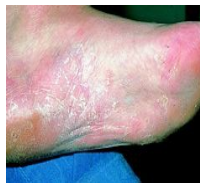Source : [campus de dermatologie - UMVF](#)

**Figure 54 : Dermatophytose à T.Rubrum de la main**



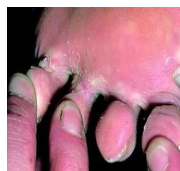Source : [campus de dermatologie - UMVF](#)

**Figure 55 : Dermatophytose à T.Rubrum de la plante**



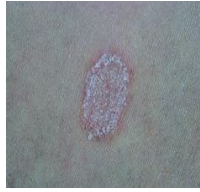Source : [campus de dermatologie - UMVF](#)

**Figure 56 : Intertrigo interorteil à dermatophytes**



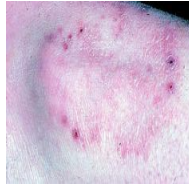
Source : [campus de dermatologie - UMVF](#)

**Figure 57 : Lesion arrondie et prurigineuse d'un membre à M.Canis**



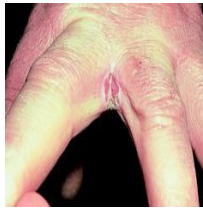Source : [campus de dermatologie - UMVF](#)

**Figure 58 : Dermatophytose du genou, noter la brodure croûteuse**



Source : [campus de dermatologie - UMVF](#)

**Figure 59 : Intertrigo interdigital à candida**



Source : [campus de dermatologie - UMVF](#)

→ **Intertrigo des grands plis** : plaques érythémateuses et squameuses confluentes sur les cuisses, les plis inguinaux, la région pubienne.

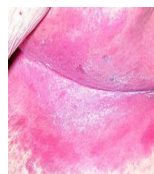
→ **Dermatophyties de la peau glabre** : plaques arrondies, bien limitée, évoluant en anneaux concentriques ou en lésions circinées, favorisée par le contact avec les animaux.

→ **Teignes** : dermatophyties envahissant le follicule et la tige pileuse responsable de teigne du cuir chevelu et de la barbe (sycosis). Les présentations sont variées allant d'une desquamation modérées avec des cheveux cassés à des formes très inflammatoires et douloureuses.

### **Les candidoses**

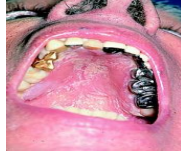Au niveau cutané elles apparaissent dans les zones humides et occluses. Elles prennent l'aspect d'une nappe érosive érythémateuse surmontée de petites pustules en périphérie.

**Figure 60 : Intertrigo à candida sous mammaire, noter l'enduit blanchâtre et le bord émietté**



Source : [campus de dermatologie - UMVF](#)

**Figure 61 : Au niveau oro pharyngée la candidose prend l'aspect de « muguet » : matériel blanchâtre, non adhérent**



Source : [campus de dermatologie - UMVF](#)

### Le Pityriasis versicolore

Le Pityriasis versicolore est une mycose épidermique chronique asymptomatique. Elle se manifeste par des plaques squameuses bien limitées, réalisant de multiples macules habituellement hypo pigmentées.

## 6. Les examens complémentaires

**La photographie** : La photographie des lésions est utile dans de nombreuses situations. Elle complète la fiche d'observation, sert de moyen de surveillance (nævus, angiome) peut-être télétransmise. Elle peut être utilisée dans un but de diagnostic, de suivi thérapeutique ou pour la formation médicale. Dans tous les cas, la photographie doit être prise avec l'accord du malade.

**Les prélèvements superficiels** : utiles pour la recherche d'un agent responsable bactérien, parasitaire ou viral.

**La biopsie cutanée** : elle permet l'étude morphologique et/ou immunologique du tissu.

## 7. Liens

Vous pourrez trouver **de plus amples informations** :

- sur les documents réalisés par le CEDEF (Collège des Enseignants de Dermatologie de France), accessibles en [cliquant ici](#),
- ainsi que sur le campus de dermatologie de l'UMVF, accessible [en cliquant ici](#).

Un **atlas dermatologique** est également accessible en cliquant sur les liens suivants :

- [Dermis](#)
- [Wikinu médecine](#)

Le site suivant propose un **enseignement clinique de dermatologie** très didactiques (en anglais) :

- [LearnDerm](#)