


OPEN ACCESS ATLAS OF OTOLARYNGOLOGY, HEAD & NECK OPERATIVE SURGERY



MEATOPLASTIE

Auteurs : Tashneem Harris & Thomas Linder
Traducteurs : Caroline Guigou & Alexis Bozorg Grayeli

La méatoplastie est une technique chirurgicale consistant à élargir la partie latérale cartilagineuse du conduit auditif externe (CAE). Le cartilage situé à la partie antérieure du *cavum conchae* ainsi que les tissus mous sous-jacents peuvent obturer la partie latérale du CAE¹. L'objectif de la méatoplastie est d'élargir la lumière du CAE en supprimant ces structures.

Indications chirurgicales

La méatoplastie est réalisée soit de manière isolée, soit associée à une autre chirurgie otologique.

Méatoplastie associée à une autre chirurgie otologique

- *Tympanoplastie avec technique ouverte*: Une méatoplastie est une étape de routine essentielle à la fin d'une technique ouverte pour faciliter l'accès lors du nettoyage de la cavité et pour permettre la ventilation de la cavité. Une méatoplastie adéquate permet d'éviter l'otorrhée chronique. Ce type de méatoplastie est discuté dans le chapitre *Mastoidectomie et Epitympanotomie*.
- *Tympanoplastie, canaloplastie et exérèse d'exostose (avec préservation du cadre du conduit auditif externe)*: Dans ces procédures, une méatoplastie peut être réalisée afin d'augmenter l'exposition transméatale.

Pour les sténoses latérales du conduit auditif externe:

Une méatoplastie devient nécessaire quand l'accumulation du cérumen secondaire à la sténose du conduit entraîne des otites externes aiguës récurrentes ou une perte auditive et nécessite de fréquentes consultations.

La sténose du CAE peut être secondaire à:

- Une sténose congénitale
- Des otites externes aiguës
- Une étiologie iatrogène (après une chirurgie ou une radiothérapie)
- Un traumatisme

Méatoplastie en "M" (voir [vidéo](#))

Mirck et al., ont décrit pour la première fois la technique chirurgicale de la méatoplastie en M en 1966.²

Anesthésie

- Une antibioprophylaxie n'est pas recommandée.
- Il est recommandé d'utiliser une anesthésie locale comme pour une chirurgie ambulatoire.
- L'anesthésie locale se fait avec un mélange de xylocaïne adrénalinée 1% et une solution d'adrénaline à 1 : 100.000 en rétro-auriculaire, derrière le cartilage conchal et les tissus adjacents.
- La peau et le plan sous-périchondral de la conque ainsi que la partie postérieure du CAE sont également infiltrés.

Préparation des lambeaux cutanés

- Un aide opératoire récline le tragus afin d'augmenter l'exposition chirurgicale. (Figure 1)

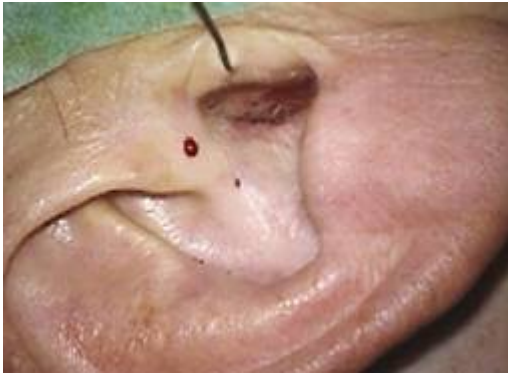

Figure 1: Crochet réclinant le tragus

- Les incisions sont dessinées avec un stylo dermographique. (Figure 2)
 - La première ligne est placée du bord antérieur du *cavum conchae* jusqu'à l'entrée du méat du CAE. (Figure 2)
 - Deux lignes mesurant chacun 1 cm et formant "V" inversé partent du centre de la première ligne. (Figure 2)

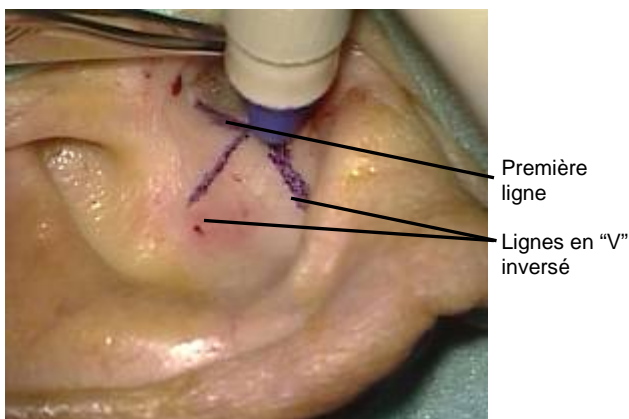


Figure 2: Dessin des incisions cutanées.

- La peau est incisée au bistouri lame #15 réalisant ainsi 3 lambeaux cutanés triangulaires (Figure 3)

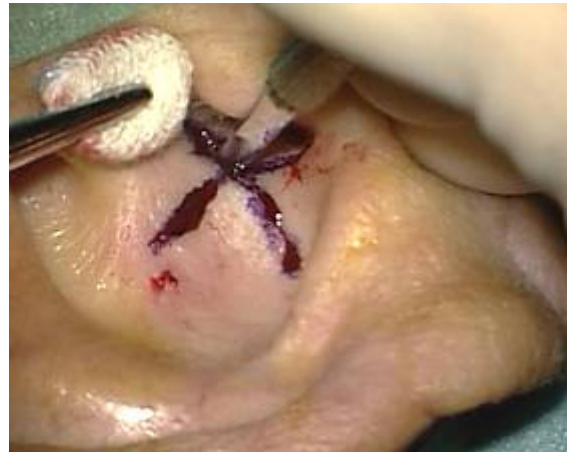

Figure 3: Les trois incisions cutanées.

- Le plan cutané est séparé du cartilage grâce à la pointe des ciseaux. (Figure 4)

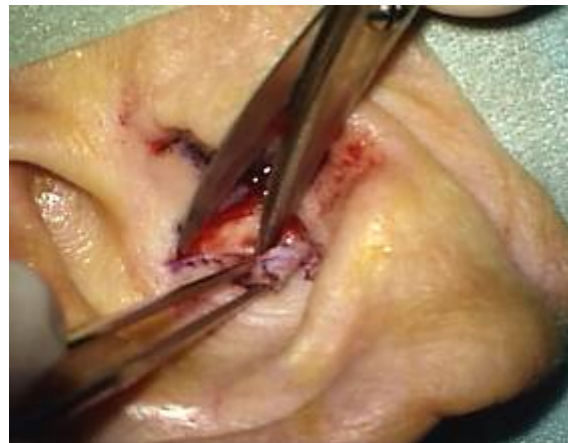

Figure 4: Dissection des lambeaux cutanés

- Des points de rappel sont placés à la pointe des 3 lambeaux cutanés. Les fils sont alors tenus par des pinces de Leriche afin d'écarter les lambeaux. (Figures 5 & 6)

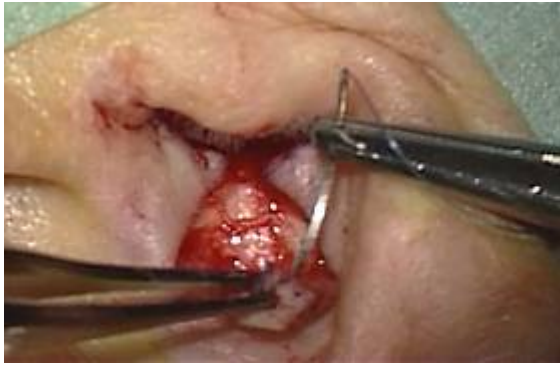

Figure 5: Fils de rappel mis en place au niveau du lambeau postérieur.

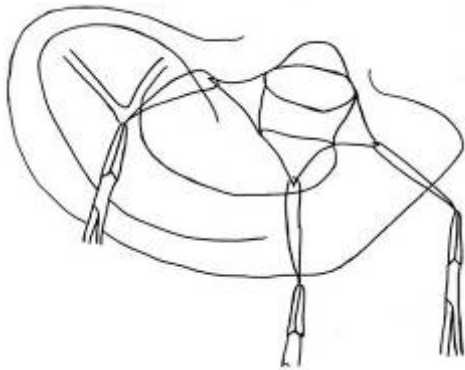


Figure 6: Fils de rappel au niveau des trois lambeaux.

Excision du cartilage de conque et des tissus sous-cutanés

- Une incision en cercle de 1cm de diamètre est coupé au niveau du cartilage du cavum (Figure 7)

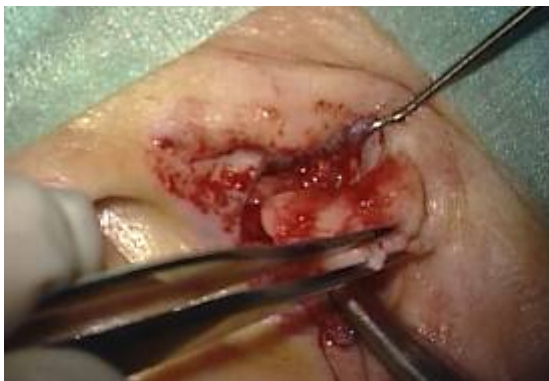

Figure 7: Incision du cartilage du cavum

- Le tissu sous-cutané est souvent volumineux. Il est également résequé (Figure 8)

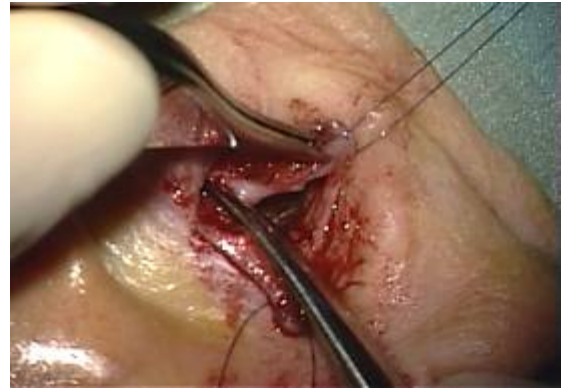

Figure 8: Exérèse des tissu sous-cutanés

Plastie en V-Y

- Une quatrième incision transversale de 1 cm dans le mur postérieur du CAE, crée deux volets cutanés intraméataux (Figures 9 & 10).

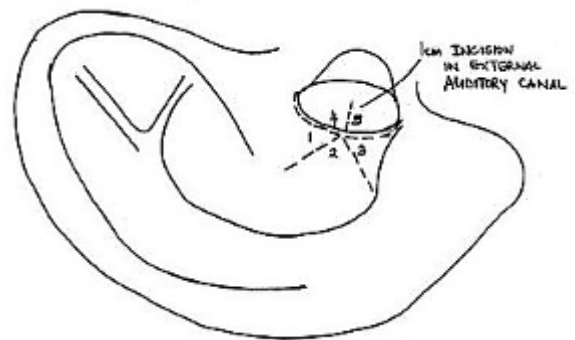


Figure 9

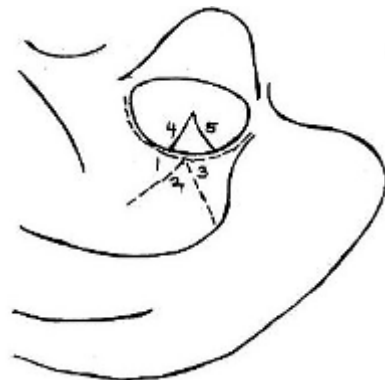


Figure 10

- Un fil à suture en nylon 6/0 est utilisé pour fermer les lambeaux cutanés de la manière suivante :
- Les sutures sont situées entre les pointes des deux volets de peau intraméatale et l'un ou l'autre côté de la base du volet de peau triangulaire central (Figures 11 & 12)

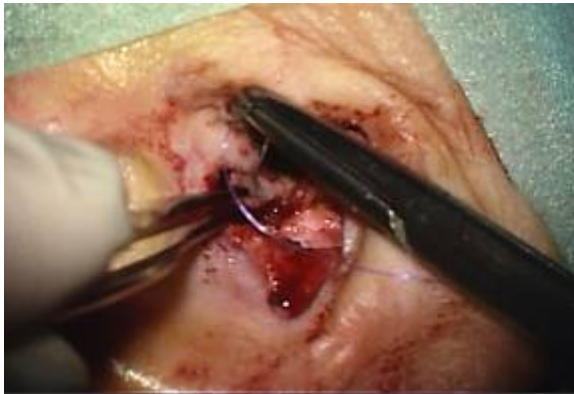

Figure 11: Sutures placées entre les extrémités des deux volets de peau intraméatale.

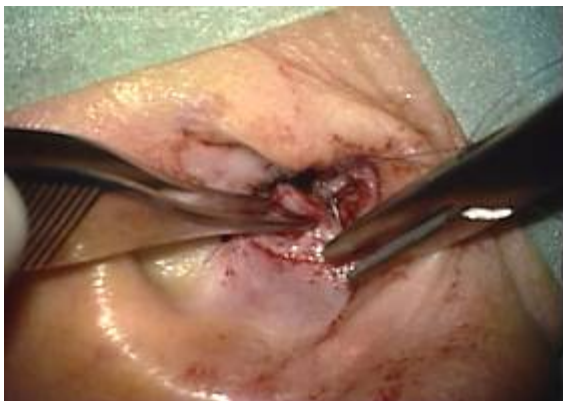

Figure 12: Sutures placées entre les extrémités des deux volets de peau intraméatale.

- Un point de suture est placé au début de l'incision de peau intraméatale et la pointe du volet triangulaire central. Ce point élargit l'entrée du CAE (Figure 13)

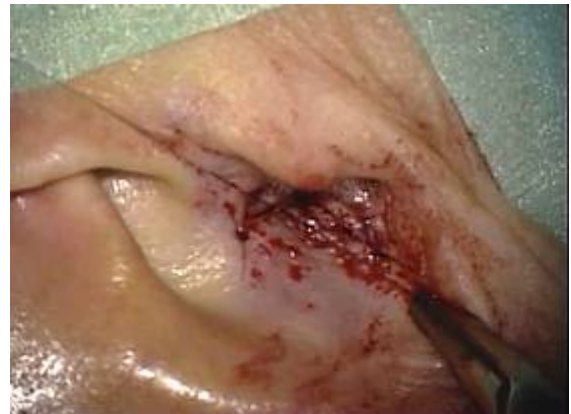

Figure 13: Suture placée au début de l'incision de peau intraméatale et l'apex du volet moyen de peau triangulaire.

- Les deux volets de peau triangulaires superflus sont excisés et les sutures sont placées entre les bords restants de peau du cavum conchal et les lambeaux de peau intraméatale (Figure 14,15,16).

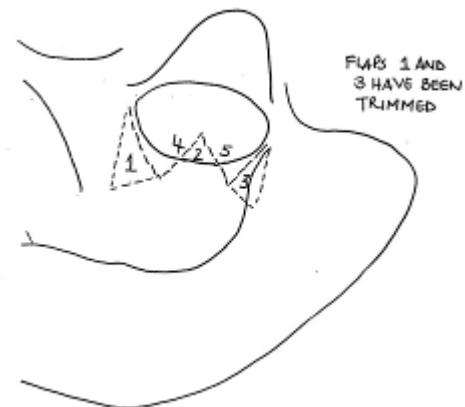


Figure 14

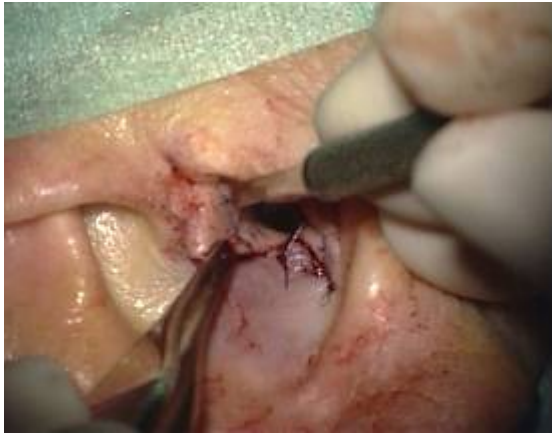

Figure 15

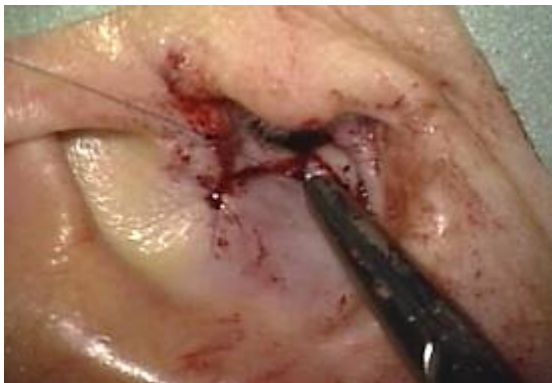


Figure 16

- Cela aboutit à une cicatrice en "M" (Figure 17).

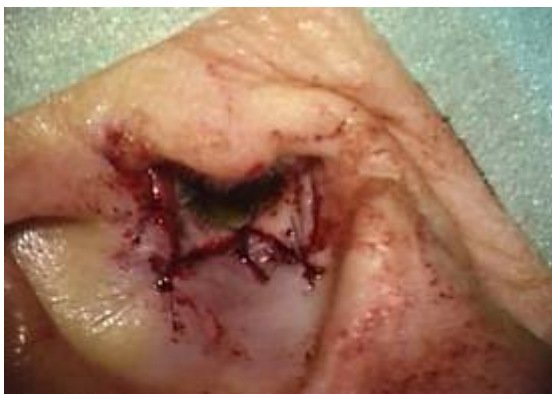

Figure 17

- Une mèche imbibée d'une pommade corticoïde et antiseptique (Terracortril

®) est placée dans le conduit pendant 5 jours.

- Les fils sont enlevés 1 mois après la chirurgie.

References

1. Fisch U, May J, Linder T. Tympanoplasty, Mastoidectomy, and Stapes Surgery. New York: Thieme; 2008.
2. Mirck PG. The M-meatoplasty of the external auditory canal. *Laryngoscope*. 1996; 106(3):367-69.

Téléchargement de la vidéo de Méatoplastie

<https://vula.uct.ac.za/access/content/group/9c29ba04-b1ee-49b9-8c85-9a468b556ce2/Johan%20Fagan%20Surgery%20Atlas/M%20-%20Meatoplasty.avi>

Auteur

Tashneem Harris MBChB, FCORL,
MMED (Otol), *Fisch Instrument*
Microsurgical Fellow
ENT Specialist
Division of Otolaryngology
University of Cape Town
Cape Town, South Africa
harristasneem@yahoo.com

johannes.fagan@uct.ac.za

**THE OPEN ACCESS ATLAS OF
OTOLARYNGOLOGY, HEAD &
NECK OPERATIVE SURGERY**

www.entdev.uct.ac.za

Auteur Sénior

Prof Thomas Linder, M.D.
Chairman and Head of Department of
Otorhinolaryngology,
Head, Neck and Facial Plastic Surgery
Lucerne Canton Hospital, Switzerland
thomas.linder@ksl.ch

The Open Access Atlas of Otolaryngology,
Head & Neck Operative Surgery by [Johan Fagan \(Editor\)](#) johannes.fagan@uct.ac.za
is licensed under a [Creative Commons Attribution - Non-Commercial 3.0 Unported License](#)

Traductrice

Caroline GUIGOU,
Interne d'ORL
Service d'ORL et de Chirurgie Cervico-
Faciale
CHU Dijon, France
carolineguigou@yahoo.fr

Traducteur Sénior

Prof Alexis BOZORG GRAYELI,
Chef de Service,
Service d'ORL et de Chirurgie Cervico-
faciale
CHU Dijon, France
alexis.bozorggrayeli@chu-dijon.fr

Editeur

Johan Fagan MBChB, FCORL, MMed
Professor and Chairman
Division of Otolaryngology
University of Cape Town
Cape Town
South Africa