

## Le lambeau de muscle temporal Traduction Franck Jegoux

Johan Fagan

Le lambeau de muscle temporal comprend le muscle temporal, avec ou sans l'aponévrose temporale sus-jacente. C'est un lambeau pédiculé qui est vascularisé par les artères temporales profondes antérieure et postérieure.

Le lambeau de fascia temporo-pariétal est par contre un lambeau pédiculisé sur les artères temporalis superficielles (Moore EJ. [Temporoparietal Fascia Flap](#). Emedicine)

### Anatomie

#### *Fascia Temporal Superficiel*

Située sous la peau et les tissus sous-cutanés, le fascia temporal superficiel est aussi appelé fascia temporo-pariétal. Au dessus de la ligne temporale supérieure, ce fascia est en continuité avec le fascia épïcricânien ou galea aponévrotique. En bas il est en continuité avec le SMAS ou système musculo-aponévrotique superficiel.

#### *Fascia Temporal Profond*

Cette couche de fascia est une extension vers le bas du péri-crâne. A partir de la ligne temporale supérieure, il recouvre le muscle temporal. Sous le niveau du rebord orbitaire supérieur, il se sépare en deux feuillets superficiel et profond qui s'insèrent respectivement sur les berges latérale et médiale de l'arcade zygomatique, séparées par la graisse temporale superficielle.

#### *Muscle Temporal*

Ce muscle a une forme d'éventail et naît de la face latérale du crâne. Il comble la fosse

temporale et il est recouvert latéralement par le fascia temporal profond. Il chemine en dedans de l'arcade zygomatique et s'insère sur l'apophyse coronoïde et le bord antérieur de la branche montante de la mandibule. (Figure 1).

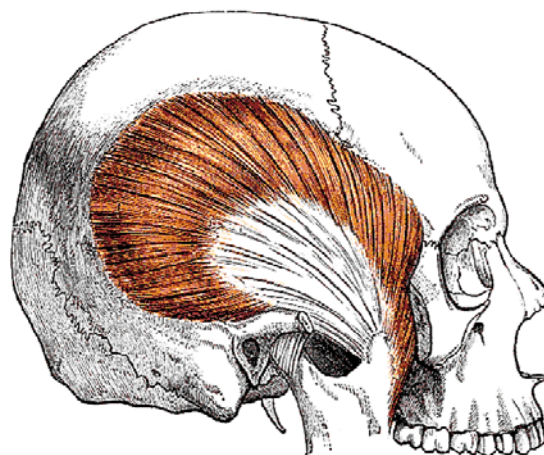


Figure 1: muscle temporal

#### *Innervation*

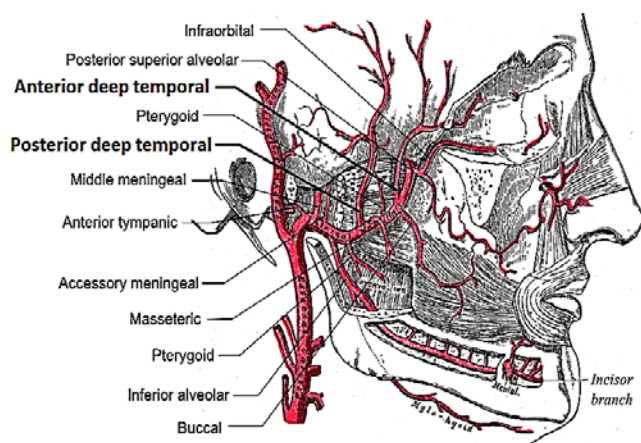
Le muscle temporal est innervé par les nerfs temporaux profonds qui proviennent du nerf mandibulaire, 3e branche de division du trijumeau.

#### *Vascularisation (Figure 2)*

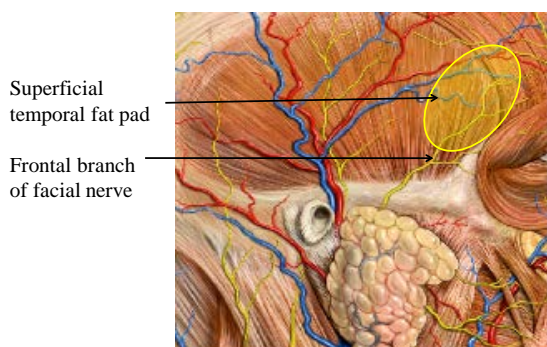
Le muscle est vascularisé par les artères temporales profondes antérieure et postérieure, branches de l'artère maxillaire interne. Ces artères cheminent à la face médiale (profonde) du muscle et en dedans de l'apophyse coronoïde. Une attention particulière doit donc être accordée à ces vaisseaux afin de ne pas les léser lors de maxillectomie ou de résections oropharyngées. Ces vaisseaux s'anastomosent à travers le muscle avec l'artère temporale moyenne, branche de l'artère temporale superficielle.

### *Nerf Facial (Figure 3)*

Les branches frontale et temporale du nerf facial croisent l'arcade zygomatique et croisent la graisse temporelle superficielle, en profondeur du muscle orbiculaire et latéralement par rapport au rebord orbitaire.



*Figure 2: vascularisation*

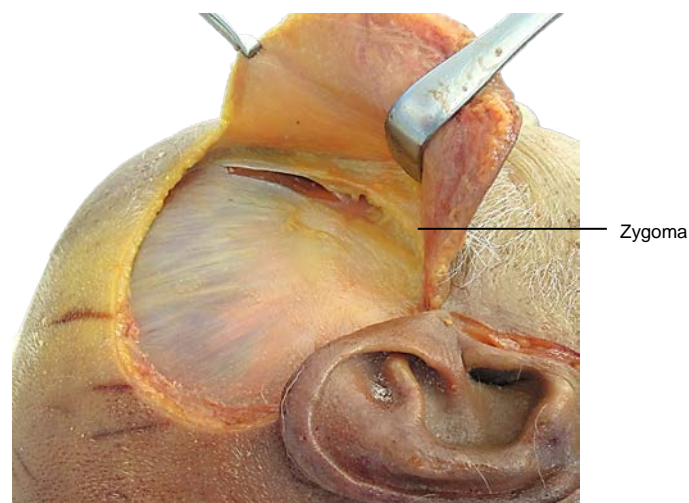


*Figure 3: Nerf Facial croisant le tissu graisseux du fascia temporal*

### **Dissection du lambeau:**

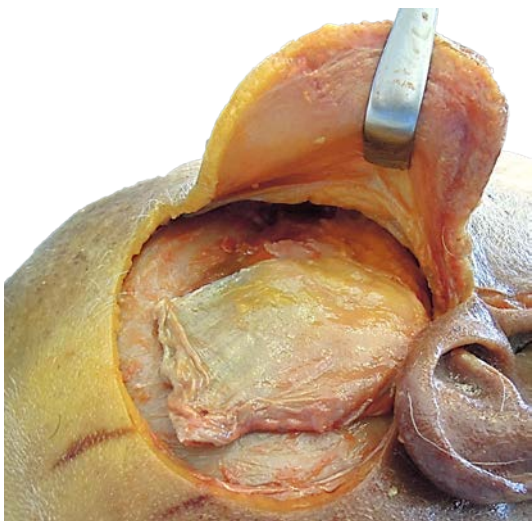
La voie d'abord est hémicoronale et débute en pré-auriculaire juste en dessous de l'arcade zygomatique juste en arrière de la ligne d'implantation du cuir chevelu pour des raisons esthétiques. (Figure 4). L'incision s'étend jusqu'au plan du fascia

temporal. La peau et les tissus sous-cutanés sont levés sur le plan du fascia temporal (Figure 4). En avant la dissection s'arrête au niveau du tissu graisseux du fascia (fat pad) là où le nerf facial croise l'arcade. A ce niveau le fascia temporal profond est incisé verticalement et le muscle temporal sous-jacent est exposé (Figure 4). En avant la dissection se poursuit sous le plan du fascia profond en dedans du tissu graisseux jusqu'au bord latéral de l'orbite (berge antérieure de la fosse temporale).



*Figure 4: Incision hémicoronale, exposition du fascia temporel superficiel et du tissu graisseux*

Le fascia temporal est ensuite incisé le long de la ligne temporelle et de l'insertion du muscle temporal le long de la surface osseuse (Figure 5).

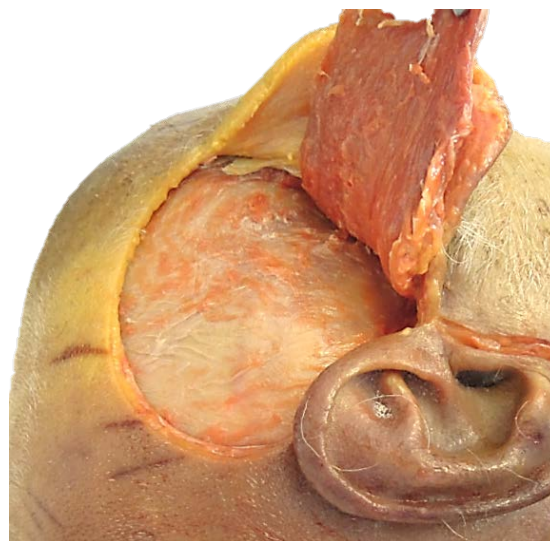


*Figure 5: Mobilisation du muscle temporal et exposition de l'arcade zygomatique*

Si un lambeau de grande taille est nécessaire, alors les vaisseaux temporaux superficiels sont isolés et préservés en préauriculaire.

Le bord supérieur de l'arcade zygomatique est identifiée sur toute sa longueur. Ce temps nécessite une traction importante sur les tissus mous à l'aide d'un écarteur de type Langenbeck. Les deux feuillets d'insertion du fascia temporal profond sont incisés sur le rebord de l'arcade.

Le muscle temporal est décollé du plan osseux par électrocoagulation ou rugination sous périostée. La dissection est difficile sur l'os et descend jusqu'en dedans du processus coronoïde de la mandibule qui est alors palpable en dedans de l'arcade zygomatique en particulier en fermeture buccale (*Figure 6*).



*Figure 6: Lambeau totalement levé de la fosse temporale*

Si le lambeau doit être passé dans la cavité orale un doigt peut tunelliser un passage en dedans du muscle et de son insertion sur le processus coronoïde. Dans le cas d'un muscle peu épais, le lambeau peut être passé dans la cavité orale en faisant attention à ne pas créer une rotation du lambeau qui serait nuisible à sa vascularisation. Dans le cas d'un muscle volumineux, une ostéotomie de l'arcade zygomatique et/ou du processus coronoïde peuvent aider au passage du lambeau. L'arcade sectionnée peut-être préservée et synthésée en fin d'intervention. L'ostéotomie du coroné est pratiquée soit par en haut par la fosse temporale soit par la bouche. Une grande attention doit être apportée pour ne pas léser les vaisseaux temporaux profonds en restant au plus proche des surfaces osseuses du coroné.

Un allongement du lambeau peut être obtenue en sectionnant ou réséquant le coroné, en désinsérant le muscle, ou en levant un lambeau myofascial emportant le fascia temporal profond.



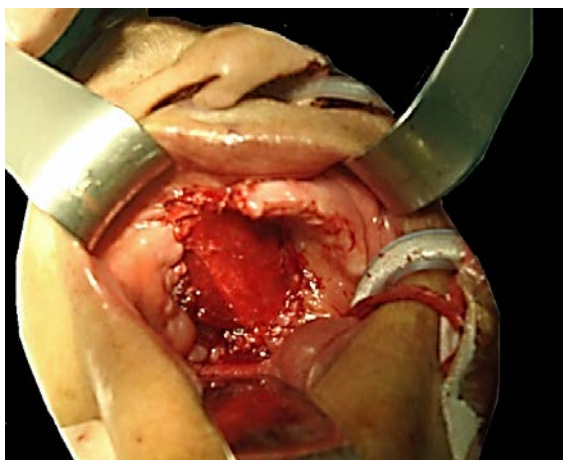
## Indications cliniques

Le lambeau de fascia temporal peut être utilisé pour la reconstruction de la cavité orale (plancher, langue, commissure intermaxillaire, palais), oropharynx, nasopharynx, orbite, maxillectomie et défauts de tissus mous.

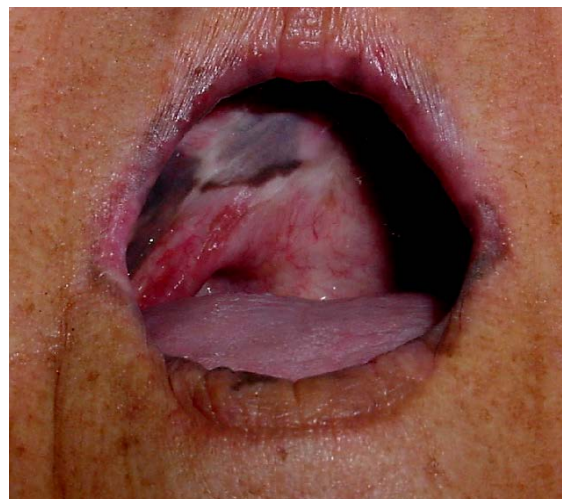### Résections palatines et maxillaires

Le lambeau est idéalement indiqué pour les reconstructions après maxillectomie de Lefort I (*Figure 7*), mais aussi après maxillectomie totale. Le processus coronoïde sur lequel il est pédiculisé est immédiatement adjacent à la perte de substance. Il peut s'étendre jusqu'à la ligne médiane. Le lambeau est laissé cruenté dans la cavité orale et s'épithélialise en quelques semaines. Les défauts palatins bilatéraux peuvent être reconstruits par double lambeau de fascia temporal droit et gauche suturés sur la ligne médiane.

Noter sur la *Figure 8* comment le lambeau s'est recouvert de muqueuse chez un patient traité par lambeau de fascia temporal bilatéral après maxillectomie bilatérale inférieure.



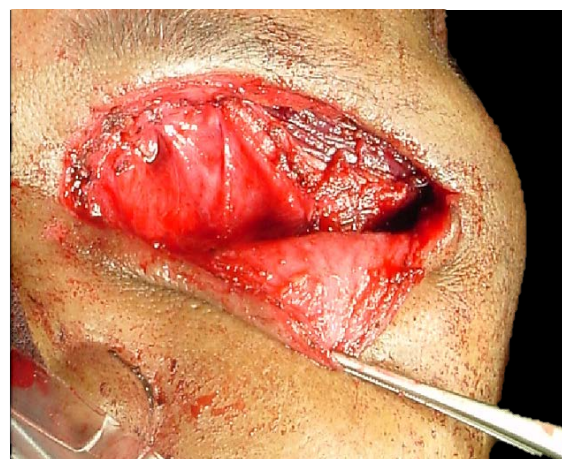*Figure 7: Reconstruction d'une maxillectomie inférieure*



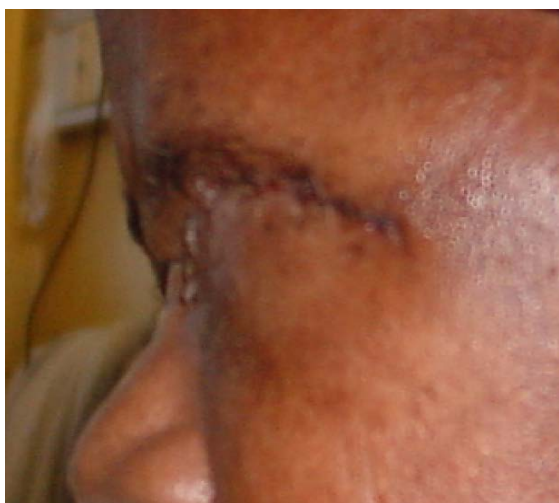*Figure 8: Epithélialisation muqueuse*

### Exenteration orbitaire

La paroi latérale de l'orbite est réséquée pour permettre le passage du lambeau. L'orbite est comblée avec le muscle temporal (*Figure 9*), et il est recouvert de peau ou de greffe cutanée ou l'orbite est refermée directement si les paupières ont été préservées. (*Figure 10*).



*Figure 9: Lambeau temporal comblant l'orbite*

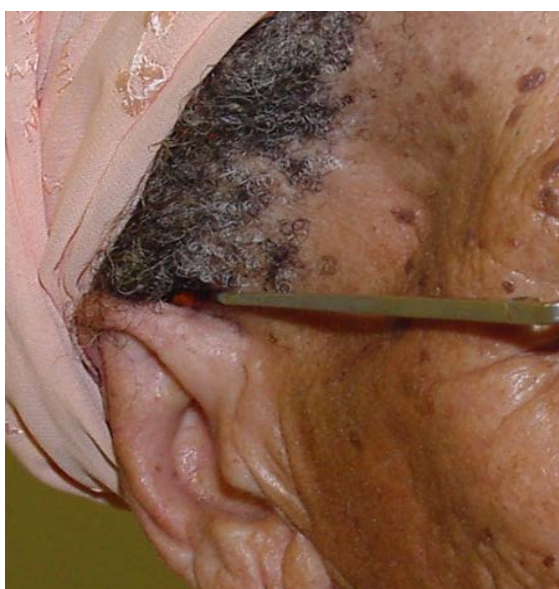

*Figure 10: Suite après fermeture directe de l'orbite sur un lambeau de fascia temporal*

### **Inconvénients du lambeau temporal**

#### ***Depression cutanée de la fosse temporale (Figure 11)***

La concavité cutanée qui résulte de l'évidement musculaire de la fosse temporale peut être très prononcée. Elle peut être comblée par une greffe graisseuse, des granules d'hydroxyapatite ou une prothèse moulée.



*Figure 11: Depression cutanée de la fosse temporale*

### **Réhabilitation dentaire**

Du fait de l'absence d'os alvéolaire il n'est pas possible de mettre en place des implants dentaires après ce type de reconstruction pour maxillectomie inférieure. Après maxillectomie bilatérale, il n'est alors pas possible de maintenir en place une prothèse dentaire.

### **Références utiles**

1. Moore EJ. [Temporoparietal Fascia Flap](#). emedicine
2. Smith J, Ducic Y, Adelson R. [The utility of the temporalis muscle flap for oropharyngeal, base of tongue, and nasopharyngeal reconstruction](#). *Otolaryngol Head Neck Surg* 2005;132:373-80

### **Auteur & Editeur**

Johan Fagan MBChB, FCORL, MMed  
Professor and Chairman  
Division of Otolaryngology  
University of Cape Town  
Cape Town  
South Africa  
[johannes.fagan@uct.ac.za](mailto:johannes.fagan@uct.ac.za)

**THE OPEN ACCESS ATLAS OF  
OTOLARYNGOLOGY, HEAD &  
NECK OPERATIVE SURGERY**

[www.entdev.uct.ac.za](http://www.entdev.uct.ac.za)



The Open Access Atlas of Otolaryngology, Head & Neck Operative Surgery by [Johan Fagan \(Editor\)](#) [johannes.fagan@uct.ac.za](mailto:johannes.fagan@uct.ac.za) is licensed under a [Creative Commons Attribution - Non-Commercial 3.0 Unported License](#)