

Item 245 (item 233) : Rétinopathie diabétique (RD)

Collège des Ophtalmologistes Universitaires de France (COUF)

2013

Table des matières

1. Epidémiologie.....	3
2. Physiopathogénie.....	4
3. Diagnostic.....	5
3.1. Circonstances de découverte.....	5
3.2. Diagnostic de la rétinopathie diabétique.....	5
3.3. Examens complémentaires.....	7
3.4. Modalités de dépistage et de surveillance	7
3.4.1. Dépistage	7
3.4.2. Surveillance.....	8
3.5. Classification de la rétinopathie diabétique.....	8
4. Evolution.....	10
5. Traitement	10
5.1. Traitement médical.....	10
5.2. Traitement de la rétinopathie diabétique proliférante.....	11
5.3. Traitement de l'oedème maculaire.....	11

Objectifs ENC

- Diagnostiquer un diabète chez l'enfant et l'adulte.
- Identifier les situations d'urgence et planifier leur prise en charge.
- Argumenter l'attitude thérapeutique nutritionnelle et médicamenteuse et planifier le suivi du patient.
- Décrire les principes de la prise en charge au long cours.
- Reconnaître les signes d'une rétinopathie diabétique à l'examen du fond d'oeil.

Objectifs spécifiques

- Connaître la prévalence de la rétinopathie diabétique en fonction du type et de l'ancienneté du diabète.
- Comprendre la physiopathologie succincte de la rétinopathie diabétique.
- Énumérer les complications oculaires du diabète.
- Connaître les signes de la rétinopathie diabétique et ses principaux stades de gravité.
- Comprendre les principes du traitement.
- Connaître les principes du dépistage de la RD et savoir le rythme de surveillance selon la gravité de la rétinopathie.

1. Epidémiologie

De grandes études épidémiologiques ont permis de mieux cerner la prévalence des complications rétinopatiques de la rétinopathie diabétique (RD).

On estime qu'environ 30% des diabétiques sont porteurs d'une rétinopathie, soit environ un million de patients en France.

La rétinopathie diabétique est aussi fréquente au cours du diabète de type 1 qu'au cours du diabète de type 2 :

- dans le diabète de type 1, la RD ne survient en général pas avant 7 ans d'évolution; après 20 ans d'évolution, 90 à 95 % des diabétiques de type 1 ont une RD, dont 40% une RD proliférante.
- dans le diabète de type 2, 20 % des diabétiques de type 2 ont une RD dès la découverte de leur diabète. Après 15 ans d'évolution, 60% d'entre eux ont une rétinopathie diabétique. Le risque à long terme des diabétiques de type 2 est moins celui d'une rétinopathie proliférante que celui d'un œdème maculaire. *Les principaux facteurs de risque de rétinopathie diabétique sont l'ancienneté du diabète, le mauvais équilibre glycémique et l'hypertension artérielle.*

Les principaux facteurs de risque de rétinopathie diabétique sont l'ancienneté du diabète, le mauvais équilibre glycémique et l'hypertension artérielle.

2. Physiopathogénie

La rétinopathie diabétique est une **conséquence de l'hyperglycémie chronique**. Les **premières lésions histologiques** de la rétinopathie diabétique sont **l'épaississement de la membrane basale, la perte des péricytes puis la perte des cellules endothéliales** des capillaires rétiens aboutissant à leur obstruction.

A proximité des petits territoires de non-perfusion capillaire ainsi créés, des **microanévrismes** se développent sur les capillaires de voisinage.

De nombreux **mécanismes** sont impliqués dans la pathogénie de la RD (**figure 1**) : activation de la voie de l'**aldose-réductase** conduisant à l'accumulation intracellulaire de sorbitol, **la glycation des protéines** entraînant un épaississement des membranes basales, le stress oxydatif, l'activation du système rénine angiotensine, l'inflammation, **des modifications du flux sanguin rétinien**, et une **hypoxie relative** entraînant la sécrétion locale de facteurs de croissance angiogéniques tel que le VEGF.

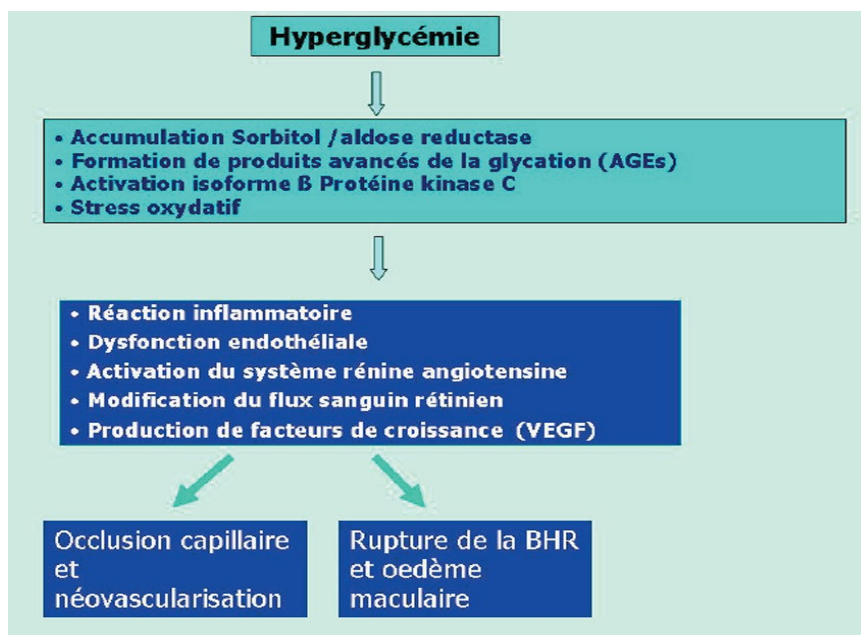
La dilatation et l'occlusion des capillaires rétiens sont les **premières lésions cliniquement décelables** de la rétinopathie diabétique, aboutissant à deux phénomènes intriqués : hyper-perméabilité capillaire menant à l'**œdème rétinien**, et parallèlement occlusion capillaire menant à l'**ischémie rétinienne**. Les phénomènes occlusifs et œdémateux évoluent de façon concomitante, les phénomènes œdémateux prédominant dans la région centrale de la rétine, la macula, et les phénomènes occlusifs affectant surtout la rétine périphérique.

L'occlusion étendue des capillaires rétiens crée une **ischémie rétinienne**. Lorsque celle-ci est étendue, il se produit une prolifération réactionnelle de néovaisseaux par production de **facteurs de croissance**, dont le VEGF : c'est la **rétinopathie diabétique proliférante**. Des complications peuvent alors survenir :

- **hémorragie intra-vitréenne** par saignement des néovaisseaux pré-rétiens ou pré-papillaires,
- **décollement de la rétine** dû à la traction exercés sur la rétine par du tissu fibreux de soutien des néovaisseaux (prolifération fibro-vasculaire) : on parle de **décollement de rétine par traction**.
- voire une prolifération de néovaisseaux sur l'iris (néovascularisation irienne) et dans l'angle irido-cornéen, pouvant provoquer comme au cours des occlusions de la veine centrale de la rétine un **glaucome néovasculaire par blocage de l'écoulement de l'humeur aqueuse**.

Au niveau de la macula, l'accumulation de liquide dans le compartiment extra-cellulaire de la rétine habituellement virtuel aboutit à la constitution d'un **œdème maculaire**. Les **exsudats profonds** (ou «exsudats secs») sont secondaires à la précipitation de lipoprotéines plasmatiques dans l'épaisseur de la rétine.

Figure 1 : Mécanismes impliqués dans la pathogénie de la rétinopathie diabétique



3. Diagnostic

3.1. Circonstances de découverte

La rétinopathie diabétique (RD) peut être révélée par une **baisse d'acuité visuelle**. Celle-ci est en général tardive et ne survient qu'après une longue période d'évolution silencieuse de la rétinopathie diabétique, déclenchée par les complications de la RD.


La rétinopathie diabétique doit être dépistée par l' **examen ophtalmologique systématique** réalisé lors de la découverte du diabète **ou lors de la surveillance ophtalmologique annuelle** de tout diabétique.

3.2. Diagnostic de la rétinopathie diabétique

Le diagnostic de la RD repose sur l'examen biomicroscopique du fond d'oeil après dilatation pupillaire, complété par des photographies du fond d'oeil. Cet examen permet d'identifier les différents signes de la RD :

- les **microanévrismes réiniens** sont les premiers signes ophtalmoscopiques de la RD. Ils apparaissent sous forme de lésions punctiformes rouges de petite taille. Ils prédominent au pôle postérieur. Les microanévrismes peuvent se thromboser et disparaître spontanément. Mais l'augmentation du nombre des microanévrismes est un bon indice de progression de la RD ;
- les **hémorragies réiniennes punctiformes** peuvent être associées aux microanévrismes ;
- les **nodules cotonneux** sont de petites zones blanches, d'infarctus localisé de la rétine interne. Ils siègent essentiellement au pôle postérieur du fond d'oeil. Si leur localisation est péripapillaire, on doit suspecter des poussées d' **hypertension artérielle associées** (50% des diabétiques de type 2 sont hypertendus et peuvent donc présenter au FO des lésions mixtes de RD et de rétinopathie hypertensive) ;
- d'autres signes sont évocateurs d'ischémie rétinienne sévère compliquant la RD :
 - des **hémorragies intrarétiniennes** « en taches », sont le témoin d'une occlusion capillaire récente en périphérie rétinienne,
 - des **hémorragies en flammèches** évoquent une rétinopathie hypertensive associée,
 - des **dilatations veineuses irrégulières** « en chapelet » ou de **boucles veineuses**,
 - des **anomalies microvasculaires intrarétiniennes** (ou AMIR) sont des dilatations et télangiectasies vasculaires développées en périphérie des territoires d'occlusion capillaire; ce serait des néovaisseaux intra-réiniens.
 - des **néovaisseaux pré-réiniens et prépapillaires** caractérisent la RD proliférante. Ils prolifèrent à la limite postérieure des territoires ischémiques, ou sur la papille du nerf optique lorsque la surface de rétine non perfusée est très étendue,
 - des **hémorragies pré-réiniennes ou intravitréennes** survenant à partir des néovaisseaux ;
- d'autres signes sont évocateurs de l'hyperperméabilité capillaire au niveau de la macula :
 - un **oedème maculaire cystoïde** (OMC) qui se traduit par un épaissement microkystique de la rétine maculaire ;
 - des **exsudats lipidiques** qui sont des accumulations de lipoprotéines dans l'épaisseur de la rétine oedématiée. Ils forment de dépôts jaunes souvent disposés en couronne autour des anomalies microvasculaires dont ils proviennent (**exsudats circinés**).

Figure 2 : Rétinopathie diabétique minime



Présence de microanévrismes et hémorragies punctiformes au pôle postérieur : à l'examen du fond d'oeil, les microanévrismes apparaissent comme de petites lésions punctiformes, rouges, à la limite de la visibilité

Figure 3 : Nodule cotonneux

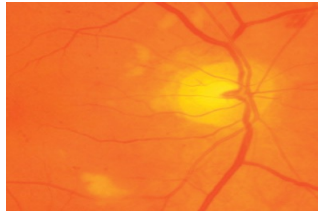


Figure 4 : Hémorragies en taches et AMIR

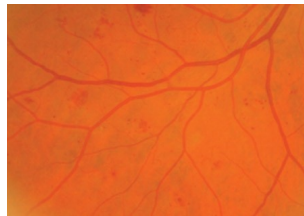


Figure 5 : Néovaisseaux pré-rétiniens

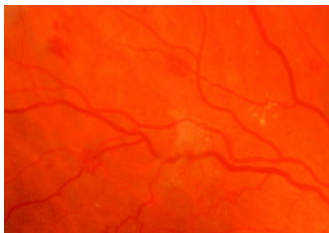


Figure 6 : Néovaisseaux prépapillaires

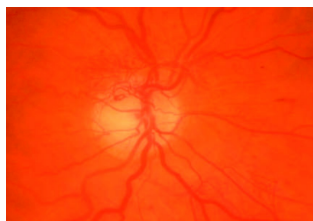
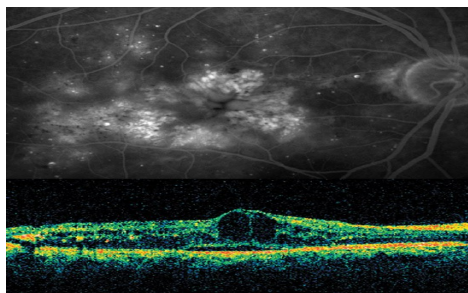
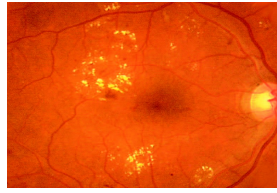

Figure 7 : Oedème maculaire cystoïde sévère



En angiographie à la fluorescéine, accumulation de colorant dans des logettes cystoïdes étendues à toute la surface de la macula. L'OCT montre l'épaississement microkystique rétinien maculaire.

Figure 8 : OEdème maculaire modéré, entouré d'exsudats



3.3. Examens complémentaires

1. La photographie du fond d'oeil

La photographie du fond est la base des classifications modernes de la RD; C'est l'examen de référence pour diagnostiquer la RD, elle permet d'avoir un document de référence. Des photographies du pôle postérieur et de toute la périphérie sont réalisées. La photographie permet de visualiser les différents signes de la RD, et de quantifier l'ischémie rétinienne périphérique. En effet, la gravité de celle-ci est estimée par le nombre et la sévérité d'un certain nombre de signes cliniques (hémorragies intra-rétiniennes «en taches», anomalies veineuses, AMIRs). La photographie du fond d'oeil est également utilisée pour le dépistage de la RD qui s'adresse aux patients sans RD connue. Les photographies peuvent être prises en général sans dilatation pupillaire par des techniciens non médecins, à l'aide de rétinographes non mydriatiques et être lues de façon différée par l'ophtalmologiste.

Cette méthode a une sensibilité pour dépister la RD au moins égale voire supérieure à celle de l'examen ophtalmoscopique.

2. Angiographie fluorescéinique

[Voir chapitre 1 : "Sémiologie oculaire".](#)

Elle n'est qu'un complément de l'examen et de la photographie du fond d'oeil. Elle ne doit pas être demandée de façon systématique. Elle aide au traitement par photocoagulation au laser des oedèmes maculaires et évalue le degré d'ischémie maculaire. Elle permet de déceler une hyperperméabilité capillaire (diffusion de colorant) et d'apprécier la perfusion capillaire rétinienne.

3. Tomographie en cohérence optique (Optical Coherence Tomography (OCT))

[Voir chapitre 1 : "Sémiologie oculaire".](#)

L'OCT est essentielle pour le diagnostic et le suivi de l'oedème maculaire en montrant des coupes en profil de la macula et en permettant de mesurer l'épaisseur de l'oedème maculaire.

4. Échographie en mode B

Elle est utile, en cas d'hémorragie du vitré massive empêchant l'examen du fond d'oeil, pour dépister un éventuel décollement de rétine par traction sous-jacent.

3.4. Modalités de dépistage et de surveillance

3.4.1. Dépistage

Il s'adresse aux diabétiques sans RD. Un large consensus existe pour recommander une surveillance annuelle du fond d'oeil de tout patient diabétique, de préférence par photographie du fond d'oeil, à défaut par biomicroscopie à la lampe à fente, après dilatation pupillaire (www.has-sante.fr).

Chez un diabétique de type 1 : le début du diabète est connu avec précision. La RD ne survient en général pas avant 7 ans d'évolution du diabète. Un examen du fond d'oeil par photographies du fond d'oeil sera réalisé à la découverte du diabète, puis tous les ans, ou éventuellement à partir de la 5^{ème} année de diabète.

Chez les enfants, il n'est pas nécessaire que le premier examen ophtalmologique soit réalisé avant l'âge de 10 ans.

Si le diabète est ancien et mal équilibré, s'il existe une RD, un contrôle ophtalmologique tous les 3 à 6 mois est nécessaire.

Au cours de la grossesse, un examen du fond d'oeil est nécessaire avant celle-ci si elle est programmée, sinon en début de grossesse. En l'absence de RD, une surveillance est effectuée tous les 3 mois. En présence d'un RD, la surveillance a lieu tous les mois, surtout si la grossesse n'a pas été programmée.

Chez un diabétique de type 2 : dépistage de la RD impératif dès la découverte du diabète. Celle-ci est présente dans 20 % des cas à la découverte du diabète.

3.4.2. Surveillance

Le rythme de surveillance ophtalmologique des diabétiques dépend de la sévérité de la RD.

- **En l'absence de RD** : surveillance annuelle du fond d'oeil (FO) + photographies
- **RD non proliférante minimale** : surveillance annuelle du FO + photographies
- **RD non proliférante modérée à sévère** : FO + photographies +/- angiographie tous les 4 à 6 mois. Une photocoagulation panrétinienne est envisagée en cas de RD non proliférante sévère (RD pré-proliférante)
- **RD proliférante** : photocoagulation panrétinienne, contrôle 2 à 4 mois après la fin du traitement.

La surveillance de la RD doit être renforcée lorsqu'il existe un risque d'évolution rapide de la RD dans les situations suivantes :

- au cours de la *puberté et de l'adolescence*. Période à haut risque d'évolution, particulièrement entre 16 et 20 ans, surtout si le diabète est instable.
- en cas d'une équilibration trop rapide de la glycémie (mise sous pompe à insuline ou injections multiples d'insuline pour les diabétiques de type 1 ou mise sous insuline pour les diabétiques de type 2). S'il existe une RD proliférante ou une RD non proliférante sévère (préproliférante), une photocoagulation panrétinienne doit être réalisée avant ou pendant la période de normalisation glycémique.
- en cas de *chirurgie de la cataracte*. Elle expose à un risque de progression de la RD durant l'année post-opératoire.
- en cas d'*oedème maculaire* - une surveillance est effectuée tous les 4 mois.

3.5. Classification de la rétinopathie diabétique

La classification de la RD est établie en fonction du risque visuel lié à la sévérité de l'ischémie rétinienne (voir tableau). Elle débute par un stade de rétinopathie diabétique non proliférante minimale puis modérée, et évolue vers la rétinopathie diabétique non proliférante sévère (ou préproliférante) caractérisée par une ischémie rétinienne étendue, puis vers le stade de rétinopathie diabétique proliférante caractérisée par la prolifération de néovaisseaux à la surface de la rétine et/ou sur la papille.

L'oedème maculaire peut s'associer à tous les stades de RD. Cependant, son incidence augmente avec la sévérité de la rétinopathie.

Tableau 1 : Classification de la rétinopathie diabétique (selon la classification de la Société francophone du diabète (SFD), anciennement ALFEDIAM)

Pas de rétinopathie diabétique

Rétinopathie diabétique non proliférante (RDNP, absence de néovaisseaux)

Rétinopathie diabétique proliférante (RDP ; selon la taille et la localisation des néovaisseaux) :

Chaque stade de rétinopathie peut être associé à un certain degré d'œdème maculaire diabétique ; l'œdème maculaire est classifié minime, modéré ou sévère, selon sa localisation par rapport au centre de la macula. Il est considéré comme sévère lorsqu'il atteint le centre de la macula.

- RD non proliférante *minime* (quelques microanévrismes ou hémorragies punctiformes).
- RD non proliférante *modérée* (par exclusion si ni RDNP minime ni RDNP sévère)
- RD non proliférante *sévère* (ou *RD préproliférante*) : règle du "4, 2, 1" (hémorragies rétinienne dans les 4 quadrants et/ou dilatations veineuses dans 2 quadrants et/ou AMIR dans 1 quadrant)
- RDP proliférante *minime*
- RDP proliférante *modérée*
- RDP proliférante *sévère*
- RDP proliférante *compliquée* (hémorragie intravitréenne, décollement de rétine tractionnel, glaucome néovasculaire)

Causes de baisse d'acuité visuelle sévère due à la rétinopathie diabétique

- Maculopathie diabétique (œdème maculaire, exsudats lipidiques)
- Hémorragie intravitréenne
- Décollement de rétine par traction
- Glaucome néovasculaire

Figure 9 : RD non proliférante modérée : hémorragie en taches peu nombreuses

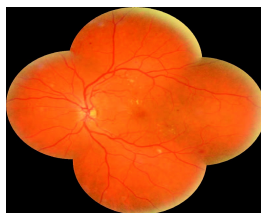

Figure 10 : RD non proliférante sévère : nombreuses hémorragies en taches sur toute la périphérie

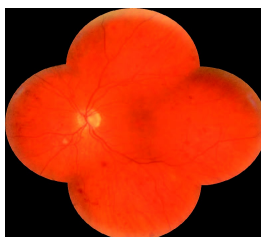

Figure 11 : A. Prolifération fibrovasculaire (flèches) - B. Celle-ci peut par sa contraction entraîner un décollement de rétine dit «par traction»

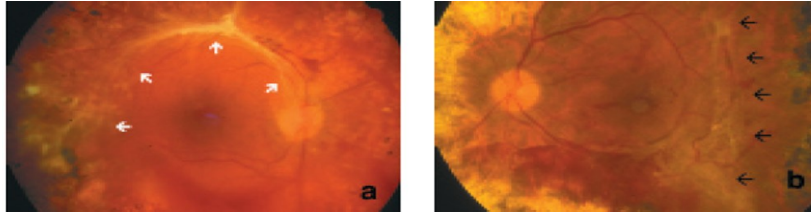


Figure 12 : Néovascularisation irienne



Présence de néovaisseaux, normalement absents, sur la face antérieure de l'iris.

4. Evolution

L'évolution de la rétinopathie diabétique est habituellement lente, et se fait progressivement tout au long de la vie du diabétique.

La baisse visuelle liée à l'œdème maculaire est progressive, mais peut à la longue entraîner une cécité.

Une hémorragie intra-vitréenne par saignement des néovaisseaux, un décollement de rétine ou un glaucome néovasculaire entraînent une perte brutale et quasi-complète de la vision.

5. Traitement

5.1. Traitement médical

1. Équilibre glycémique et tensionnel - primordial

L'effet bénéfique chez les diabétiques de type 1 d'une *bonne équilibration glycémique* sur l'incidence et la progression de la rétinopathie diabétique a été démontré par le DCCT (*Diabetic Control and Complications Trial Research Group*).

L'effet bénéfique chez les diabétiques de type 2 d'un bon équilibre glycémique mais aussi du *contrôle de l'hypertension artérielle* est également démontré par l'étude UKPDS (*United Kingdom Prospective Diabetes Study*).

Le meilleur contrôle possible de ces deux facteurs (glycémie et hypertension artérielle) est important pour réduire et ralentir la progression de la RD tant chez les diabétiques de type 1 que de type 2.

2. Traitements médicamenteux

Il n'existe pas à ce jour de traitement médicamenteux susceptible d'améliorer ou de ralentir l'évolution de la RD.

5.2. Traitement de la rétinopathie diabétique proliférante

1. Photocoagulation au laser

La photocoagulation panrétinienne (PPR) au laser est le traitement spécifique de la rétinopathie diabétique proliférante. Elle consiste en une coagulation étendue de toute la rétine périphérique : *elle n'agit pas directement sur les néovaisseaux mais indirectement par la destruction étendue des territoires d'ischémie rétinienne* : celle-ci permet d'obtenir la régression de la néovascularisation prérétinienne et/ou prépapillaire dans près de 90% des cas et de réduire considérablement le risque de cécité lié à la rétinopathie diabétique proliférante.

Elle est réalisée en ambulatoire sous anesthésie de contact, en plusieurs séances.

La PPR est indiquée :

a) **dans tous les cas de rétinopathie diabétique proliférante** . La rapidité de sa réalisation dépendra de la sévérité de la RDP : des néovaisseaux prérétiniens isolés et peu nombreux seront traités par des séances espacées d'une ou plusieurs semaines ; à l'autre extrême, l'existence d'une néovascularisation irienne est l'indication d'une PPR urgente, réalisée par des séances très rapprochées.

b) **dans certains cas de RDNP sévère (RDPP)** , à titre préventif, chez des sujets à haut risque de passage en rétinopathie proliférante : principalement grossesse, normalisation rapide de la glycémie (notamment par mise sous pompe à insuline), chirurgie de la cataracte. La PPR prévient efficacement dans ces cas la survenue d'une néovascularisation.

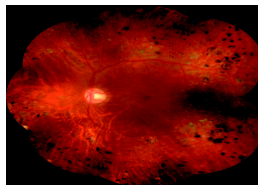
2. Injections intravitréennes d'anti-VEGF

Des injections intravitréennes d'anti-VEGF : bévacizumab (Avastin®), pégaptanib (Macugen®) ou ranibizumab (Lucentis®), comme dans la DMLA, peuvent par leur pouvoir anti-angiogénique avoir un intérêt dans certaines indications de rétinopathie diabétique proliférante, notamment dans le traitement du glaucome néovasculaire ; il nécessitent cependant des autorisations spéciales, n'ayant pas d'AMM dans le traitement de la rétinopathie diabétique.

3. Traitement chirurgical (vitrectomie)

Il est indiqué dans les cas de RDP compliquée d'hémorragie intra-vitréenne persistante ou de décollement de rétine tractionnel.

Figure 13 : Photocoagulation panrétinienne. Les cicatrices de laser sont bien visibles sur toute la périphérie du fond d'oeil



5.3. Traitement de l'oedème maculaire

1. Traitement par photocoagulation au laser de la maculopathie diabétique

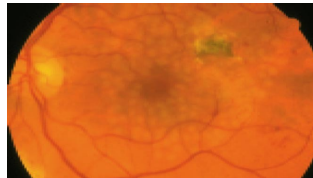
La photocoagulation au laser maculaire consiste à appliquer de façon localisée et non confluyente des impacts de laser en regard des zones rétinienne épaissies. Il est impératif de limiter les zones traitées, car la résorption de l'oedème passe par une destruction partielle de la rétine suite au laser. Contrairement à la photocoagulation panrétinienne, une seule séance (voire deux au maximum) est effectuée.

Le traitement par photocoagulation au laser de l'oedème maculaire est indiqué en cas d'oedème maculaire modéré ou sévère. Il est notamment efficace pour faire régresser les exsudats lipidiques.

2. Injections intravitréennes d'anti-VEGF ou de corticoïdes

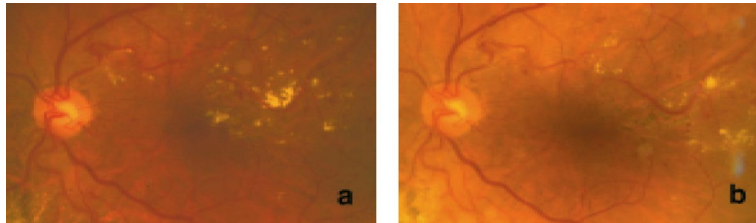
- Des injections mensuelles d'anti-VEGF (ranibizumab, Lucentis®) sont efficaces pour réduire l'œdème maculaire et maintenir ou améliorer l'AV, le VEGF étant un puissant facteur de la perméabilité capillaire. Ce traitement est indiqué en cas d'œdème maculaire sévère atteignant la région centrale et associé à une baisse de l'AV.
- Des injections de dexaméthasone retard (Ozurdex®) ont également un effet favorable sur l'œdème maculaire avec une durée de 3 à 4 mois, mais ce produit n'a pas son AMM dans cette indication.

Figure 14 : Maculopathie exsudative immédiatement après une séance de photocoagulation focale



Les impacts de laser sont blancs, non confluents, et appliqués sur une zone limitée de la macula, avec respect du centre fovéolaire.

Figure 15 : Maculopathie exsudative avant (a) et après (b) photocoagulation focale



Celle-ci a entraîné une nette régression des exsudats, en particulier la disparition des exsudats qui menaçaient la fovéola, donc l'acuité visuelle

Points essentiels

- La rétinopathie diabétique est une cause majeure de malvoyance et de cécité en France, et c'est la première cause de cécité avant l'âge de 55 ans. La prévalence de la rétinopathie diabétique augmente avec la durée du diabète, le niveau de l'hyperglycémie chronique et le niveau de pression artérielle.
- L'équilibration stricte de la glycémie et de la tension artérielle, associée à une surveillance annuelle du fond d'œil est le meilleur traitement préventif de la rétinopathie diabétique.
- Le traitement par photocoagulation au laser, dont les indications sont maintenant bien codifiées, permet d'empêcher les complications de la rétinopathie diabétique proliférante (photocoagulation panrétinienne = PPR) et de stabiliser la baisse visuelle liée à l'œdème maculaire (photocoagulation maculaire). Le traitement doit être débuté dès l'apparition d'une néovascularisation pré-rétinienne et chez certains sujets à risque à stade de RDNP sévère. Par contre, il n'y a jamais d'urgence à traiter par laser une maculopathie diabétique.
- Le traitement par anti VEGF donne des résultats utiles dans le traitement de l'œdème maculaire, au prix d'injections intravitréennes répétées.
- La baisse visuelle survient tardivement dans la maladie, alors que le stade de la rétinopathie peut être très évolué. Elle peut être prévenue par un traitement précoce et adapté, c'est pourquoi un dépistage régulier doit être systématiquement réalisé: un examen du fond d'œil par photographies du fond d'œil dès la découverte du diabète, puis une surveillance ophtalmologique régulière tout au long de la vie du diabétique doivent permettre d'éviter l'évolution vers des complications graves de la rétinopathie diabétique.