

Manœuvres obstétricales

Comité éditorial de l'UVMaF

2013-2014

Table des matières

Introduction.....	4
1. La dystocie des épaules.....	4
1.1. Généralités :	4
1.2. Définitions :	4
1.2.1. Définition anatomique (auteurs français).....	4
1.2.2. Définition fonctionnelle :.....	5
1.2.3. La fausse dystocie.....	5
1.3. Epidémiologie-Prophylaxie.....	5
1.3.1. Complications néonatales.....	5
1.3.2. Prophylaxie.....	6
1.4. Le Diagnostic :	6
1.4.1. Inspection.....	6
1.4.2. Signes cliniques et para cliniques évocateurs.....	6
1.4.3. Expulsion de la tête fœtale.....	6
1.4.4. Palper de l'épaule antérieure.....	7
1.5. Conduite à tenir.....	7
1.5.1. Ce qu'il ne faut pas faire :	7
1.5.1.1. Règle des trois « P ».....	7
1.5.1.2. Casser une clavicule.....	7
1.5.2. Ce qu'il faut faire :	7
1.6. Manœuvre de MAC ROBERTS.....	8
1.7. Manœuvre de WOOD INVERSE.....	10
1.8. Manœuvre de JACQUEMIER.....	12
1.8.1. Objectif.....	12
1.8.2. Technique.....	13
1.8.3. Particularités.....	14
1.9. Les autres manoeuvres.....	14
1.9.1. Manœuvre de GASKIN	14
1.9.2. Manœuvre de COUDER.....	14
1.9.3. Manœuvre de WOOD ou RUBIN.....	15
1.9.4. Manœuvre de LETELLIER.....	15
1.9.5. Les manœuvres « historiques » !!.....	17
1.9.5.1. Ribemont Dessaignes (1893).....	17
1.9.5.2. Zaratte (1924).....	17
1.9.5.3. Manœuvre de ZAVANELLI.....	17
2. La présentation du siège.....	17
2.1. Généralités :	17
2.2. Méthode de VERMELIN.....	17

2.3. Manœuvre de BRACHT.....	19
2.3.1. Indication.....	19
2.3.2. Technique.....	19
2.4. Manœuvre de MAURICEAU.....	20
2.4.1. Indications.....	20
2.4.2. Technique.....	20
2.5. Manœuvre de LOVSET.....	22
2.5.1. Indication	22
2.5.2. Technique.....	22
2.5.2.1. 1er temps : l'accouchement des épaules :.....	23
2.5.2.2. 2ème temps : l'accouchement de la tête :.....	26
2.6. Les autres manœuvres.....	26
2.6.1. Manœuvre de SUZOR.....	26
2.6.2. Manœuvre de KRISTELLAR.....	26
2.6.3. Manœuvre de MAURICEAU-SMELLIE-VEIT.....	27
2.6.4. Manœuvre de DEMELIN.....	27
2.7. Conduite de l'accouchement en présentation du siège (rappels)	28
3. Bibliographie	28
Conclusion.....	29
Annexes.....	29

Introduction

Dans ce cours, nous n'aborderons que les manœuvres les plus courantes pouvant être réalisées par la sage-femme dans un contexte d'urgence que ce soit lors d'une dystocie des épaules ou une présentation du siège.

L'**objectif principal** est de connaître les manœuvres à utiliser et les gestes à proscrire dans un contexte d'urgence, que ce soit une dystocie ou une présentation du siège

L'**objectif pédagogique** est de savoir :

- Dépister les situations à risques
- Évaluer la gravité d'une situation
- Acquérir les gestes nécessaires pour maîtriser une situation inopinée
- Prévenir le risque médico-légal

1. La dystocie des épaules

1.1. Généralités :

La dystocie des épaules est un accident redoutable souvent imprévisible. Il s'agit d'une urgence à régler en 1 à 2 minutes au maximum.

La vraie dystocie des épaules avec les deux épaules au-dessus du DS étant rare, peu ou pas de spécialistes ont l'expérience des manœuvres, et pourtant l'obstétricien ou la sage-femme doit pouvoir y faire face !!

Pour diminuer les conséquences périnatales et prévenir le risque médico-légal, les sages-femmes et les médecins doivent développer la prévention avec le dépistage systématique des situations à risque de dystocie des épaules. Ils doivent aussi connaître parfaitement les manœuvres à effectuer ou les gestes à proscrire en cas de dystocie des épaules.

Par ailleurs, il a été démontré que l'entraînement régulier sur mannequin était fortement recommandé pour les obstétriciens et les sages-femmes ([1])

1.2. Définitions :

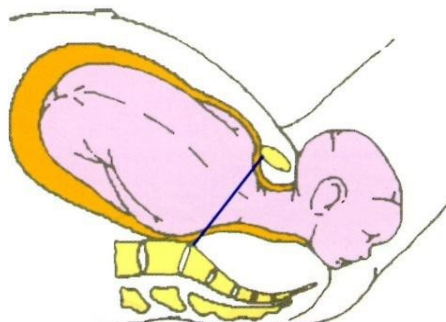
Sur le plan épidémiologique, il est difficile d'établir une fréquence du risque d'avoir une dystocie des épaules car il n'existe pas de consensus sur la définition.

1.2.1. Définition anatomique (auteurs français)

Selon les auteurs français, dans la vraie dystocie ou dystocie sévère, le diamètre Bi-acromial est retenu au-dessus du détroit supérieur

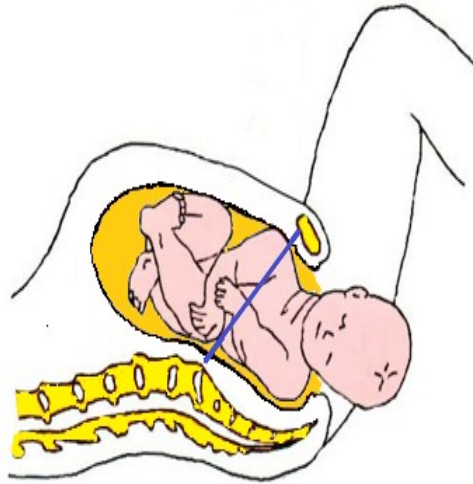
La fréquence est alors estimée à 1/4500 naissances selon Y. Malinas. ([2])

Figure 1 : Dystocie sévère



L'épaule postérieure retenues au-dessus du DS ([2])

Figure 2 : Dystocie modérée



L'épaule postérieure est située dans l'excavation pelvienne et l'épaule antérieure est au-dessus du DS ([2])

1.2.2. Définition fonctionnelle :

Sur le plan fonctionnel, on parle de dystocie modérée quand il existe une difficulté relative lors de l'expulsion des épaules. Sur le plan anatomique, le diamètre Bi-acromial se situe alors dans l'excavation.

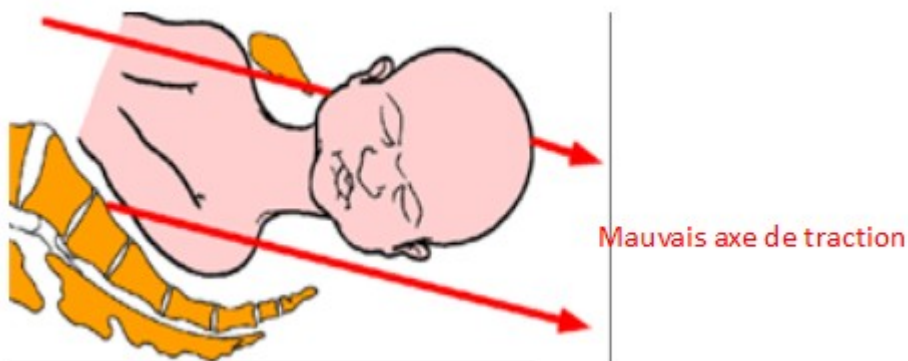
Dans ce cas, la fréquence a été évaluée de 0.5 à 1,5% des accouchements.

1.2.3. La fausse dystocie

Si lors de l'expulsion, l'accoucheur dirige la tête fœtale à l'horizontale et non vers le bas, dans l'axe ombilico-coccygien, il crée alors une "fausse dystocie des épaules". L'épaule antérieure butte derrière la symphyse pubienne alors que l'épaule postérieure descend dans l'excavation.

Figure 3 : La fausse dystocie

([13])



1.3. Epidémiologie-Prophylaxie

1.3.1. Complications néonatales

- En cas de dystocie des épaules avérée, la mortalité périnatale est évaluée de 1 à 3%. La mortalité

périnatale est multipliée par 9 en l'absence de diabète maternel, elle sera multipliée par 17 en cas de diabète maternel

- Pour ce qui est de la morbidité néonatale, on retrouve :
 - 20% d'asphyxie périnatale donnant une IMC
 - Les lésions traumatiques sont multipliées par 8
 - Fractures humérus, clavicule :
 - 14‰ si poids fœtal > 4000grs,
 - 38‰ si poids fœtal > 4500grs
 - Plexus brachial : 1/2000 naissances,
 - x 2,5 si poids fœtal est de 4000-4500grs,
 - x 10 si poids fœtal > 4500grs
 - Dans 82% des lésions : il n'existe ni diabète, ni poids fœtal > 4500grs

1.3.2. Prophylaxie

Les éléments à retenir sont :

- Une suspicion de macrosomie nécessitera la présence systématique de l'obstétricien, de l'anesthésiste et du pédiatre lors de l'accouchement.
- Une décision de césarienne doit être envisagée en cas de dystocie dynamique rebelle au traitement .

1.4. Le Diagnostic :

Le diagnostic de la dystocie des épaules est primordial, il doit être fait à temps. Même si la moitié des dystocies des épaules ne sont pas prévisibles, un certain nombre d'éléments sont, cependant, prédictifs d'une dystocie des épaules. On retiendra :

1.4.1. Inspection

Une mesure de la hauteur utérine (**HU** (hauteur utérine)) supérieure à 35-36cm devra faire évoquer une macrosomie fœtale et donc un risque de dystocie.

1.4.2. Signes cliniques et para cliniques évocateurs

Echographie : la mesure du diamètre abdominal largement augmentée par rapport à l'augmentation du diamètre Bipariétal est un facteur de risque

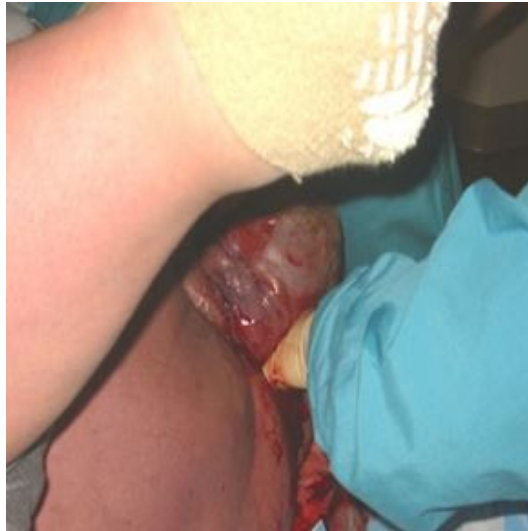
Partogramme : L'analyse du partogramme fera apparaître

- Une dilatation cervicale laborieuse
- Une descente lente de la tête

1.4.3. Expulsion de la tête fœtale

- Qu'il soit naturel ou instrumental, le dégagement de la tête sera lent et difficile.
- Dès sa sortie la tête reste collée à la vulve comme aspirée tel un "bouchon de champagne".
- Il n'y a pas de mouvement de rotation de restitution de la tête.
- Les manœuvres habituelles de dégagement de l'épaule antérieure sont inefficaces.
- La cyanose de la tête fœtale apparaît très rapidement après l'expulsion.

Figure 4 :



1.4.4. Palper de l'épaule antérieure

Le moignon de l'épaule antérieure sera palpable au-dessus de la symphyse pubienne.

1.5. Conduite à tenir

Avant d'évoquer les gestes à effectuer selon la situation clinique, il est important de rappeler les gestes à ne pas faire. Ils sont résumés sous la règle dite des "trois P".

1.5.1. Ce qu'il ne faut pas faire :

1.5.1.1. Règle des trois « P »

- **Pulling:** Il ne faut pas tirer sur le cou : toute traction excessive sur la tête fœtale risque de provoquer une élongation du plexus brachial.
- **Pivoting:** ne pas faire pivoter la tête en tordant le cou : on risque de créer une lésion du plexus brachial par torsion.
- **Pushing:** ne pas presser le fond utérin : cette manœuvre bloque davantage l'épaule supérieure à la partie antérieure du détroit supérieur.

Par ailleurs :

Il ne faut pas penser à casser volontairement la clavicule, car c'est impossible

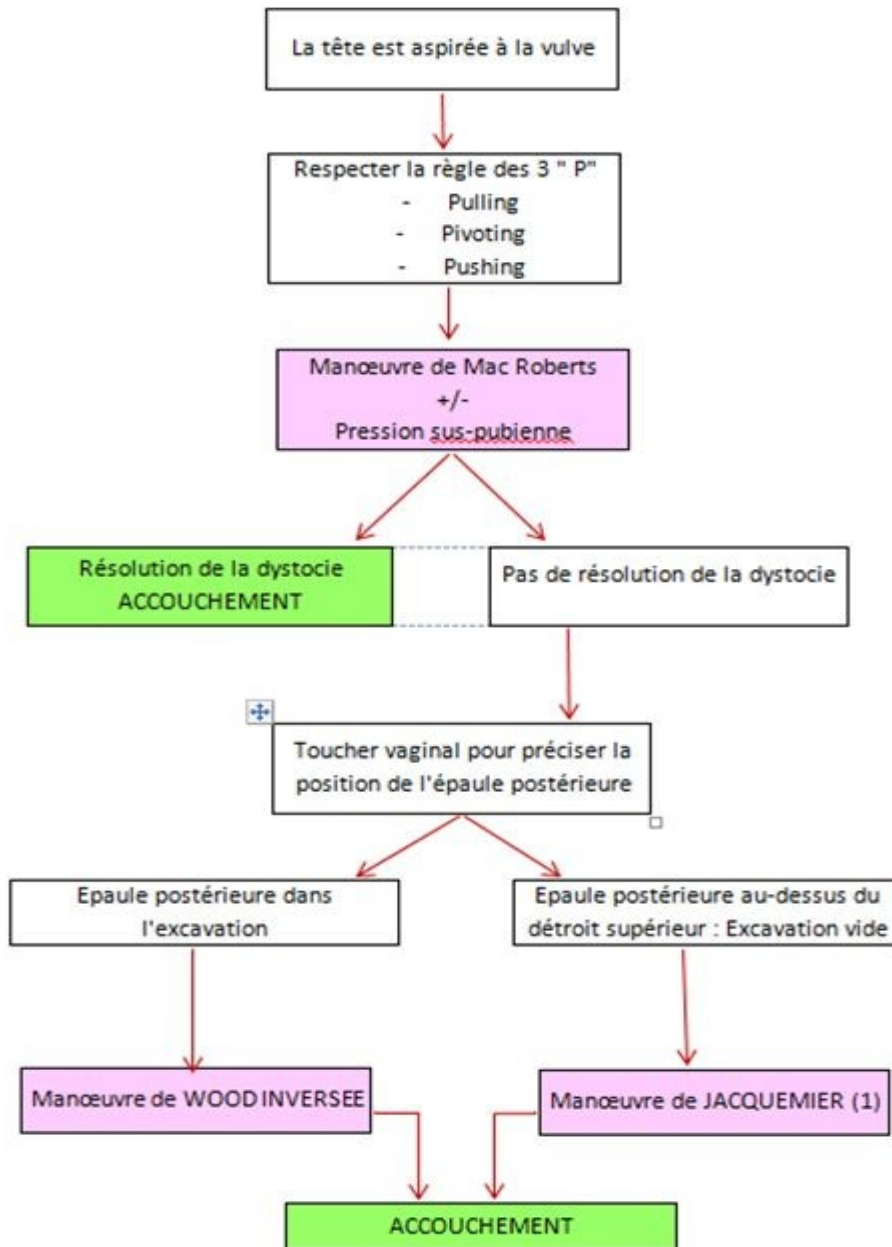
1.5.1.2. Casser une clavicule

1.5.2. Ce qu'il faut faire :

Pour déterminer la conduite à tenir ultérieure, deux points sont essentiels à connaître :

- **De quel côté se situe le dos : à droite ou à gauche ?**
- **A quelle hauteur se situe l'épaule postérieure par rapport au détroit supérieur ?**

Figure 5



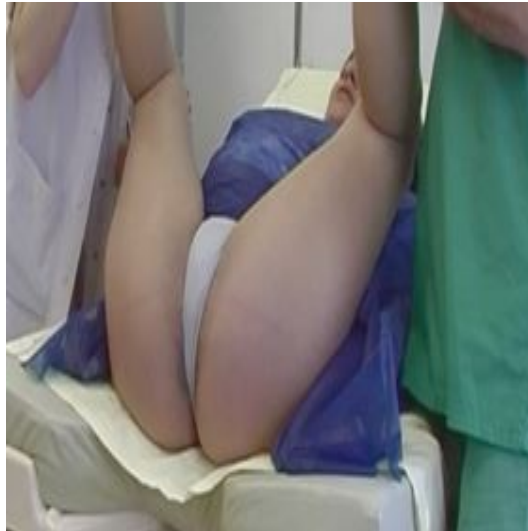(1) Certaines équipes préfèrent utiliser la Manœuvre de LETELLIER plus rarement enseignée.

1.6. Manœuvre de MAC ROBERTS

C'est une manœuvre performante et simple à réaliser. Elle doit toujours être faite en 1^{ère} intention lors de toute difficulté aux épaules.

Elle consiste en une hyper flexion des cuisses, le siège de la patiente débordant de la table

Figure 6 : Manœuvre de MAC ROBERTS



- Cette manœuvre permet d'effacer la lordose lombaire, elle diminue donc la saillie du promontoire.
- Elle met l'axe du détroit supérieur (**Axe DS** (axe du détroit supérieur)) en meilleure corrélation avec l'axe de poussée utérine (**PU** (poussée utérine)).
- Il s'agit d'un mouvement de nutation qui augmente la mesure des diamètres du détroit inférieur.
- Par ailleurs lors de l'exécution de la manœuvre de Mac Roberts, l'épaule antérieure glisse sous la symphyse pubienne qui ascensionne.

Figure 7 : Avant la manœuvre

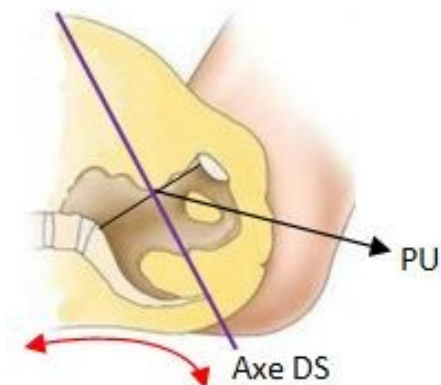
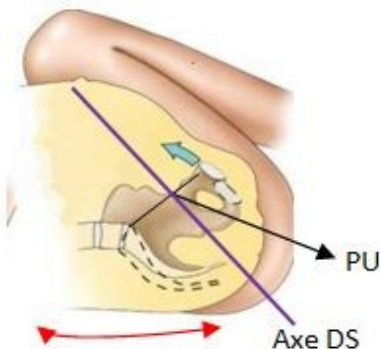


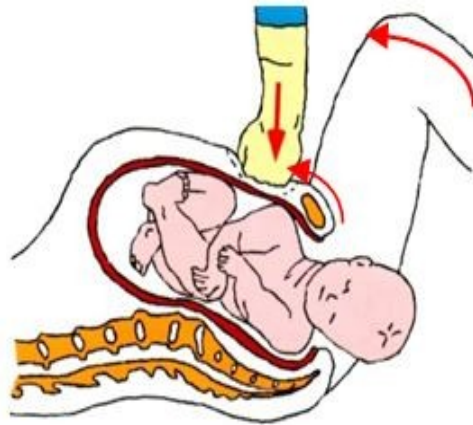
Figure 8 : En position de MAC ROBERTS



La manœuvre de MAC ROBERTS peut être complétée par une expression sus-symphysaire, mais

ATTENTION!, il ne s'agit pas de l'expression sur le fond utérin telle que définie par l'[HAS](#) ([10a]).

Figure 9 : Manœuvre de Mac Roberts + expression sus-pubienne



([14])

Quand l'épaule antérieure apparaît sous la symphyse pubienne, l'accouchement se termine spontanément avec les manœuvres habituelles.

1.7. Manœuvre de WOOD INVERSE

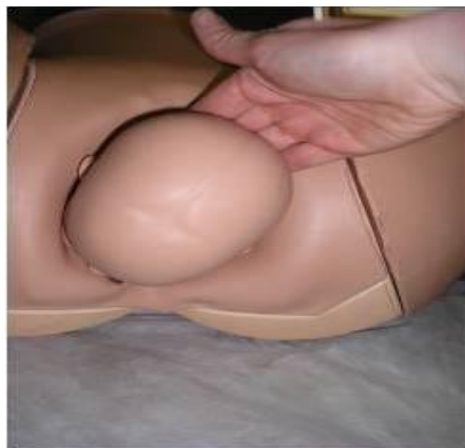En cas d'échec de la manœuvre de MAC ROBERTS, si l'épaule postérieure est située dans l'excavation ; il faut alors réaliser la manœuvre de WOOD INVERSE.

Cette manœuvre, qui permet d'éviter toute traction intempestive sur la tête fœtale, consiste en une rotation axiale de 180° du diamètre biacromial en prenant appui sur la face postérieure de l'épaule postérieure qui est dans l'excavation. L'épaule antérieure devient alors postérieure et s'engage.

La patiente étant maintenue en position de Mac Roberts, l'opérateur utilisera la main correspondant au dos du fœtus (main droite si le dos du fœtus est à gauche). Il introduira sa main en longeant la face postérieure de la tête fœtale, puis le cou pour atteindre le moignon de l'épaule postérieure.

Pour atteindre facilement l'arrière de l'épaule il faut introduire la main dite "de l'accoucheur" en regard du la courbure du sacrum.

Figure 10 : incorrect



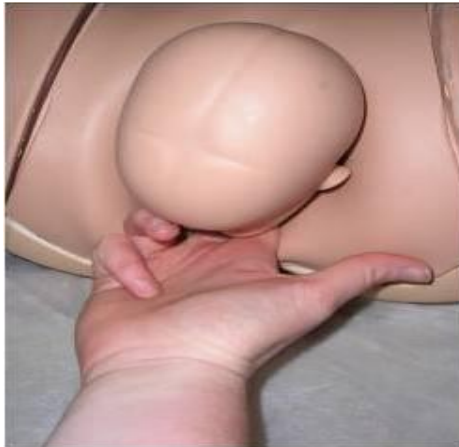L'accès antérieur est incorrect car il n'y a pas suffisamment de place pour passer la main entre la symphyse pubienne et la tête fœtale

Figure 11 : incorrect



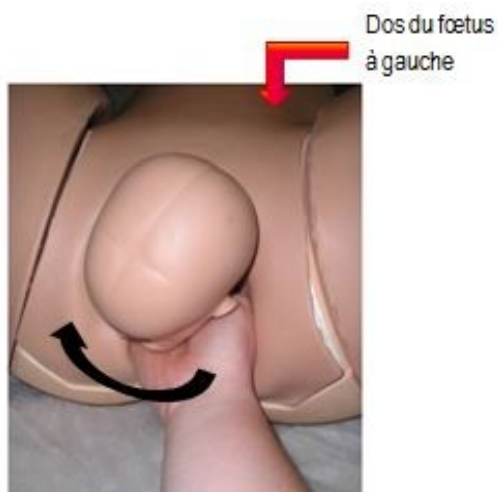L'accès latéral est incorrect car la main n'est pas introduite en regard de l'épaule postérieure.

Figure 12 : incorrect



L'accès postérieur est possible mais la position des doigts à l'extérieur ne peut pas permettre l'introduction de la main.

Figure 13 : correct dos à gauche, rotation de l'épaule postérieure dans le sens des aiguilles d'une montre

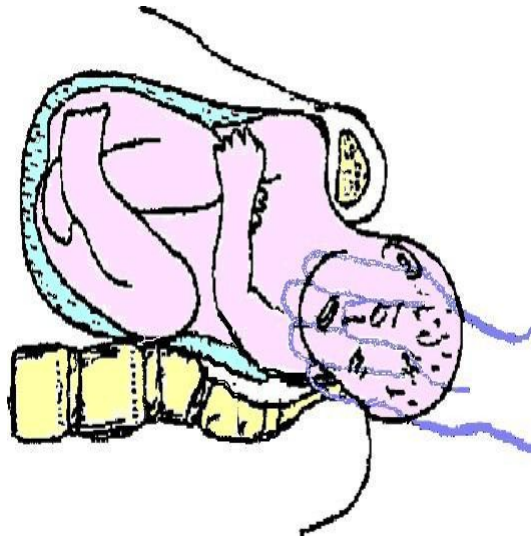


La main en position dite de "l'accoucheur" est introduite derrière la tête fœtale jusqu'au contact de la face postérieure de l'épaule postérieure.

La pression de la paume de la main sur la face postérieure de l'épaule postérieure est progressive.
La rotation se fait dans le sens des aiguilles si le dos est à gauche, dans le sens inverse si dos est à droite.

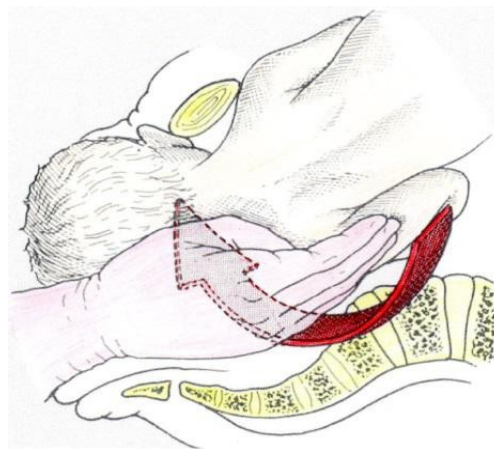
L'épaule postérieure devenue antérieure se dégage alors sous la symphyse.

Figure 14 :



Le dos du fœtus est orienté à gauche, l'épaule gauche postérieure dans l'excavation. La main droite de l'opérateur exécute la manœuvre de WOOD INVERSEE.

Figure 15 :



Le dos du fœtus est orienté à gauche, l'épaule gauche postérieure dans l'excavation. La main droite de l'opérateur exécute la manœuvre de WOOD INVERSEE.

1.8. Manœuvre de JACQUEMIER

Quand les deux épaules sont au-dessus du Déroit Supérieur, la manœuvre de WOOD INVERSE n'est pas possible, il faut alors réaliser une manœuvre de JACQUEMIER

1.8.1. Objectif

L'objectif principal de cette manœuvre est l'abaissement du bras postérieur afin de l'extraire à la vulve et permettre ainsi l'engagement de l'autre épaule
Il s'agit d'une manœuvre simple à réaliser si :

- Le principe est bien compris
- La méthode est rigoureuse
- La position de l'opérateur est bonne

Selon Y. MALINAS, il faut 20 secondes pour atteindre la main fœtale et 10 secondes pour retirer son propre bras en entraînant la main fœtale. Une manœuvre trop longue entraînerait une diminution des sensations tactiles et une augmentation du risque d'anoxie fœtale. ([5])

1.8.2. Technique

Selon les anciens auteurs, la manœuvre s'effectuait à mains nues, actuellement la finesse des gants remet en cause cette pratique.

Pour être certain d'assurer la manœuvre dans l'axe ombilico-coccygien, l'opérateur doit se tenir à genoux devant la patiente installée en position de Mac Roberts sur une table gynécologique.

Il utilise sa main gauche si le dos du fœtus est à gauche, sa main droite si le dos du fœtus est à droite.

Il est primordial de connaître le côté du dos avant le début de l'expulsion car tout retard dans la manœuvre augmente le risque de morbidité pour l'enfant.

L'opérateur relève la tête fœtale et introduit plus ou moins facilement sa main dans les voies vaginales au niveau de la concavité sacrée.

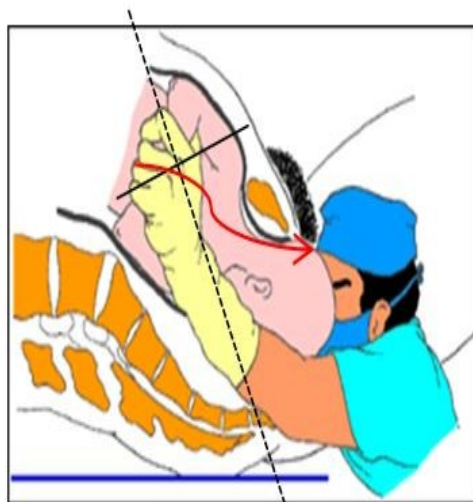
Il monte la main en direction du promontoire et va repérer l'épaule postérieure retenue au-dessus du détroit supérieur. Sans perdre le contact de celle-ci, il suit le bras postérieur, puis l'avant-bras et arrive à la main fœtale qu'il saisit.

Dès qu'il tient fermement la main au niveau du poignet, il retire lentement son bras dans l'axe ombilico-coccygien (axe du DS).

En retirant son bras lentement et doucement, l'opérateur abaisse la main fœtale avec un mouvement d'écharpe à la face antérieure du thorax. Ceci entraîne une rotation de 180° du corps du fœtus et un dégagement du bras jadis postérieur sous la symphyse pubienne.

Ceci est une animation, disponible sur la version en ligne.

Figure 17 :



Le fœtus se présente avec le dos orienté à gauche, le bras gauche étant postérieur. L'opérateur introduit sa main gauche pour réaliser la manœuvre de JACQUEMIER [5]

1.8.3. Particularités

Dans la situation très exceptionnelle où le tronc ne tourne pas lors de la manœuvre de JACQUEMIER, le bras postérieur se dégage alors à la vulve tandis que l'épaule antérieure est toujours au-dessus du Detroit Supérieur.

Dans ce cas il faut effectuer une rotation de 180° pour amener l'épaule antérieure en postérieure et pratiquer une 2^{ème} manœuvre de JACQUEMIER.

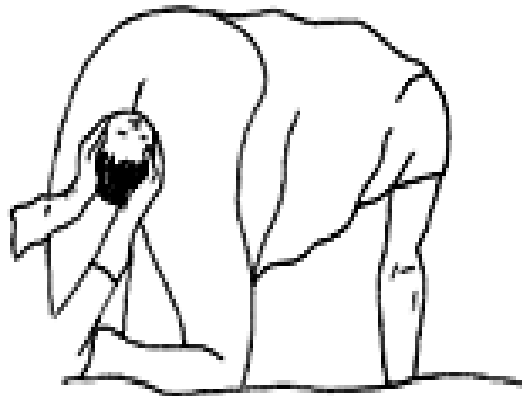
1.9. Les autres manoeuvres

1.9.1. Manœuvre de GASKIN

Pour résoudre une dystocie des épaules, la technique d'Ina May GASKIN (*cf. note : 1*) , apprise auprès de sages-femmes traditionnelles Mayas du Guatemala en 1976, consiste en un changement de position de la mère qui doit se mettre en "position genu-pectoral" sur ses mains et ses genoux. Ce changement de position permet le déblocage des épaules. De plus cette position permet d'éviter une compression du coccyx, amenant donc une ouverture du bassin de quelques millimètres additionnels.

Cette manœuvre reste cependant difficile à réaliser en cas d'urgence dans les conditions habituelles d'accouchement en occident.

Figure 18 : Position quatre pattes lors la manœuvre de GASKIN [12]



1.9.2. Manœuvre de COUDER

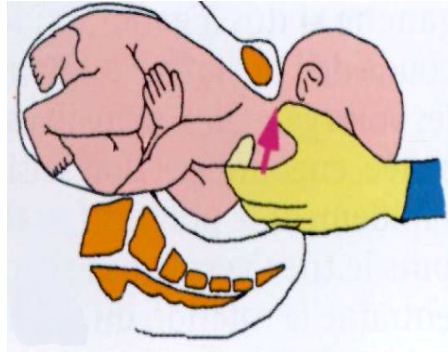
Cette manœuvre préconisée par certaines équipes ne nous semble pas adaptée en cas de dystocie des épaules qu'elle soit modérée ou sévère.

Elle consiste à dégager l'épaule antérieure en passant deux doigts sous la symphyse pubienne le long du bras du fœtus en remontant jusqu'au pli du coude.

Ensuite l'opérateur repousse le coude derrière le dos du fœtus en fléchissant l'avant-bras. La main fœtale se dégage alors sous la symphyse pubienne.

La manœuvre de Couder n'est possible que si l'épaule antérieure est sortie, c'est donc qu'il n'y a pas de dystocie des épaules. Pour rappel, la dystocie des épaules est caractérisée par l'impossibilité de sortie des épaules, la tête seule étant dehors.

Figure 19 : Manœuvre de Couder [16]

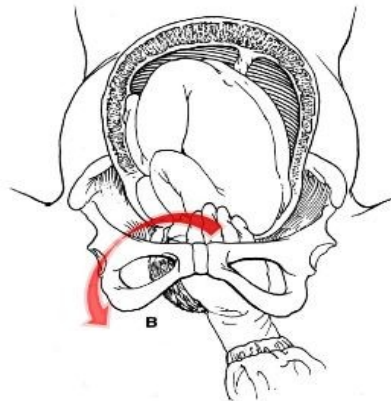


1.9.3. Manœuvre de WOOD ou RUBIN

Il faut ici effectuer une rotation du fœtus de 180° en exerçant une pression derrière l'épaule antérieure et non postérieure comme dans la manœuvre de WOOD INVERSEE. Il faut tourner les épaules et non la tête du fœtus sinon il existe des risques important de fracture ou d'élongation du plexus brachial.

Cette manœuvre est difficile à réaliser du fait du manque de place entre la symphyse pubienne et la tête fœtale.

Figure 20 :



1.9.4. Manœuvre de LETELLIER

Le but de la manœuvre est d'abaisser l'épaule postérieure située au niveau du Déroit supérieur (**DS** (Déroit supérieur)).

Glisser la main en arrière (main droite pour l'épaule gauche). Main nue, savonnée

Localiser l'épaule au déroit supérieur,

Passer l'index en crochet dans l'aisselle, d'arrière en avant, le pouce peut être amené en pince thénar. Les articulations de son doigt et de son poignet, l'avant-bras travaille car le bras de levier de l'opérateur est long.①

Quand l'épaule est mise en mouvement, chercher à engager, donc pousser vers l'avant et vers le bas en vrille. Le geste devient facile, naturel.②

Amener l'épaule à l'ogive pubienne où elle est dégagée de façon classique, doigts en attelle sur l'humérus ③

Le trajet de l'épaule est d'abord dans le plan du déroit supérieur, ensuite en spirale dans l'excavation jusqu'à l'ogive pubienne ④

La clavicule transmet l'effort en traction, au sternum. Le thorax accompagne la rotation. L'épaule est progressivement " haussée ". Le diamètre acromio-thoracique s'est réduit sans aucune traction sur le cou.

Animation

Figure 21 :

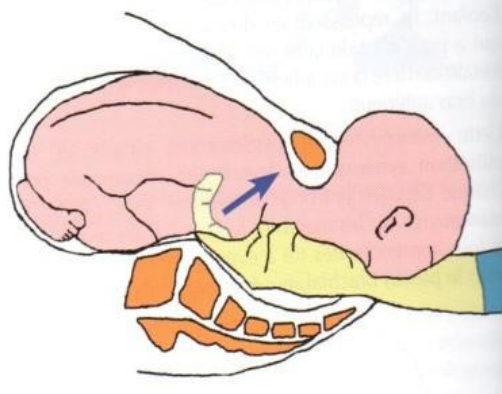


Figure 22 :

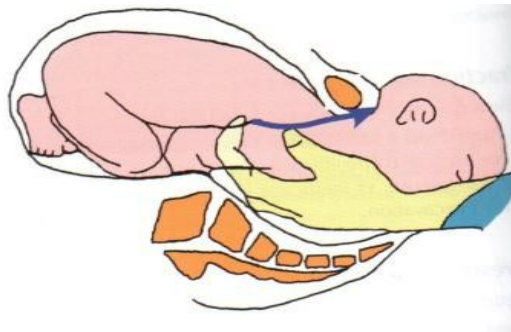


Figure 23 :

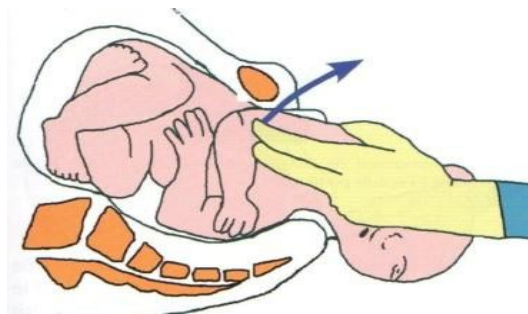
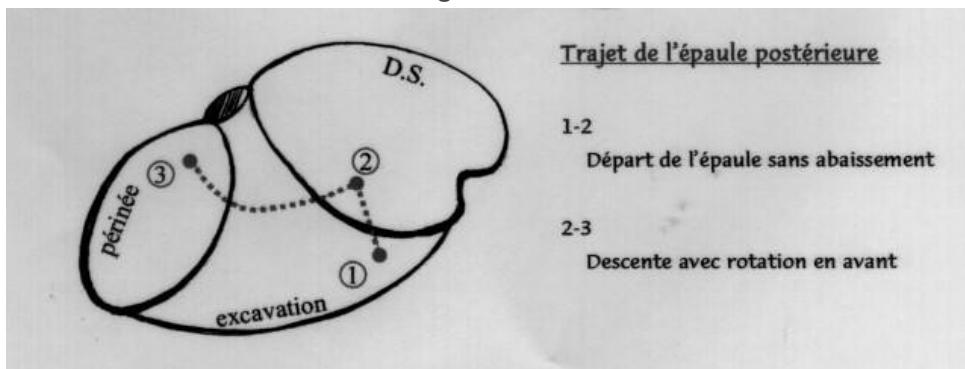


Figure 24 :



1.9.5. Les manœuvres « historiques » !!

1.9.5.1. Ribemont Dessaignes (1893)

Il s'agit du dégagement successif des deux bras en les fracturant pour pouvoir les abaisser. Cette manœuvre se faisait sur les fœtus morts.

1.9.5.2. Zaratte (1924)

Zaratte proposait d'effectuer une section partielle de la symphyse pubienne, la division de celle-ci étant complétée par une abduction des genoux. Cette variante de la symphysiotomie était peu recommandée car trop délétère pour la patiente dans la mesure où l'abduction n'était pas contrôlée.

1.9.5.3. Manœuvre de ZAVANELLI

Il s'agit d'une réintégration du fœtus dans l'utérus par voie basse et suivie d'une extraction par voie haute. Cette méthode reste très controversée dans le cadre d'une dystocie des épaules.

NOTE(S) DU CHAPITRE

1 : Ina May GASKIN est sage-femme certifiée et présidente de la Midwife Alliance of North America (MANA)

2. La présentation du siège

2.1. Généralités :

En situation d'urgence, lors d'un accouchement imminent, la sage-femme peut être obligée de pratiquer seule des manœuvres pour abrégé l'expulsion du fœtus se présentant par le siège.

Il ne faut jamais oublier que l'accouchement en présentation du siège est réputé à risque de dystocie. En faire le diagnostic le plus tôt possible est l'idéal.

Les manœuvres ne s'improvisent pas, elles doivent être parfaitement connues de la sage-femme. Il est important d'éviter d'effectuer des manœuvres inadéquates sources des dystocies provoquées.

Quelques principes généraux sont à respecter quelle que soit les manœuvres utilisées, soit :

- Toute traction intempestive et précoce entraîne :
 - Un relèvement des bras.
 - Une déflexion de la tête fœtale.
- Ne pas faire pousser la patiente en dehors des contractions utérines.
- Toujours respecter l'axe ombilico-coccygien.

La connaissance parfaite du mécanisme obstétrical de l'expulsion du fœtus en présentation du siège est un préalable aux éventuelles manœuvres.

2.2. Méthode de VERMELIN

La méthode de VERMELIN consiste à une expectative tout au long de l'expulsion du fœtus quel que soit le type de présentation : siège complet ou siège décompleté.

Figure 25 :

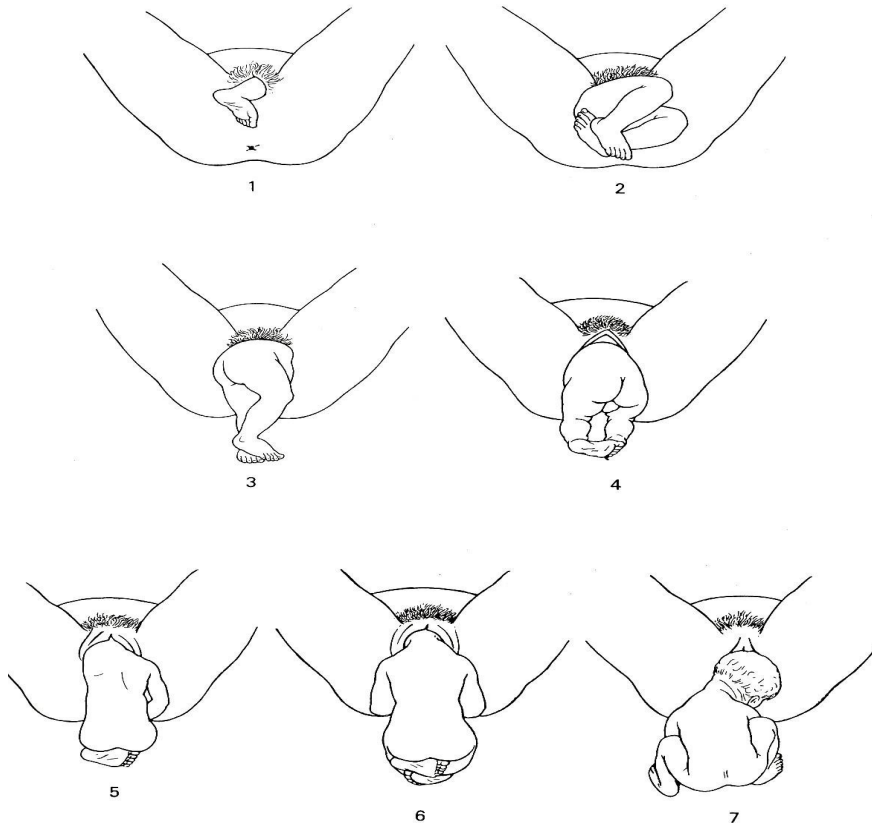
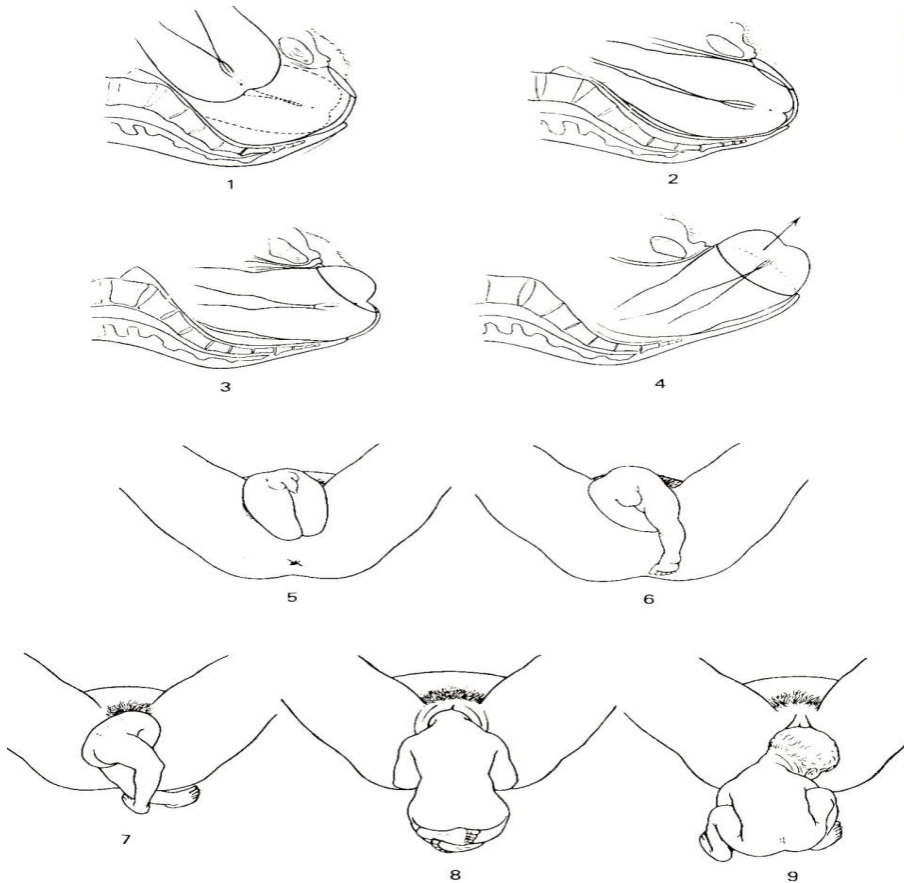


Figure 26 :



Il s'agit ici d'une expulsion spontanée sous l'effet des efforts expulsifs de la mère. Lors de son expulsion, le siège est simplement soutenu par les mains de l'opérateur à défaut d'avoir une table plus basse que la table d'accouchement pour le recevoir. La tête se dégage spontanément en flexion.

2.3. Manœuvre de BRACHT

2.3.1. Indication

Elle est une aide au dégagement de la tête fœtale quand celle-ci est descendue en partie basse.

2.3.2. Technique

- Le siège se dégage.
- Les épaules se dégagent jusqu'à la pointe des omoplates.
- La tête est en partie basse : le sous-occiput est sous la symphyse.
- Aucune traction n'est utilisée.
- La manœuvre doit être réalisée avec douceur.

Il s'agit de retourner le fœtus sur le ventre de sa mère en le saisissant par les membres inférieurs : ①

- Les pouces de l'opérateur sont placés sur la face interne des cuisses.
- Les autres doigts sont sur les fesses.
- Il faut accompagner le retournement progressif du fœtus.
- Le dos fœtal prend contact avec le ventre maternel.
- La nuque pivote autour de la symphyse et la tête se dégage en déflexion.

Figure 27 :

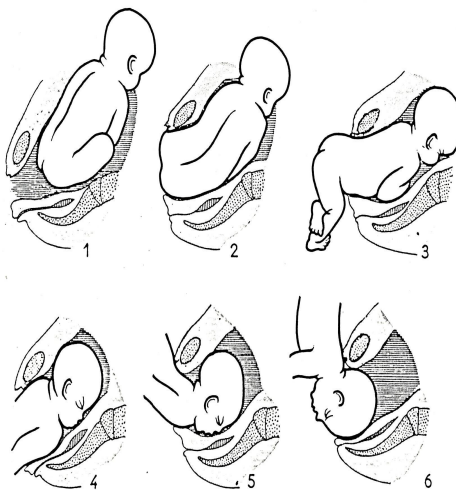


Figure 28 :

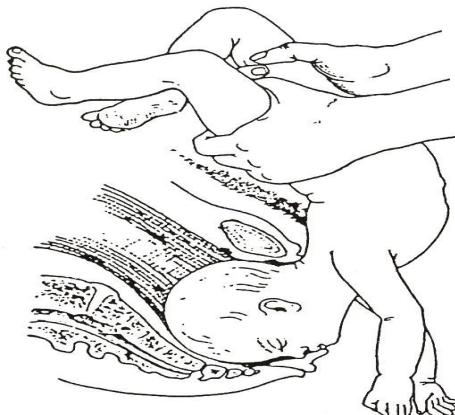
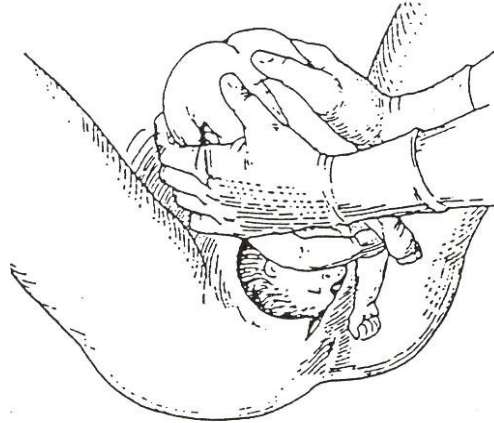


Figure 29 :



Si l'enfant est prématuré il est possible de le saisir par le siège en repliant les membres inférieurs sur l'abdomen pour éviter toute compression de l'abdomen. ②

2.4. Manœuvre de MAURICEAU

2.4.1. Indications

La manœuvre de MAURICEAU est réservée à l'extraction de la tête fœtale partiellement défléchie et retenue au niveau du Déroit Moyen.

L'objectif est de compléter la flexion de la tête afin de pouvoir l'orienter si nécessaire et la faire descendre dans l'excavation et la dégager à la vulve en flexion.

Certaines équipes préfèrent utiliser le forceps pour l'extraction de la tête dernière.

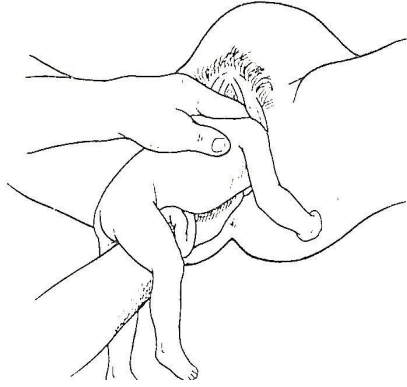
2.4.2. Technique

- Les membres inférieurs du fœtus et le siège se dégagent spontanément sous l'effet des efforts expulsifs de la mère.
- Le dos et les épaules se dégagent à la vulve jusqu'à ce que la pointe des omoplates soient visibles, la tête est alors située dans l'excavation.
- L'enfant est placé à cheval sur l'avant-bras de l'opérateur.
- L'index et le médium de la main ventrale de l'opérateur sont placés dans la bouche de l'enfant jusqu'à la base de la langue. Attention à ne pas appuyer sur le bord du maxillaire inférieur.
- L'index et le médium de l'autre main sont de chaque côté du cou pour faciliter la traction du fœtus. Attention à ne pas prendre appui sur les clavicules.

- La manœuvre se décompose en 2 temps
 - Effectuer une flexion de la tête par appui sur la base de la langue puis, si la tête est orientée dans un diamètre oblique, il faut effectuer une rotation de la tête pour l'amener dans le diamètre antéro-postérieur avec l'occiput sous la symphyse. ①
 - Ensuite on exerce une traction du fœtus, dans l'axe ombilico coccygien +++, pour amener le sous-occiput sous le bord inférieur de la symphyse. ②

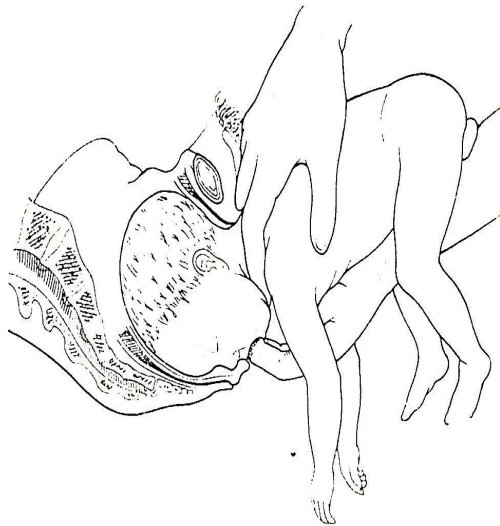
- Relèvement progressif du fœtus tête fléchie. ③
- La tête formant bloc avec le corps du fœtus se dégage fléchie à la vulve. ④

Figure 30 :



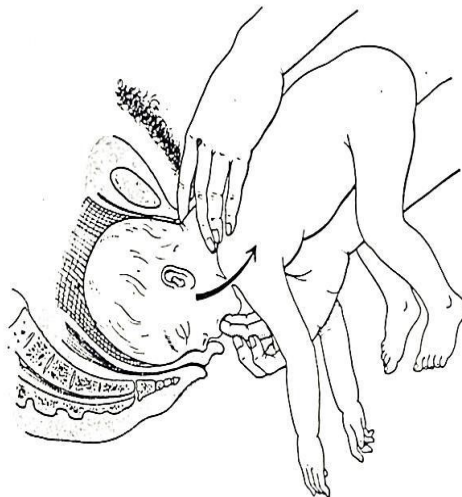① *Flexion, orientation traction*

Figure 31 :



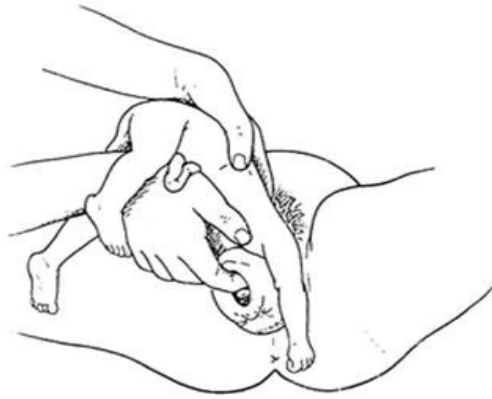② *Sous occiput sous la symphyse pubienne*

Figure 32 :



③ *Relèvement progressif*

Figure 33 :



☑ Dégagement tête fléchie

Quand la face apparaît à la vulve, certains auteurs terminent le dégagement de la tête par une manœuvre de BRACHT, la tête se dégage alors en position défléchie et non plus fléchie. On parle alors de manœuvre de BRACHT-MAURICEAU.

2.5. Manœuvre de LOVSET

2.5.1. Indication

Cette manœuvre permet d'extraire l'enfant, sans risque de relèvement des bras, alors que les pointes des omoplates ne sont pas encore visibles ou si celles-ci commencent à s'écarter. Certaines équipes l'utilisent à titre systématique pour réduire le temps d'expulsion.

2.5.2. Technique

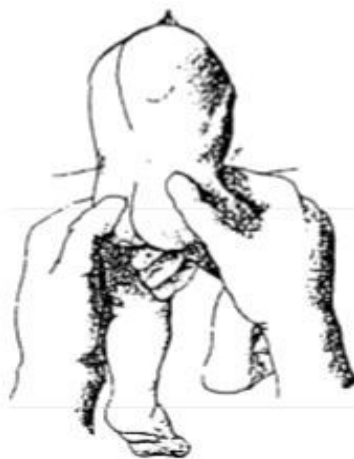Il s'agit d'une manœuvre de double rotation qui s'effectue alors que les épaules sont au niveau du Déroit Supérieur.

Avant de commencer la manœuvre de double rotation de 180°, il faut orienter le diamètre bi-acromial dans l'axe antéro-postérieur, s'il ne l'est déjà pas.

Il faut également effectuer une anse au cordon ②

Le fœtus est saisi par le bassin entouré d'un champ, les 2 pouces de l'opérateur sont placés sur le sacrum, les 2^{ème} et 3^{ème} doigts sur l'aile iliaque ①

Figure 34 :



①

Figure 35 :

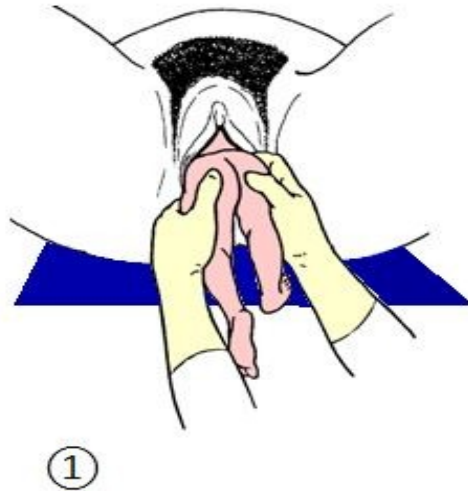
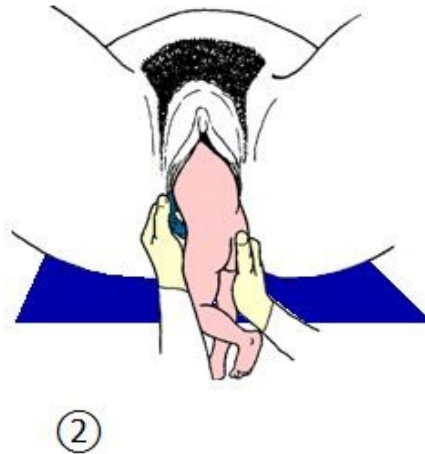


Figure 36 :



2.5.2.1. 1er temps : l'accouchement des épaules :

Quand les épaules sont dans l'axe antéro-postérieur, l'anse au cordon étant faite, l'opérateur effectue une 1^{ère} rotation de 180° en ayant soin de garder le dos en avant.

Figure 37 :

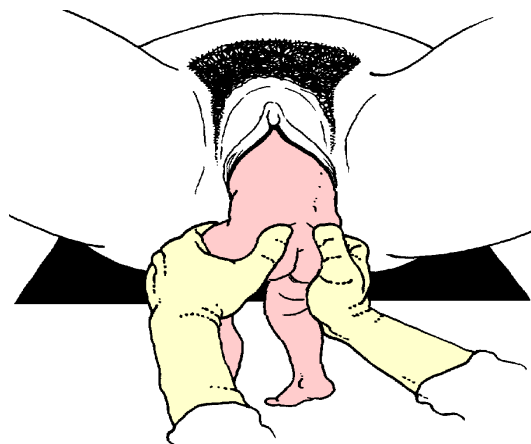
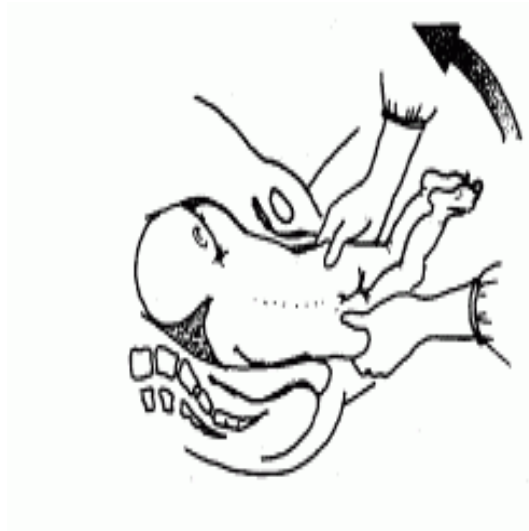

Figure 38 :



Cette rotation permet le dégagement à la vulve de l'épaule qui était initialement en position postérieure. ③

Figure 39 :

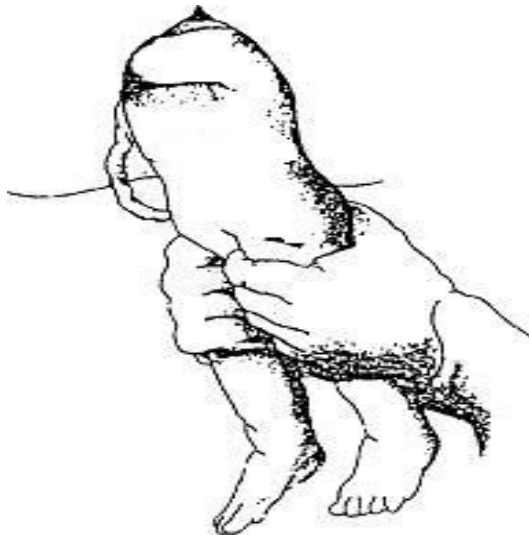
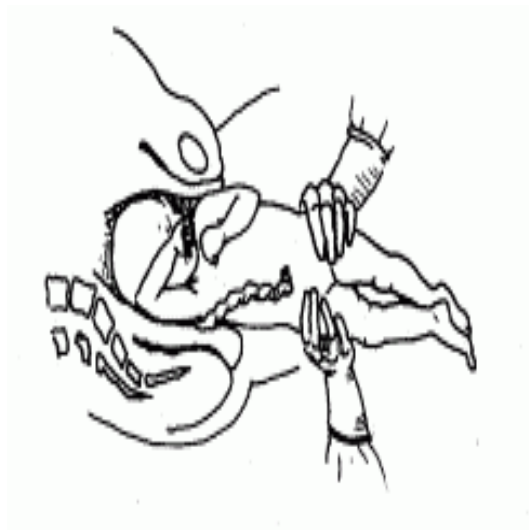

Figure 40 :



Le premier bras peut être abaissé avec un doigt glissé le long de l'humérus jusqu'au pli du coude. ④

Figure 41 :

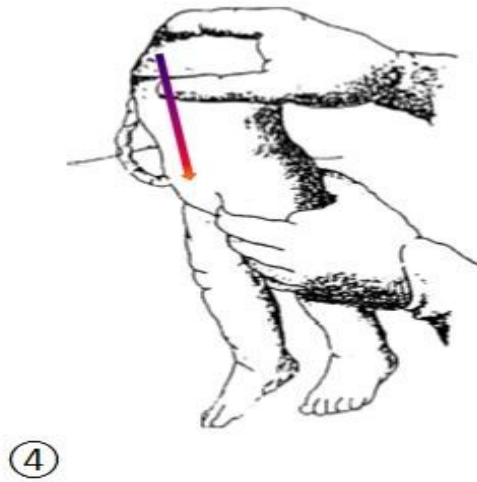
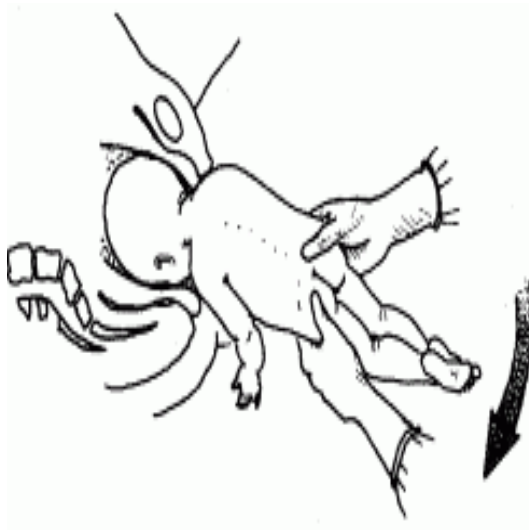


Figure 42 :



Une deuxième rotation de 180° en gardant toujours le dos en avant va permettre le dégagement du deuxième bras spontanément ou avec un accompagnement comme pour le premier bras ⑤ +/- ⑥.

Figure 43 :

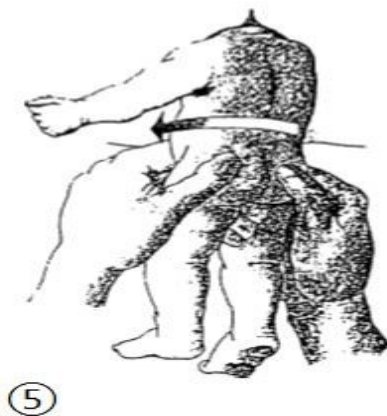
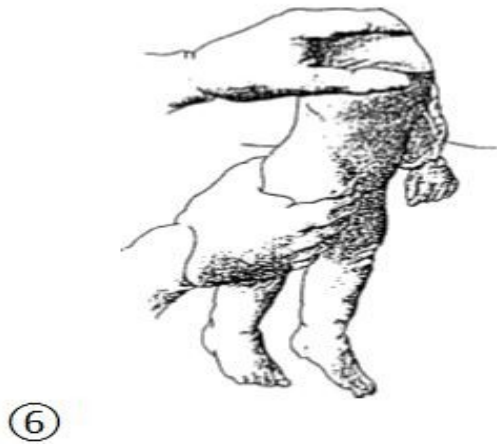


Figure 44 :



2.5.2.2. 2ème temps : l'accouchement de la tête :

Si la tête est bien fléchie l'opérateur effectue une manœuvre de BRACHT

Si la tête est mal fléchie l'opérateur effectue une manœuvre de MAURICEAU, certains obstétriciens préfèrent le forceps sur tête dernière.

2.6. Les autres manœuvres

2.6.1. Manœuvre de SUZOR

Cette manœuvre ressemble à la manœuvre de LOVSET mais avec une seule rotation de 180°.

Quand l'opérateur oriente les épaules dans l'axe antéro-postérieur et amène l'épaule antérieure sous la symphyse pubienne, celle-ci se dégage immédiatement.

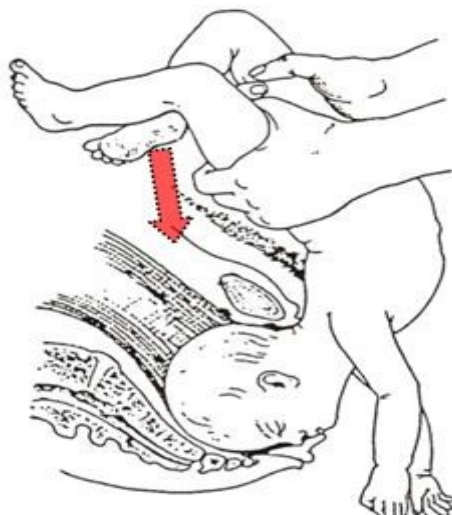L'opérateur n'effectue donc qu'une seule rotation de 180° pour dégager le bras postérieur.

Le dégagement de la tête fœtale se fait avec une manœuvre de BRACHT ou de MAURICEAU.

2.6.2. Manœuvre de KRISTELLAR

Il s'agit de la même procédure que la manœuvre de BRACHT mais accompagnée d'une pression sus-pubienne effectuée par un aide sur le sommet du crâne fœtal.

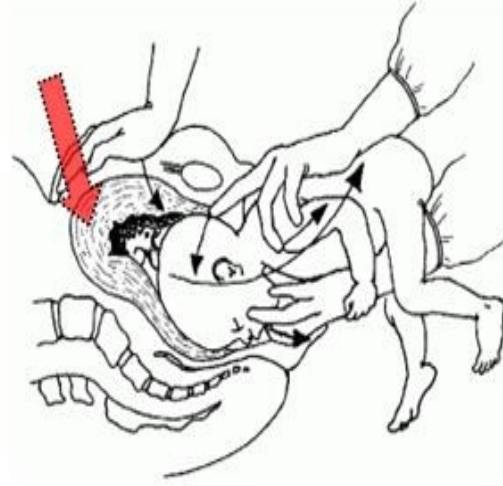
Figure 45 : Manœuvre de KRISTELLAR



2.6.3. Manœuvre de MAURICEAU-SMELLIE-VEIT

Il s'agit de la procédure que la manœuvre de MAURICEAU mais complétée par une pression sus-pubienne sur le sommet du crâne fœtal.

Figure 46 : Manœuvre de MAURICEAU-SMELLIE-VEIT



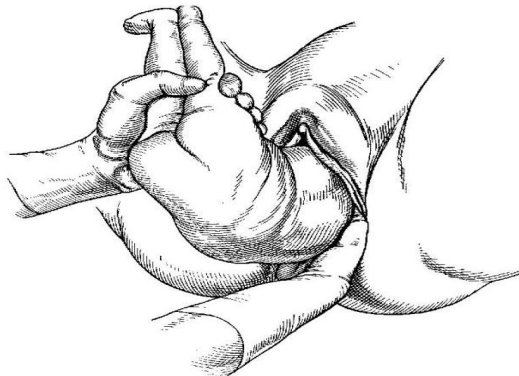
2.6.4. Manœuvre de DEMELIN

Il s'agit d'une manœuvre difficile qui permet d'extraire un fœtus dont les deux bras sont relevés au-dessus du Déroit Supérieur. Actuellement l'extraction par césarienne sera préférée à cette manœuvre. L'objectif de la manœuvre est d'abaisser en premier le bras postérieur retenu au-dessus du DS. Pour abaisser le bras postérieur l'opérateur va devoir introduire la main jusqu'au niveau du DS. Il faut :

- Prendre la main homologue au bras fœtal (main droite pour le bras droit et main gauche pour le bras gauche)
- Introduire la main dans la concavité sacrée ①
- Placer le pouce dans le creux axillaire, l'index et le médus, en attelle le long de l'humérus ②
- Abaisser le bras toujours vers l'avant du fœtus devant la face. On dit que l'on "mouche le fœtus". Le bras postérieur se dégage à la vulve.
- Si le bras antérieur ne descend pas de lui-même, effectuer une rotation de 180° au tronc fœtal et abaisser le bras antérieur devenu postérieur comme décrit précédemment

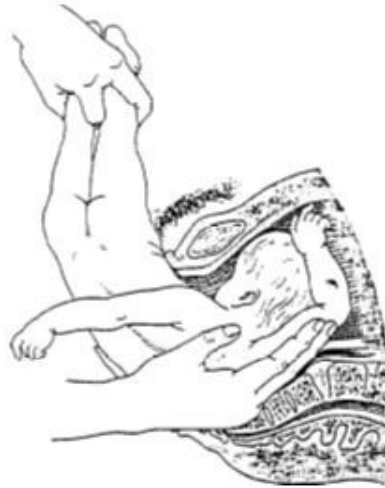Il est parfois nécessaire de terminer par une manœuvre de MAURICEAU pour le dégagement de la tête quand celle-ci est retenue au Déroit Moyen.

Figure 47 :



① Manœuvre de DEMELIN [6]

Figure 48 :



©Manœuvre de DEMELIN

2.7. Conduite de l'accouchement en présentation du siège (rappels)

Lors de l'accouchement inopiné en présentation du siège, les recommandations pour l'accouchement par le siège doivent être suivies au plus près. Nous retiendrons :

- Calme pour la sage-femme, pour la patiente.
- Asepsie rigoureuse.
- Patiente bien installée.
- Absence de toute manœuvre jusqu'à l'apparition de la pointe des omoplates.
- Gestes doux.
- Prendre appui sur des zones fœtales peu fragiles.
- L'épisiotomie n'est pas systématique. Sa réalisation est fonction de l'expertise de l'opérateur et/ou du protocole du service.
- Réanimation prête pour l'accueil du nouveau-né.
- Obstétricien, anesthésiste et pédiatre prévenus, mieux présents si possible.

3. Bibliographie

- [1] (Bibliographie : CROFTS et al , Observations from 450shoulder dystocia simulations, *Obstetrics & Gynecology* VOL.112, NO.4, October 2008 906-912)
- [2] (Bibliographie : SCHAAL JP, RIEETHMULLER D, MAILLET R., *Mécanique et Techniques obstétricales*, 3ème éd, Montpellier : Sauramps Médical, 2007, 922p.)
- [3] (Bibliographie : GOFINET F, CABROL D, *Accouchement du gros enfant*, in *Traité d'obstétrique*, Paris : Elsevier Masson, 2010, p.417-426)
- [4] (Bibliographie : MAGNIN G, PIERRE F, *Dystocie des épaules*, *Encycl Méd Chir (Elsevier, Paris), Obstétrique*, 5-067-A10, 1999, 7p.)
- [5] (Bibliographie : MALINAS Y. *Dystocie des épaules, une minute pour survivre. La pratique médicale quotidienne* 1985 ; 211 : 8-15.)
- [6] (Bibliographie : MERGER R, LEVY J, MELCHIOR J, *Précis d'obstétrique*, 6ème éd, Paris : Masson, 1995, 597p.)
- [7] (Bibliographie : MORIN P, *Atlas de technique opératoire: L'ACCOUCHEMENT*, Paris : Flammarion, 1965, 382p)
- [8] (Bibliographie : LANSAC J, BODY G, PERROTIN F, MARRET H, *Pratique de l'accouchement*, 4ème

éd, PARIS : Masson, 2006, 553p.)

[9] (Bibliographie : Royal College of Obstetricians and Gynaecologists, *Shoulder Dystocia, Green-top Guideline No. 42, 2nd edition, march 2012*)

Liens Internet :

[10] (Bibliographie : <http://pro.gyneweb.fr/portail/Sources/congres/jta/02/maillet.htm>)

[11] (Bibliographie : http://www.has-sante.fr/portail/upload/docs/application/pdf/ea-_recommandations_

[12] (Bibliographie : http://www.google.fr/imgres?sa=X&hl=fr&biw=1688&bih=736&tbm=isch&tbnid=KzuCC64y5tXg1M:&imgrefurl=http://www.thefarm.org/midwives/dystocia.html&docid=IL_nFq_sMEf5AM&imgurl=http://www.thefarm.org/farmgif/dystocia.gif&w=163&h=107&ei=ZnCBUbHuDcWR0QX8oID4Dw&zoom=1&iact=hc&vpx=460&vpy=180&dur=82&hovh=85&hovw=130&tx=93&ty=64&page=1&tbnh=85&tbnw=130&start=0&ndsp=11&ved=1t:429,r:3,s:0,i:91)

[13] (Bibliographie : http://www.google.fr/imgres?um=1&hl=fr&qscrl=1&rlz=1T4MERD_frFR498FR513&biw=1688&bih=736&tbm=isch&tbnid=nASMP6hZfqLHwM:&imgrefurl=http://pro.gyneweb.fr/portail/Sources/congres/jta/02/maillet.htm&docid=vDaqT66bHQ6k7M&imgurl=http://pro.gyneweb.fr/portail/Sources/congres/jta/02/images/2002_037B.gif&w=511&h=283&ei=fWuFUevBEcPSOdK4gOAC&zoom=1&iact=hc&vpx=240&vpy=197&dur=38&hovh=167&hovw=302&tx=83&ty=73&page=1&tbnh=151&tbnw=272&start=0&ndsp=34&ved=1t:429,r:1,s:0,i:85)

[14] (Bibliographie : <http://www.copacamu.org/spip.php?article511>)

[15] (Bibliographie : http://hetv.org/resources/reproductive-health/mcpc_fr/symptomes/s97_s99_dystocie.html)

[16] (Bibliographie : http://www.uvp5.univ-paris5.fr/wikinu/wikinu-colleges/WIKINUCOLLEGE-GYNECOOBST/Lansac-obst-Accouchement_Gros_enfant.pdf)

Conclusion

En cas de siège inopiné, la connaissance des manœuvres est indispensable pour éviter les gestes improvisés et connaître la limite de ses compétences. La meilleure des préventions est le diagnostic précoce de présentation du siège.

Annexes

Abréviations

- **PU** : poussée utérine
- **Axe DS** : axe du détroit supérieur
- **DS** : Détroit supérieur
- **HU** : hauteur utérine