

# **Extractions instrumentales par ventouse obstétricale**

**Comité éditorial de l'UVMaF**

2013

## Table des matières

Introduction.....	3
1. Historique [1], [2].....	3
2. Description.....	4
2.1. Ventouses métalliques.....	4
2.2. Ventouse en silicone .....	5
2.3. Systèmes d'aspiration.....	6
3. Indications - Contre-indications.....	6
3.1. Conditions préalables à l'application instrumentale .....	6
3.2. Indications.....	7
3.3. Contre-indications.....	7
4. Technique d'utilisation.....	8
4.1. Position de la ventouse.....	8
4.2. Orientation de la traction.....	9
4.3. Flexion.....	9
4.4. Descente.....	9
4.5. Rotation intra-pelvienne.....	10
4.6. Le dégagement .....	10
5. Complications.....	11
5.1. Complications maternelles.....	11
5.1.1. Lésion cervicale.....	11
5.1.2. Déchirure périnéale.....	11
5.2. Complications néonatales.....	11
5.2.1. Rappels anatomiques.....	11
5.2.2. Bosse séro-sanguine .....	11
5.2.3. Excoriation du cuir chevelu .....	11
5.2.4. Décollement cutané localisé.....	11
5.2.5. Céphalématome ou hématome sous-périosté .....	11
5.2.6. Hématome sous-cutané diffus du cuir chevelu .....	11
5.2.7. Hémorragie rétinienne.....	12
5.2.8. Hémorragie cérébro-méningée.....	12
6. Bibliographie.....	12
Conclusion.....	12
Annexes.....	12

## Prérequis

- Mécanisme de l'accouchement en présentation du sommet

## Objectifs spécifiques

- Connaître le principe de fonctionnement de la ventouse
- Connaître les indications et contre-indications de l'usage de la ventouse
- Connaître les complications éventuelles de l'usage de la ventouse

## Introduction

La ventouse obstétricale encore appelée "vacuum extractor" est utilisée pour aider à l'accouchement par les voies naturelles. Il s'agit d'un instrument de flexion, de traction limitée et de rotation induite. [1] Le principe fondamental repose sur la force créée par un générateur de vide unissant la cupule au pôle céphalique du fœtus.

### 1. Historique [1], [2]

L'origine de la première ventouse remonte à James YONG de Plymouth (Angleterre) en 1706, mais il fallut attendre 1849 pour que J.Y. SIMPSON invente une ventouse qu'il va appeler "Air tractor". Son invention loin d'être parfaite fut rapidement abandonnée.


**Figure 1 : Air tractor of James Young Simpson. The markings left by the original inner metal cup can be seen on the inner surface of the outer vulcanized rubber cup**



*(Picture courtesy of Philip Myerscough from a negative supplied by Robert Fraser) [3]*

Après de nombreux essais techniques de par le monde, c'est un suédois du nom de MALMSTRÖM qui mit au point en 1954 une première ventouse efficace qu'il appela "vacuum extractor". Cette ventouse était composée de trois cupules métalliques (40, 50 et 60 mm) avec un disque protecteur de la tête fœtale à l'intérieur relié à une chaîne de 32cm permettant la traction et un tuyau pour l'aspiration.

**Figure 2 : Ventouse de Malmström**



[Ventouse de Malmström](#)

Par la suite de nombreuses innovations ont été proposées pour améliorer cette ventouse dite "suédoise" qui présentait quelques défauts tels qu'une cupule trop épaisse et un tracteur centré avec la prise de vide.

De toutes ces innovations qui avaient pour but une meilleure efficacité, nous retiendrons :

- des cupules plus fines,
- cupules plus ou rigides en différents matériaux : acier inoxydable, silicone...,
- aspiration latérale,
- systèmes aspiratifs manuels ou électrique.

Toutes ces innovations avaient en commun l'objectif de :

- faciliter la pose de la ventouse,
- permettre une extraction en respectant les axes physiologiques de descente
- diminuer les lâchages,
- réduire les traumatismes cutanés de la tête fœtale fréquents avec les forceps.

## 2. Description

Il existe de nombreux types de ventouses obstétricales. Les plus couramment actuellement utilisées sont :

### 2.1. Ventouses métalliques

#### Ventouse obstétricale de Malmström :

Ventouse à traction et aspiration centrales: avec une cupule en en chrome, un tuyau en caoutchouc et un fil de traction en acier inoxydable Diamètres : 30-40-50-60 millimètres

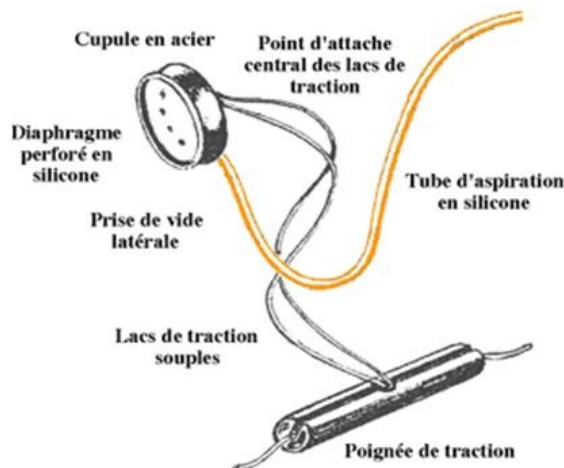
Figure 3 : Ventouse obstétricale de Malmström



#### Ventouse Minicup Collin, Gentile, Drapier) :

Ventouse métallique à traction centrale et aspiration latérale. Les lacs de traction sont souples et partent du centre de la cupule. La poignée de traction peut être placée sur les lacs à la distance souhaitée de la cupule.

Figure 4 : Ventouse Minicup Collin, Gentile, Drapier



### **Ventouse de Bird :**

Ventouse métallique dont le modèle spécifique pour les variétés postérieures possède une aspiration complètement latérale.

Les ventouses métalliques sont progressivement abandonnées par les équipes obstétricales pour des raisons pratiques (stérilisation ) et d'utilisation (moins fonctionnelles que les ventouses souples).

**Figure 5 : Ventouse de Bird**



## **2.2. Ventouse en silicone**

### **Ventouse obstétricale de Bird à usage unique :**

Ventouse obstétricale à usage unique avec lac de traction, cupule et poignée ergonomiques, et tube de connexion sur pompe à vide.

**Figure 6 : Ventouse obstétricale de Bird**

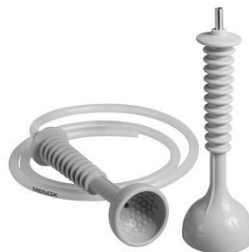

### **Ventouse Silc Cup :**

Ventouse réutilisable souple pour un accouchement par ventouse.

Stérilisation en autoclave de la cupule avec le tuyau. Il existe deux taille de cupule : Ø 50 ou 60 mm.

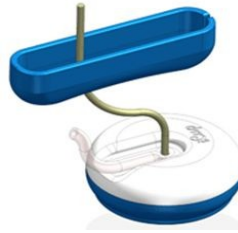
**Figure 7 : Ventouse Silc Cup**



### **Ventouse iCup® :**

Ventouse en polyuréthane de qualité médicale relativement souple, stérile, à usage unique, prête à l'emploi.

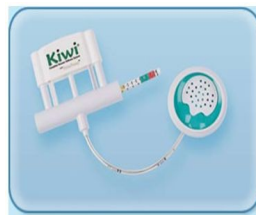**Figure 8 : Ventouse iCup®**



**Ventouse Kiwi® :**

La ventouse obstétricale Kiwi® à usage unique est un instrument complet avec une pompe d'aspiration manuelle et un indicateur de traction. Ce système permet au médecin d'avoir le contrôle total sans avoir recours à du personnel assistant. Elle est plutôt utilisée à la partie basse de l'excavation pelvienne.

**Figure 9 : Ventouse Kiwi®**



## 2.3. Systèmes d'aspiration

Il existe trois types de système d'aspiration tous équipés d'un manomètre :

- Le système manuel à main ou à pied [a\_b]
- Le système manuel intégré de la ventouse Kiwi® [cf. 3.2.]
- Le système d'aspiration électrique avec ou sans pédale [c\_d]

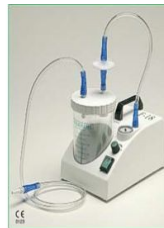**Figure 10 : Les systèmes d'aspiration**



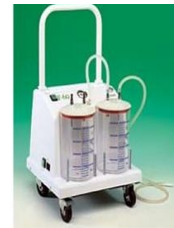[a]



[b]



[c]



[d]

Selon le J.P. SCHAAL [1], la dépression nécessaire à l'extraction d'un fœtus par ventouse ne doit pas dépasser 0,6 à 0,8 kg/cm<sup>2</sup> soit 600 à 800 millibars.

## 3. Indications - Contre-indications

### 3.1. Conditions préalables à l'application instrumentale

Selon les recommandations de pratique clinique du CNGOF [4] :

- La connaissance du dossier médical et obstétrical, les membranes rompues, une présentation céphalique, la dilatation complète, une présentation engagée sont les conditions préalable à toute

#### application instrumentale

- S'il existe un doute clinique quant à la variété de présentation, une échographie est recommandée.
- L'intervention doit être expliquée à la patiente.
- Le choix de l'instrument est fonction de la situation obstétricale et des préférences de l'obstétricien. La pratique d'une épisiotomie est laissée à l'appréciation de l'opérateur.
- Une césarienne doit pouvoir être réalisée rapidement en cas d'échec de l'extraction instrumentale.
- Si le choix de l'instrument se porte sur la ventouse obstétricale, selon le CNGOF [4],
  - La durée d'application doit être inférieure à 20 minutes.
  - L'absence de progression du mobile fœtal après 6 contractions utérines doit faire renoncer à l'extraction par ventouse.
  - Trois lâchages de la ventouse correspondent à un échec et doivent faire renoncer à la poursuite de son usage.

## 3.2. Indications

Les principales indications d'application de la ventouse obstétricale sont :

- Arrêt de progression de la tête fœtale à partir du détroit moyen de l'excavation, surtout s'il existe un défaut de flexion.  
Il est recommandé d'envisager le recours à une extraction instrumentale à partir de 30 minutes d'efforts expulsifs avec un RCF normal, dans la mesure où l'intensité des efforts expulsifs a été jugée suffisante sans progression du mobile fœtal. [4]  
Au niveau du détroit moyen, la ventouse obstétricale semble être le meilleur instrument du fait de son action de flexion. Les arrêts de la descente d'une présentation céphalique au niveau du détroit moyen sont très souvent des défauts de rotation d'une position postérieure et le complément de flexion permet la rotation vers une position antérieure et l'accouchement par voie basse
- Anomalies du rythme cardiaque fœtal (RCF) faisant craindre la présence ou la survenue rapide d'une acidose fœtale et justifiant ainsi d'une extraction instrumentale en dehors de toute contre-indication à l'accouchement voie basse,
- Aide à l'expulsion pour fatigue ou agitation maternelle,
- Aide à l'expulsion chez les femmes porteuses d'une cicatrice utérine,
- Aide à l'expulsion pour maladie maternelle (éclampsie, pré-éclampsie, cardiopathie, insuffisance respiratoire, para ou tétraplégie, anévrisme cérébral, rétinopathie, ...).

REMARQUE : Il faut toujours tenir compte du bien être fœtal et de l'estimation échographique du poids fœtal avant de poser une indication d'extraction. Des anomalies du rythme cardiaque et/ou une estimation de poids fœtal supérieure à la normale doivent faire reconsidérer l'indication d'extraction fœtale en fonction du calcul risques/bénéfices.

## 3.3. Contre-indications

Les principales contre-indications à l'application de la ventouse obstétricale sont :

- Contre-indications obstétricales et maternelles
  - Les présentations de la face, du siège, du front et transversales (épaules)
  - Une dilatation cervicale incomplète
  - Une présentation non-engagée ou à partie haute de l'excavation
  - Une variété de position indéterminée
  - La disproportion fœto-pelvienne.
  - Une mère non-coopérante.
- Contre-indications fœtales :

- La prématurité avant 34 semaines
  - Les fœtus avec un trouble de la minéralisation osseuse (ostéogénèse imparfaite)
  - Les syndromes hémorragiques du nouveau-né : (hémophilie, trouble de la crase sanguine in utero, prise continue de phénobarbital par la mère)
  - La présence d'une importante bosse séro-sanguine
  - Les infections virales transmissibles ( HIV, Hépatites)
- Autres contre-indications :
    - Un opérateur inexpérimenté

NB : la présence d'une électrode de scalp ou les micro-prises de sang au scalp ne sont pas considérées comme des contre-indications à la ventouse obstétricale.

## 4. Technique d'utilisation

**L'application de la ventouse obstétricale requiert une parfaite connaissance de la mécanique obstétricale.**

En ce qui concerne la ventouse obstétricale, les conditions habituelles nécessaires à l'application de la ventouse sont :

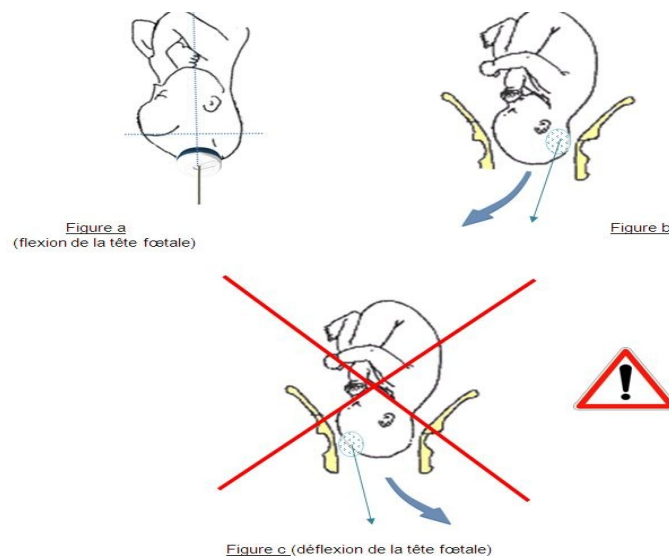
- Col à dilatation complète.
- Présentation céphalique.
- Tête engagée au moins en partie moyenne.
- Membranes rompues.
- Position de la tête fœtale par rapport au bassin maternel parfaitement définie : orientation, degrés de flexion et d'asynclitisme. Ceci est impératif.
- Quand le diagnostic de variété est difficile à poser cliniquement, on peut avoir recours à l'échographie).
- Vessie vide
- Asepsie.

### 4.1. Position de la ventouse

La ventouse doit être posée au point de flexion (Figure a) soit le plus loin possible vers l'occiput de manière à faciliter la flexion de la tête fœtale (Figure b). Il est donc indispensable de bien connaître la variété de position de la tête.

Toute erreur de traction peut induire une déflexion créant ainsi une dystocie (Figure c).

**Figure 11 : Position de la ventouse**





Les conditions de pose étant respectées, l'opérateur :

- choisit une cupule de grande taille en générale.
- entre deux contractions utérines (CU), il glisse la cupule vers l'occiput fœtal, en positionnant le point de repère (ou la prise d'aspiration latérale) de la cupule en regard de l'occiput.
- une 1<sup>ère</sup> dépression à 200mbar étant effectuée pendant la CU, il vérifie la mise en place de la cupule qui doit être libre de toute partie molle de la mère (absence d'aspiration du col ou de vagin).
- une 2<sup>ème</sup> dépression de 600 à 700mbar est effectuée rarement au-delà.
- les tractions sont alors effectuées pendant la CU et avec l'aide des efforts expulsifs maternels.

## 4.2. Orientation de la traction

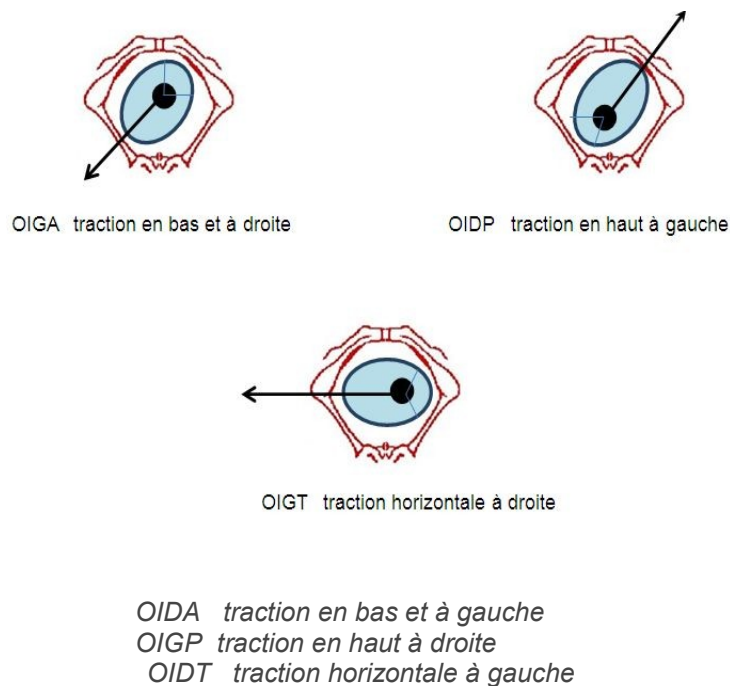
L'orientation de la traction est fonction de :

- La variété de position de la tête fœtale
- La hauteur de la présentation dans l'excavation.

L'orientation de la traction sera donc modifiée selon les différents temps de l'expulsion :

- la flexion (sauf si la tête en présentation du sommet est totalement fléchie).
- la descente
- la rotation intra-pelvienne.
- le dégagement proprement dit.

**Figure 12 : L'orientation de la traction**



## 4.3. Flexion

L'axe de traction étant respecté, les premières tractions douces ont pour but de compléter la flexion de la tête. Dans les variétés postérieures, lors de l'amorce de la descente, la contre-réaction de l'appui pubien permet à elle seule de fléchir la tête.

## 4.4. Descente

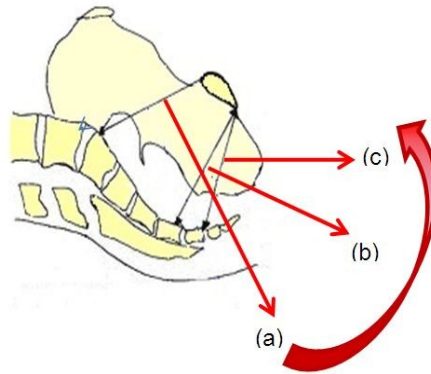
Dès que la flexion est parfaite, la tête va pouvoir amorcer sa descente. La traction va se modifier pour respecter les axes des différents niveaux de l'excavation.

La progression de la tête fœtale se fait donc selon plusieurs vecteurs successifs selon la progression physiologique de la tête dans la filière pelvienne ([cf. cours UVMAF sur l'accouchement](#)).

Le système de traction devant toujours rester perpendiculaire à la cupule, les différents axes de traction seront :

- Au niveau du détroit supérieur : dans un axe ombilico-coccygien entre l'engagement et le franchissement du détroit moyen, (a)  
Les lacs (ou la chaîne de traction) sont en contact avec le périnée postérieur. L'opérateur doit se mettre à genou pour être certain de tirer dans le bon axe
- Lorsque le front fœtal butte sur le sacrum et accentue sa flexion (b), l'axe de traction sera perpendiculaire au diamètre sous-sacro-sous-pubien.
- Après une horizontalisation de la progression (chez la femme en décubitus dorsal), la traction se fera vers le haut et l'avant. (c)

**Figure 13 : Les différents axes de traction**



La descente peut parfois être facilitée en agissant sur l'asynclitisme de la tête en effectuant des tractions légèrement latérales.

Les efforts de traction, toujours modérés, ils sont effectués pendant les contractions utérines et aidés par la poussée abdominale maternelle.

Entre deux contractions utérines la tête est maintenue au niveau obtenu lors de la dernière traction.

#### 4.5. Rotation intra-pelvienne

Si la cupule a été correctement positionnée, le point de repère de la cupule permet de suivre la rotation spontanée de la tête fœtale.

Dans les variétés postérieures, si cette rotation ne se fait l'opérateur peut s'attendre à un dégagement en occipito-sacré.

#### 4.6. Le dégagement

En dehors des contractions utérines, l'usage de la ventouse permet un contrôle du périnée est une ampliation progressive de celui-ci.

L'opérateur adaptera l'orientation de la traction selon la variété de dégagement occipito-pubien ou occipito-sacré.

Une épisiotomie est parfois réalisé mais non systématiquement.

## 5. Complications

### 5.1. Complications maternelles

#### 5.1.1. Lésion cervicale

Lors d'une pose de ventouse le col ou le vagin peut être pincé entre le bord de la ventouse est la présentation. Il est donc nécessaire de vérifier l'absence d'aspiration de ceux-ci avant de tracter sur la ventouse.

#### 5.1.2. Déchirure périnéale

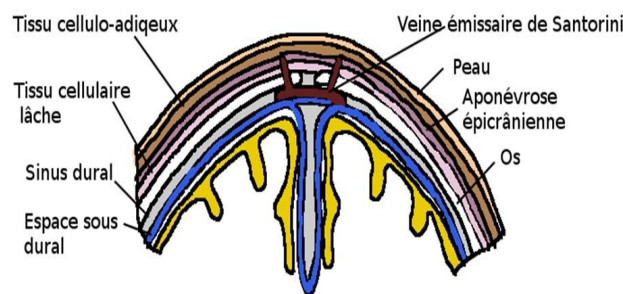
Le risque de lésion périnéale est majoré lors de toute extraction instrumentale. Une épisiotomie peut réduire ce risque. Le recours systématique à l'épisiotomie dépend du choix de l'opérateur sinon il repose sur les critères habituels de réalisation d'une épisiotomie.

### 5.2. Complications néonatales

#### 5.2.1. Rappels anatomiques

[Cf. cours UVMAF Traumatismes obstétricaux](#)

Figure 14 : Anatomie du scalp fœtal



#### 5.2.2. Bosse séro-sanguine

[Cf. cours UVMAF Traumatismes obstétricaux](#)

#### 5.2.3. Excoriation du cuir chevelu

[Cf. cours UVMAF Traumatismes obstétricaux](#)

#### 5.2.4. Décollement cutané localisé

Il s'agit ici d'une bosse séro-sanguine associée à un décollement cutané étendu sur quelques cm<sup>2</sup> où la peau est flasque et fluctuante. Celle-ci va se retendre et adhérer spontanément au scalp en quelques jours.

#### 5.2.5. Céphalématome ou hématome sous-périosté

[Cf. cours UVMAF Traumatismes obstétricaux](#)

#### 5.2.6. Hématome sous-cutané diffus du cuir chevelu

[Cf. cours UVMAF Traumatismes obstétricaux](#)

### 5.2.7. Hémorragie rétinienne

Les hémorragies rétiniennes sont retrouvées plus fréquemment avec l'usage de la ventouse obstétricale. Elles sont le plus souvent corrélées à la longueur du travail. Elles se résorbent spontanément.

### 5.2.8. Hémorragie cérébro-méningée

Les hémorragies sous-durale, extra-durale, intra-parenchymateuse ou intra-ventriculaire ne semblent pas en relation directe avec l'accouchement par ventouse, mais peuvent être secondaire à une anoxie cérébrale prolongée dans une souffrance fœtale aiguë ou à un trouble de l'hémostase congénital.

## 6. Bibliographie

- **ALTHABE F.** : *Extraction par ventouse obstétricale ou forceps en cas d'accouchement assisté par voie basse Bibliothèque de Santé Génésique de l'OMS; 2002, Genève - [lien](#)*
- **EUSTACE D.L.S.** : *James Young Simpson: the controversy surrounding the presentation of his Air Tractor (1848-1849) Journal of the Royal Society of Medicine Volume 86 November 1993*
- **LEROY F.** : *Histoire de naître : De l'enfantement primitif à l'accouchement médicalisé Ed DE BOECK Université, 1ère édition, Bruxelles, 2002, 456p.*
- **SCHAAL J.P., RIETHMULLER D., MAILLET R., UZAN M.** : *Mécanique et Techniques Obstétricales Ed SAURAMPS MEDICAL, 3ème édition, Montpellier, 2007, 922p.*
- [COLLEGE NATIONAL DES GYNECOLOGUES OBSTETRICIENS FRANÇAIS \(CNGOF\) - Recommandations pour la pratique clinique : Extractions instrumentales](#)

## Conclusion

L'usage de la ventouse est en constante augmentation dans les pays industrialisés. Son apprentissage est plus facile que celui des forceps. [4]

Sous réserve d'avoir des opérateurs formés, la plupart des études concluent à une diminution de la morbidité maternelle lors de l'utilisation de la ventouse dans les accouchements assistés par voie basse. [5] Les complications néonatales ont fortement contribué à dévier l'usage de la ventouse obstétricale, cependant il est important de rappeler que ces complications sont rares. L'incidence de la plus grave de ces complications soit l'hématome sous-cutané diffus du cuir chevelu est de 1.26‰ ventouses

## Annexes

### Glossaire

- **CNGOF** : Collège National des Gynécologues obstétriciens
- **OIDA** : Occipito Iliaque Droit Antérieur
- **OIDP** : Occipito Iliaque Droit Postérieur
- **OIGA** : Occipito Iliaque Gauche Antérieur
- **OIGP** : Occipito Iliaque Gauche Postérieur
- **OP** : Occipito-Pubien
- **OS** : Occipito-Sacré
- **UMMAF** : Université Virtuelle de Maïeutique Française

