

Le bassin obstétrical

Comité éditorial pédagogique de l'UVMaF

Date de création du document 2010-2011

Table des matières

SPECIFIQUES :	4
I Étude anatomique du bassin obstétrical	6
I.1 Les éléments du bassin osseux	6
I.2 L'os coxal	6
I.3 Le sacrum	7
I.4 Les articulations du bassin	8
II Le détroit supérieur	9
II.1 Les limites	9
II.2 La forme	9
II.3 Les principaux diamètres	10
II.4 Les différentes formes de détroit supérieur	11
II.4.1 Le bassin platypelloïde ou plat	11
II.4.2 Le bassin anthropoïde ou ovale	11
II.4.3 Le bassin androïde ou triangulaire	12
II.5 Le plan du détroit supérieur	13
III L'excavation pelvienne	14
III.1 La forme de l'excavation pelvienne	14
III.2 Les limites	14
IV Le détroit inférieur	17
IV.1 La forme du détroit inférieur	17
IV.2 Les diamètres	17
IV.3 L'ogive pubienne	17
V Les mouvements du bassin	19
V.1 La nutation (du latin nutare=saluer)	19

V.2 La contre nutation.....	21
V.3 L'antéversion.....	21
V.4 Rétroversion du bassin.....	21
V.5 Rotation externe et interne des fémurs.....	22
V.6 Retropulsion du coccyx.....	22
VI Examen clinique du bassin obstétrical par toucher vaginal.....	22
VI.1 Exploration du détroit supérieur.....	22
VI.1.1 Étude du diamètre antéropostérieur ou PRP	22
VI.1.2 Exploration des lignes arquées	23
VI.2 Exploration du détroit moyen.....	24
VI.3 Le détroit inférieur.....	25
VII Étude paraclinique du bassin obstetrical.....	25
VII.1 La radiopelvimétrie.....	25
VII.2 La scannopelvimétrie.....	25
VIII La pelvimétrie par IRM.....	27
IX Bibliographie.....	29
X Annexes.....	30

PRÉ-REQUIS

- Anatomie générale du squelette
- Différences anatomiques entre le bassin de l'homme et de la femme

OBJECTIFS

SPECIFIQUES :

- Décrire les os du bassin et leurs formes
- Connaître les dimensions utiles du bassin en obstétrique
- Connaître les mouvements du bassin
- Décrire l'examen clinique du bassin
- Connaître et interpréter les explorations paracliniques du bassin

INTRODUCTION

Le bassin est divisé en deux parties : le grand bassin et le petit bassin. Le grand bassin, sans intérêt obstétrical, fait partie de la cavité abdominale. Il est constitué latéralement par les fosses iliaques des os coxaux et, en arrière, par les ailes du sacrum.

Quant au petit bassin, il correspond au bassin obstétrical. Ce canal osseux est composé de deux ouvertures : le **détroit supérieur** et le **détroit inférieur** et d'une excavation : l'**excavation pelvienne**.

Il a un rôle majeur en obstétrique.

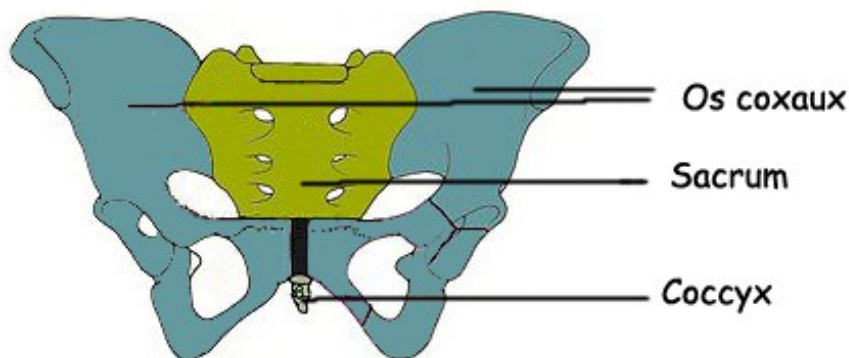
I ÉTUDE ANATOMIQUE DU BASSIN OBSTÉTRICAL

I.1 LES ÉLÉMENTS DU BASSIN OSSEUX

Le bassin (*cf. glossaire*) est constitué :

- d'un élément central et postérieur : la **colonne vertébrale** (http://fr.wikipedia.org/wiki/Colonne_vert%C3%A9brale) fixe constituée du **sacrum** et du **coccyx**,
- de deux os pairs et symétriques : les **os coxaux** (ancienne appellation : os iliaques).

Figure 1 : le bassin osseux

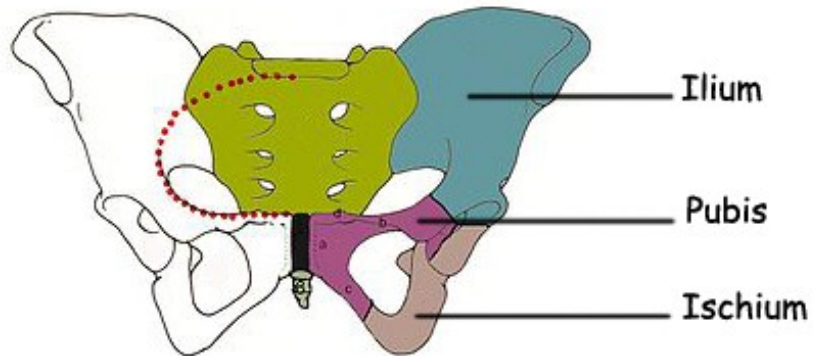


Source : Wikipédia et UVMaF

I.2 L'OS COXAL

Chaque os coxal (*cf. glossaire*) est issu embryologiquement de la fusion de trois os : l'ischium (ischion), l'ilium (ilion) et le pubis.

Figure 2 : l'os coxal

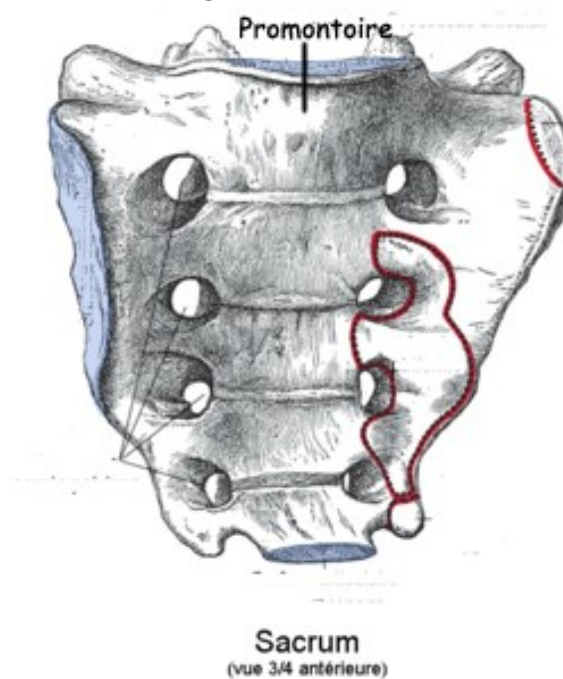


Source : Wikipédia et UVMaF

I.3 LE SACRUM

Le sacrum (*cf. glossaire*) est composé de 5 vertèbres soudées entre elles, la première vertèbre sacrée s'articule avec la dernière vertèbre lombaire en formant une saillie appelée promontoire .

Figure 3 : le sacrum



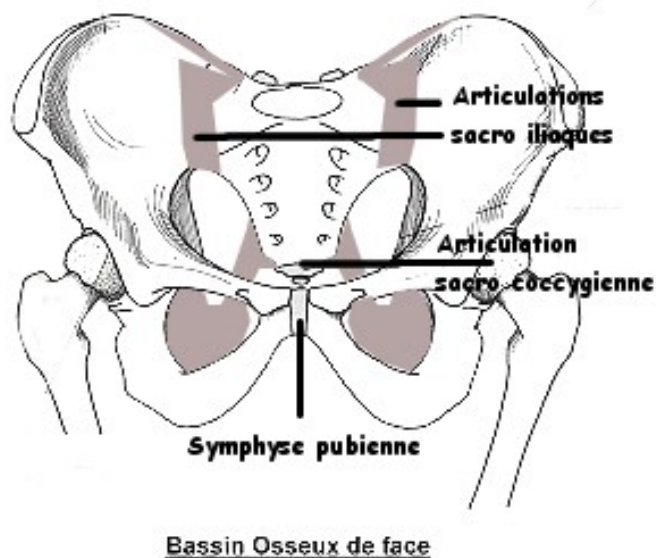
Source : Wikipédia

I.4 LES ARTICULATIONS DU BASSIN

Les os coxaux, le sacrum et le coccyx sont réunis entre eux par cinq articulations :

- la symphyse pubienne en avant,
- les deux articulations sacro-iliaques en arrière et latéralement,
- l'articulation lombo-sacrée,
- l'articulation sacro coccygienne en arrière et en bas.

Figure 4 : articulations du bassin



Source : Wikipédia et UVMaF

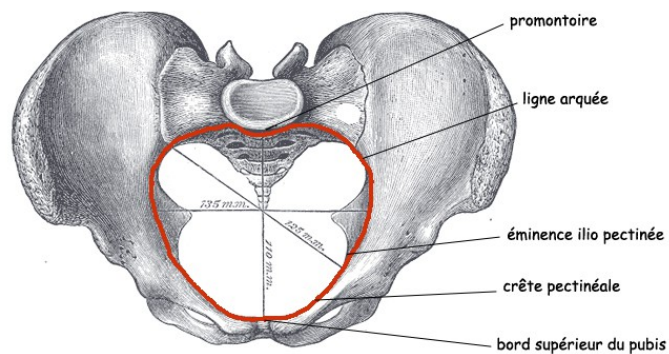
II LE DÉTROIT SUPÉRIEUR

II.1 LES LIMITES

D'avant en arrière :

- le bord supérieur de la symphyse pubienne, les crêtes pectinéales et les éminences ilio-pectinées,
- Les lignes arquées (ancienne appellation : les lignes innominées),
- le promontoire.

Figure 5 : limites du détroit supérieur



Source : Wikipédia et UVMaF

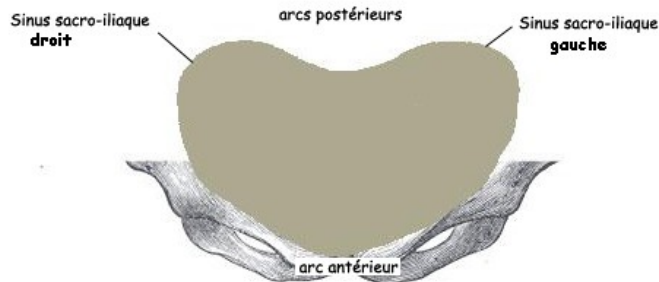
II.2 LA FORME

Classiquement le **bassin féminin** est de forme **gynécoïde**. Sa forme ressemble alors à un cœur de carte à jouer.

Le détroit supérieur (DS) présente :

- un arc antérieur régulier de 6 cm de rayon enviro,
- deux arcs postérieurs ou incisures (sinus) sacro-iliaques, séparés par le promontoire.

Figure 6 : Forme du détroit supérieur



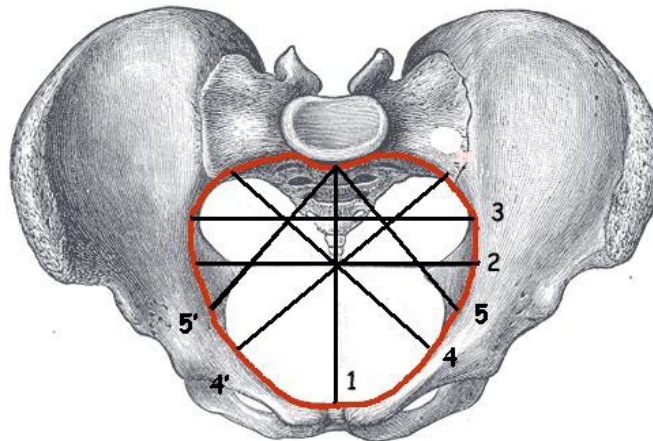
Source : Wikipédia et UVMaF

Application en obstétrique :

- Lorsque la tête fœtale s'engage en variété antérieure, l'occiput bute sur l'arc antérieur, ce qui entraîne la flexion.
- Lorsque la variété est postérieure, l'occiput est en regard d'un des sinus sacro-iliaques. La forme plus large de cette partie du bassin osseux favorise moins la flexion. Ceci explique le nombre de présentations défléchies plus important, lorsque l'engagement de la tête fœtale a lieu en variété postérieure.

II.3 LES PRINCIPAUX DIAMÈTRES

Figure 7 : Diamètre du détroit supérieur



1 = Promonto-Rétro-Pubien (PRP) = 10,5 à 11 cm; 2 = Transverse médian (TM) ou utile = 12 cm à 12,5 cm; 3 = Transverse maximal = 13,5 cm; 4 et 4' = Diamètres obliques gauche et droit = 12,5 cm à 13 cm; 5 et 5' = diamètre sacro-cotyloïdien gauche et droit = 9 cm; (Source Wikipédia et UVMaF)

Application en obstétrique :

La présentation fœtale, gênée par le promontoire est obligée de s'engager dans un diamètre oblique droit ou gauche.

Les diamètres obliques relient l'éminence ilio-pectinée à l'articulation sacro-iliaque opposée.

Le repère étant l'éminence ilio-pectinée, le diamètre oblique gauche relie l'éminence ilio-pectinée gauche à l'articulation sacro-iliaque opposée. Il est le plus fréquemment emprunté par la présentation.

Le diamètre transverse maximal est trop postérieur pour être fondamental dans l'accouchement.

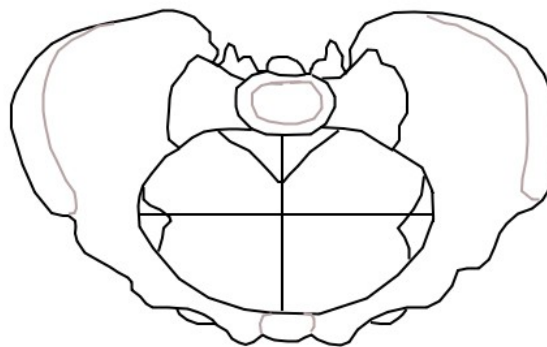
II.4 LES DIFFÉRENTES FORMES DE DÉTROIT SUPÉRIEUR

Même si classiquement le **bassin féminin** est de forme **gynécoïde**, la forme du détroit supérieur peut être très variable et il est possible de décrire d'autres morphotypes.

II.4.1 Le bassin platypelloïde ou plat

Il est souvent rencontré dans les populations de morphotype asiatique.

Figure 8 :



Source : UVMaF

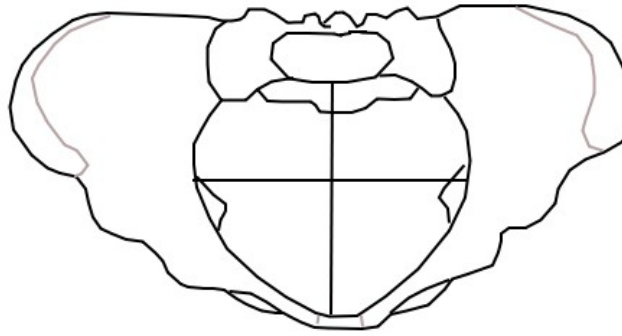
Application en obstétrique :

La petite dimension des axes obliques et l'effacement des arcs sacro-iliaques entraîne une plus grande fréquence des **engagements en transverse**.

II.4.2 Le bassin anthropoïde ou ovale

Il est plus fréquemment rencontré dans les populations africaines. Il est transversalement rétréci.

Figure 9 :



Source : UVMaF

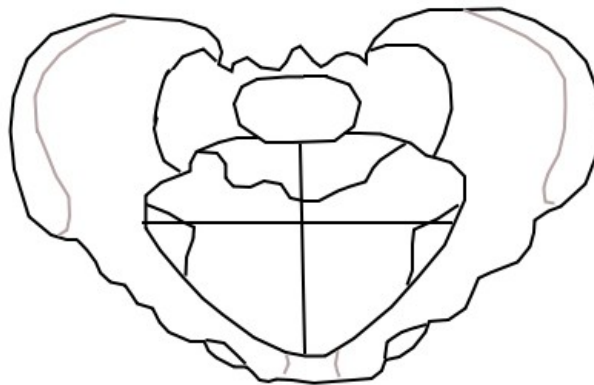
Application en obstétrique :

La quasi-absence des arcs sacro-iliaques, l'allongement du Promonto-Rétro-Pubien et la diminution du Transverse Médian entraîne plus souvent un engagement selon un **axe antéro-postérieur**.

II.4.3 Le bassin androïde ou triangulaire

Il se rapproche de la configuration du bassin masculin.

Figure 10 :



Source : UVMaF

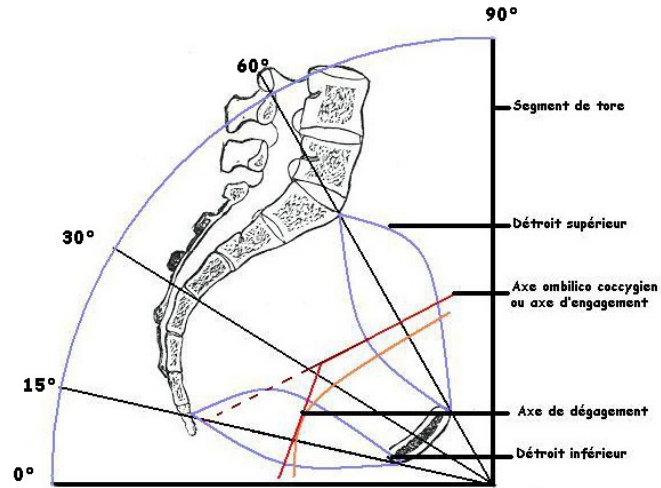
Application en obstétrique :

Il se caractérise lui aussi par un allongement du Promonto-Rétro-Pubien et une diminution du Transverse Médian, mais l'arc antérieur étant fermé, **l'engagement de la présentation** est très difficile.

II.5 LE PLAN DU DÉTROIT SUPÉRIEUR

Il fait un angle de 60° en bas et en avant avec l'horizontale chez une femme debout et 45° chez une femme en position allongée.

Figure 11 : Plan du détroit supérieur



Source : Wikipédia et UVMaF

Application en obstétrique :

L'axe du détroit supérieur ou **axe ombilico-coccygien** est perpendiculaire au plan du détroit supérieur. C'est l'axe d'engagement et de descente de la présentation fœtale.

L'axe du détroit inférieur étant l'axe de dégagement du fœtus.

III L'EXCAVATION PELVIENNE

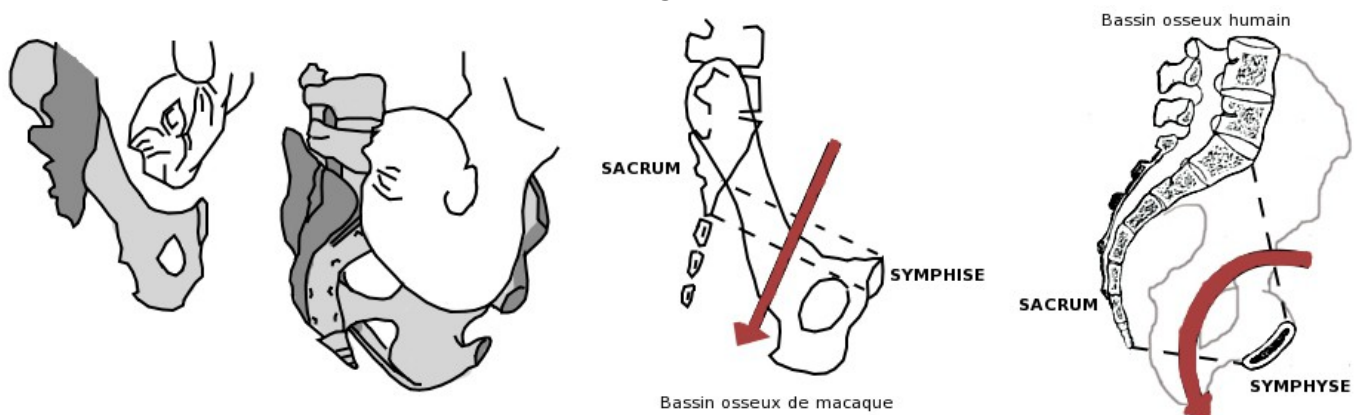
L'excavation pelvienne (*cf. glossaire*) est la région du petit bassin située entre le détroit supérieur et le détroit inférieur, dans laquelle s'effectuent la descente et la rotation de la présentation.

III.1 LA FORME DE L'EXCAVATION PELVIENNE

Elle représente un segment de cylindre courbe, dont le diamètre interne est de 12 cm.

Cette disposition est différente de celle de tous les autres mammifères.

Figure 12 :



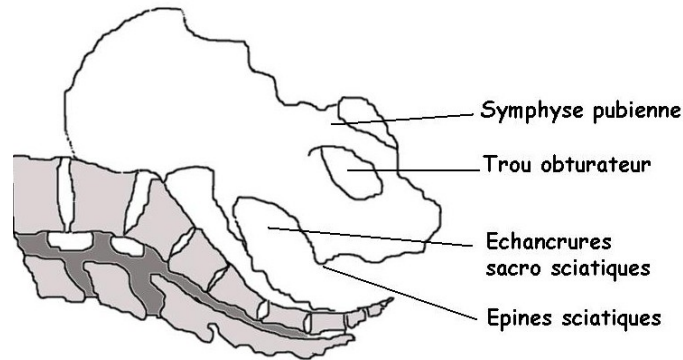
Source : UVMaF

III.2 LES LIMITES

L'excavation pelvienne est limitée :

- en avant par la face postérieure de la symphyse pubienne,
- latéralement par les surfaces quadrilatères encadrées par le trou obturateur en avant et les échancrures sacro-sciatiques en arrière,
- en arrière par la face antérieure du sacrum à concavité antéro-inférieure.

Figure 13 :



Source : UVMaF

Application en obstétrique :

L'excavation pelvienne présente au niveau de son tiers inférieur un rétrécissement, appelé **détroit moyen** (DM), marqué par la saillie des épines sciatiques. La saillance de ces épines sera appréciée lors de l'examen clinique du bassin.

Le diamètre bi-épineux (ou bi-sciatique) mesure 10 à 11 cm.

Pour que l'accouchement par voie basse soit possible :

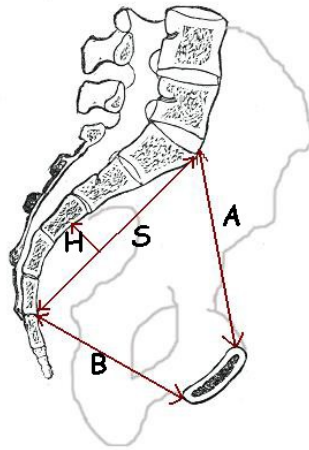
- en présentation céphalique, il faut que le diamètre bi-pariétal de la tête foetale soit supérieur au plus de 1 cm au bi-épineux,
- en cas de présentation podalique, le bi-pariétal doit être au maximum égal au bi-épineux.

La courbure du sacrum : la concavité sacrée constitue un élément du pronostic obstétrical. En effet, un sacrum plat ou en hameçon peut gêner la descente et la rotation de la tête foetale.

La corde est la distance promonto-sacrée ; elle mesure 11 cm.

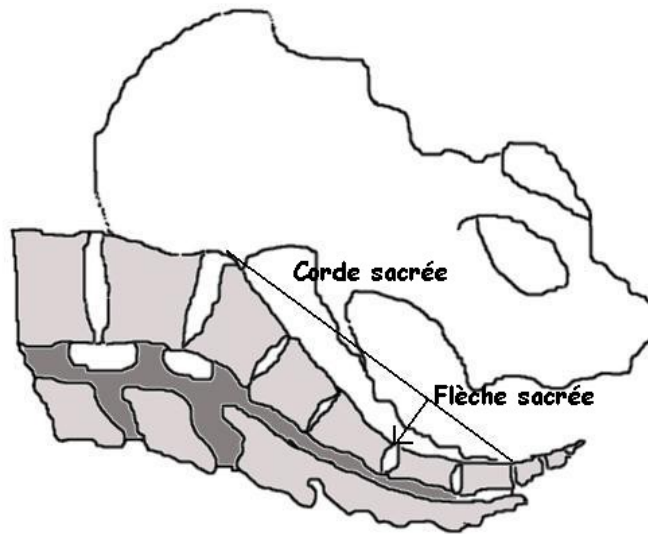
La flèche correspond à la plus grande valeur de la droite abaissée perpendiculairement à la corde. Elle mesure l'amplitude de la concavité sacrée. Elle mesure 2 cm.

Figure 14 :



A = promonto-rétro-publien ; B = sous-sacro-sous-publien ; H = flèche sacrée ; S : corde sacrée
(Source UVMaF)

Figure 15 :



Source : UVMaF

IV LE DÉTROIT INFÉRIEUR

Le détroit inférieur (*cf. glossaire*) forme l'orifice inférieur du bassin et se définit comme le plan de dégagement de la présentation. C'est la zone d'insertion des muscles superficiels du périnée.

IV.1 LA FORME DU DÉTROIT INFÉRIEUR

Il ressemble à un losange à grand axe antéro-postérieur.

C'est un orifice ostéo-fibreux non régulier constitué par :

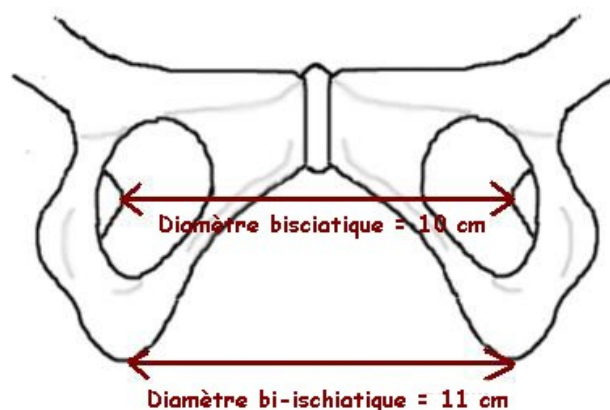
- en avant : le bord inférieur de la symphyse pubienne,
- latéralement, d'avant en arrière : le bord inférieur des branches ischio-pubiennes, le bord inférieur des tubérosités ischiatiques, les grands ligaments sacro-sciatiques,
- en arrière : la pointe du coccyx.

IV.2 LES DIAMÈTRES

Le diamètre sous coccy-sous-pubien mesure 9,5 cm.

Le diamètre bi-ischiatique (ne pas confondre avec le diamètre bisciatique) ou inter-tubérositaire mesure 11 à 12 cm.

Figure 16 : Diamètre bisciatique



Source : UVMaF

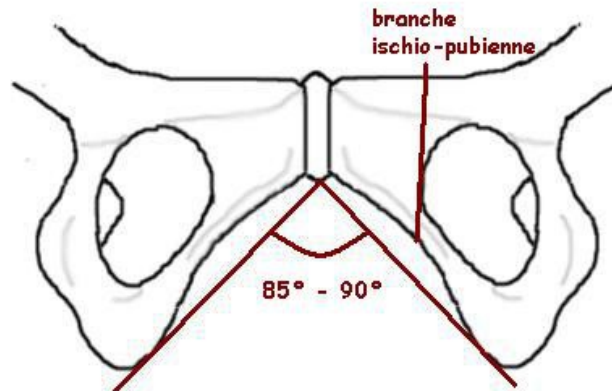
Application en obstétrique :

La rétropulsion du coccyx peut amener le diamètre sous coccy-sous-pubien à 12,5 cm.

IV.3 L'OGIVE PUBIENNE

L'ensemble formé par la symphyse pubienne et les branches ischio-pubiennes porte le nom d'**ogive pubienne**. L'angle qu'elle forme oscille entre 85 à 90°.

Figure 17 : Ogive pubienne



Source : UVMaF

Application en obstétrique :

Plus l'angle est fermé, plus le dégagement de la tête fœtale se fera au niveau du périnée postérieur, entraînant un plus grand risque de déchirures périnéales.

V LES MOUVEMENTS DU BASSIN

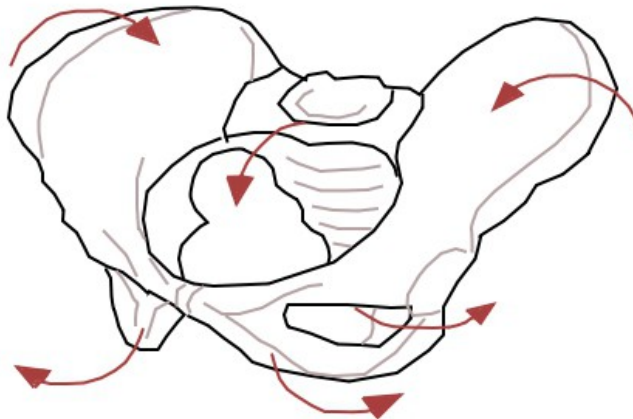
Les différentes pièces osseuses sont unies par des articulations rigides ne permettant que des mouvements très limités :

- mouvement de nutation et de contre-nutation au niveau des articulations sacro-iliaques,
- antéversion et rétroversion du bassin,
- rotation interne et externe des fémurs : mobilisation de l'articulation coxo-fémorale,
- la rétro pulsion du coccyx.

V.1 LA NUTATION (DU LATIN NUTARE=SALUER)

On appelle nutation (*cf. glossaire*) le pivotement de la symphyse pubienne vers le haut, ce qui entraîne un rapprochement des ailes iliaques, un écartement des tubérosités ischiatiques, une bascule en avant du promontoire et refoulement en arrière du coccyx.

Figure 18 :

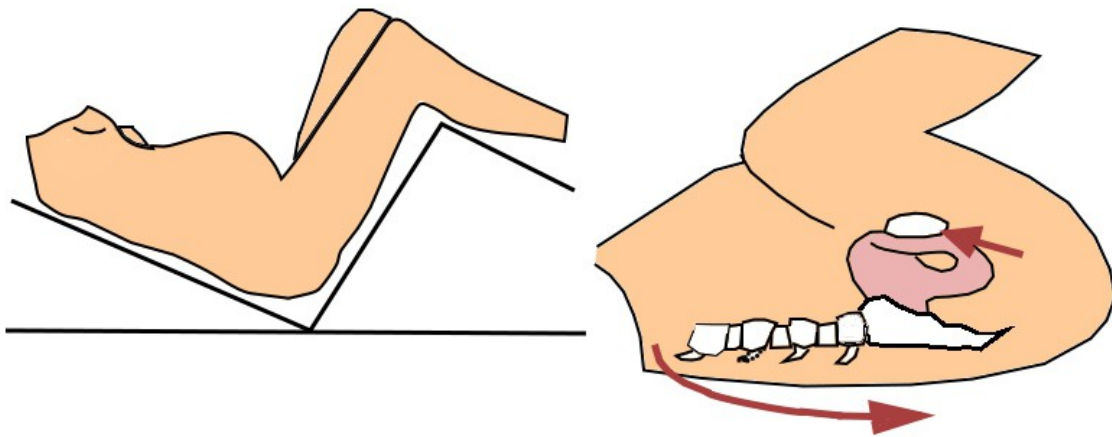


Source : UVMaF

Elle est obtenue :

- par la flexion des cuisses sur le bassin,
- quand la parturiente se penche en avant (nutare = saluer).

Figure 19 :



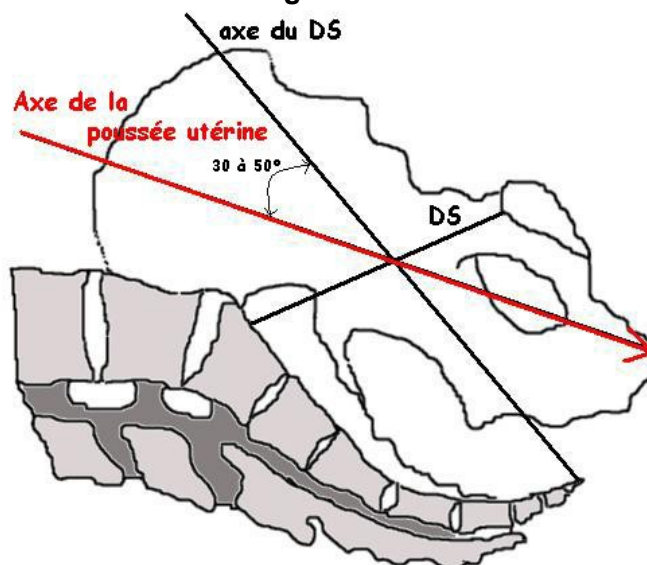
Source : UVMaF

Elle a pour conséquence :

- une légère diminution du diamètre promonto-rétro-pubien
- une augmentation plus importante du diamètre sacro-pubien et une augmentation du diamètre bi-ischiatique. Ce mouvement agrandit le détroit inférieur et facilite le dégagement.

Elle facilite également l'engagement par une meilleure concordance entre l'axe de poussée utérine et l'axe du détroit supérieur en réduisant l'hyperlordose.

Figure 20 :



Source : UVMaF

V.2 LA CONTRE NUTATION

On appelle **contre-nutation** (cf. glossaire) le pivotement de la symphyse pubienne vers le bas, ce qui permet l'écartement des ailes iliaques, le rapprochement des tubérosités ischiatiques et le refoulement du promontoire en arrière et du coccyx en avant.

Elle est obtenue lors de l'extension des cuisses.

Elle a pour conséquence un abaissement de la symphyse donc :

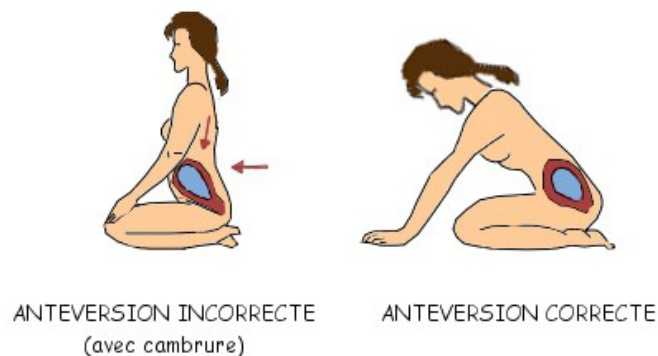
- une augmentation du diamètre promonto-retro-pubien,
- une diminution du diamètre sacro-pubien,
- une réduction du diamètre bi ischiatique.

Bien que la contre-nutation ne facilite pas la concordance « axe poussée utérine/ axe du détroit supérieur », ce mouvement facilite l'engagement de la présentation foetale par l'augmentation du diamètre promonto-rétro-pubien.

V.3 L'ANTÉVERSION

La bascule du bassin en avant permet d'orienter le mobile foetal vers l'axe de la concavité sacrée (descente et rotation intrapelvienne).

Figure 21 :

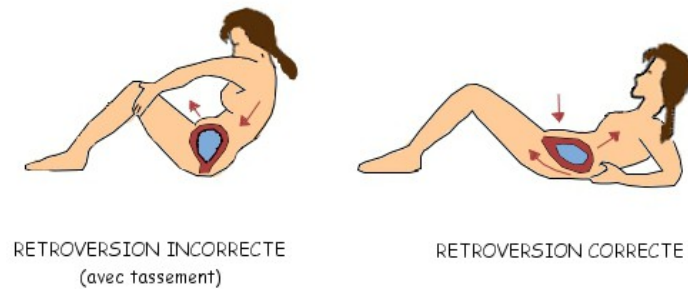


Source : UVMaF

V.4 RÉTROVERSION DU BASSIN

C'est la bascule du bassin en arrière qui permet la concordance de l'axe du mobile foetal avec l'axe du détroit inférieur (axe de dégagement).

figure 22 :



Source : UVMaF

V.5 ROTATION EXTERNE ET INTERNE DES FÉMURS

La rotation externe des fémurs permet un rapprochement des ischions et donc un agrandissement du détroit supérieur au détriment du détroit moyen et du détroit inférieur.

La rotation interne des fémurs permet un écartement des ischions et donc un agrandissement du détroit moyen et du détroit inférieur au détriment du détroit supérieur.

V.6 RETROPULSION DU COCCYX

Mouvement de bascule d'avant en arrière permet l'augmentation du diamètre antéropostérieur du détroit inférieur : le diamètre initial sous-coccy-sous-pubien (9,5 cm) s'agrandit alors en diamètre sous sacro-sous-pubien (11,5 cm).

VI EXAMEN CLINIQUE DU BASSIN OBSTÉTRICAL PAR TOUCHER VAGINAL

L'examen clinique du bassin est réalisé après la 37^{ème} semaine d'aménorrhée. Il est un élément constitutif du pronostic obstétrical.

La patiente doit être installée sur un plan dur, en position gynécologique, vessie et rectum vides.

La main et l'avant-bras de l'examineur doivent rester dans le même axe que le bassin.

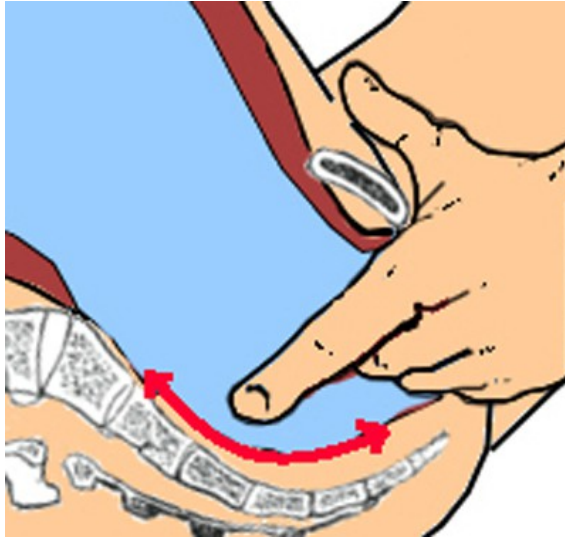
L'exploration se fait toujours dans le même ordre et successivement.

VI.1 EXPLORATION DU DÉTROIT SUPÉRIEUR

VI.1.1 Étude du diamètre antéropostérieur ou PRP

Les doigts sont dirigés en direction du coccyx et de la dernière vertèbre sacrée. Puis ils remontent le long de la concavité sacrée en direction du promontoire.

Figure 23 :



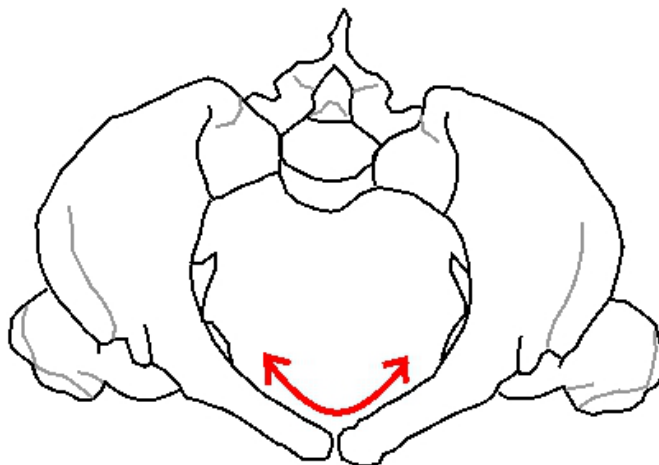
Source : UVMaF

L'examen est normal lorsque le contact est perdu au niveau des **2 dernières vertèbres sacrées** (S2-S1) et le promontoire non atteint.

VI.1.2 Exploration des lignes arquées

Puis les doigts suivent les lignes arquées.

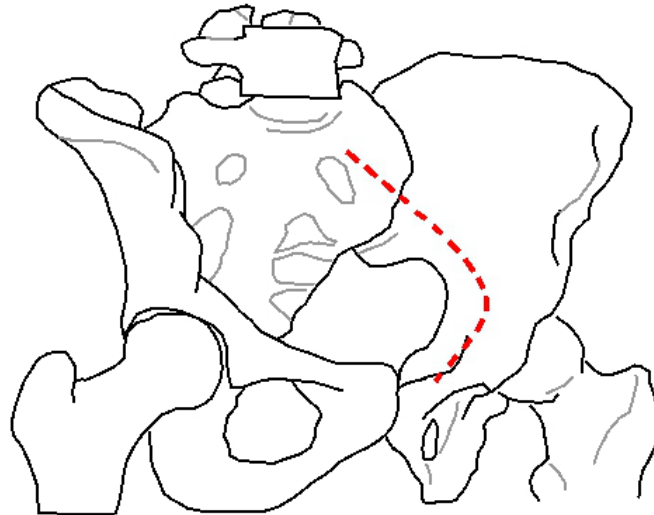
Figure 24 :



Source : UVMaF

L'examen est normal lorsqu'elles ne sont suivies que sur les 2/3 antérieurs . Les sinus sacro-iliaques sont inaccessibles.

Figure 25 :



Source : UVMaF

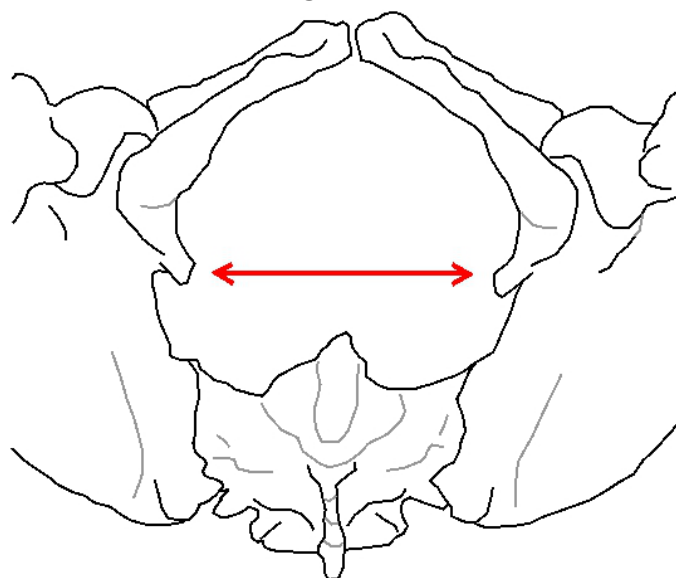
VI.2 EXPLORATION DU DÉTROIT MOYEN

- Appréciation de la hauteur et de l'inclinaison de la symphyse pubienne
- Recherche des épines sciatiques :

L'examen des parois latérales de l'excavation pelvienne permet d'apprécier la disposition des épines sciatiques. Il faut apprécier leur orientation, leur écartement et leur éventuelle saillie.

Attention à une saillie trop importante des épines sciatiques ou à une symphyse basse.

Figure 26 :



Source : UVMaF

VI.3 LE DÉTROIT INFÉRIEUR

- Examen de l'ogive pubienne :

L'ogive pubienne est définie par les branches ischiopubiennes. Ces dernières sont situées dans un plan qui fait avec l'horizontale en station debout un angle de 40°. L'angle de l'ogive pubienne varie de 85 à 90°.

VII ÉTUDE PARACLINIQUE DU BASSIN OBSTETRICAL

Les examens paracliniques permettent d'obtenir les dimensions exactes des différents diamètres du bassin, notamment les diamètres sagittaux et transversaux du détroit supérieur (diamètre promonto-rétro-pubien (PRP) et diamètre transverse médian (TM)) et le diamètre bi-sciatique au niveau du détroit moyen.

VII.1 LA RADIOPELVIMÉTRIE

Trois clichés sont réalisés :

- cliché de profil (debout ou décubitus latéral, rayon horizontal centré sur les cavités cotyloïdiennes),
- face ou cliché de THOMS (position assise),
- mesure des diamètres bi-sciatique et bi-ischiatiques (décubitus dorsal, cuisses très fléchies).

La radiopelvimétrie comporte de nombreux inconvénients :

- irradiation foeto-maternelle,
- inconfort pour la patiente,
- nécessité d'utiliser des règles de correction des dimensions radiologiques,
- dispersion conique du faisceau des rayons avec agrandissement et déformation de l'image réelle,
- visualisation parfois mauvaise.

VII.2 LA SCANNOPELVIMÉTRIE

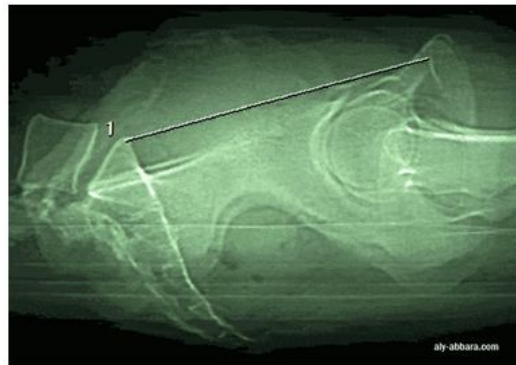
Trois clichés sont réalisés :

- cliché de profil pour étudier les diamètres sagittaux,
- 2 coupes transversales pour mesurer les diamètres transversaux.

Actuellement c'est la technique de choix. Elle présente de nombreux avantages :

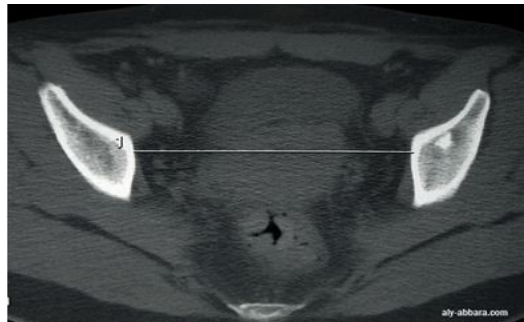
- irradiation foeto-maternelle moindre,
- mesures directes avec interprétation plus précise,
- examen plus confortable pour la patiente et rapidité d'exécution (15 mn).

Mesure du PRP



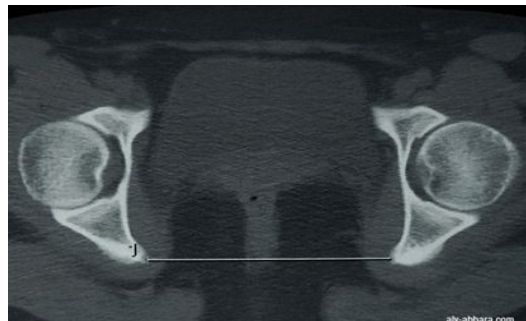
Source : <http://www.aly-abbara.com/>

Mesure du transverse médian :



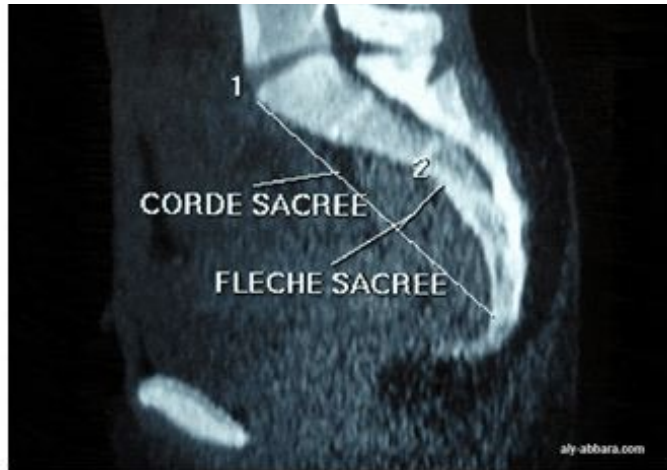Source : <http://www.aly-abbara.com/>

Mesure du diamètre bi-sciatique :



Source : <http://www.aly-abbara.com/>

Mesure de la corde et de la flèche sacrées :



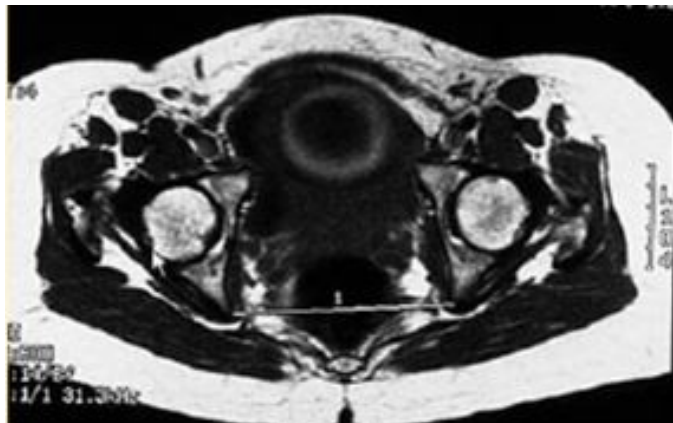
Source : <http://www.aly-abbara.com/>

VIII LA PELVIMÉTRIE PAR IRM

Deux séries de coupes sont réalisées. La patiente est installée en décubitus dorsal, genoux légèrement fléchis.

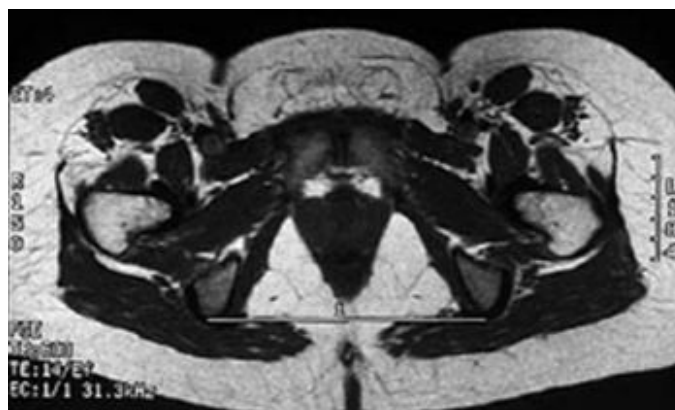
Les avantages sont : absence de mesures correctives (mesures directes) et absence d'irradiation foeto-maternelle. Les inconvénients sont : les risques de claustrophobie et le coût élevé.

IRM transversale



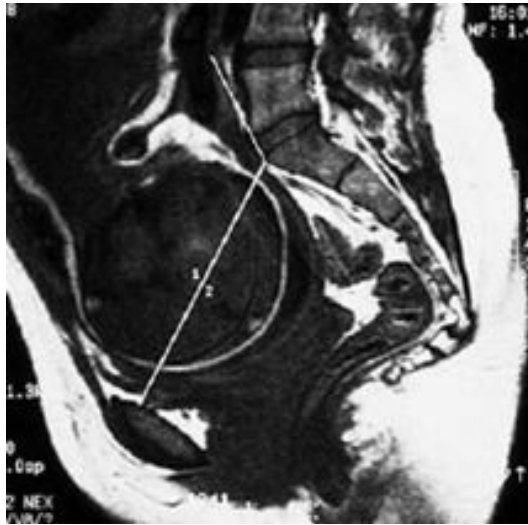
1 - diamètre Inter-épineux (détroit moyen)

IRM transversale



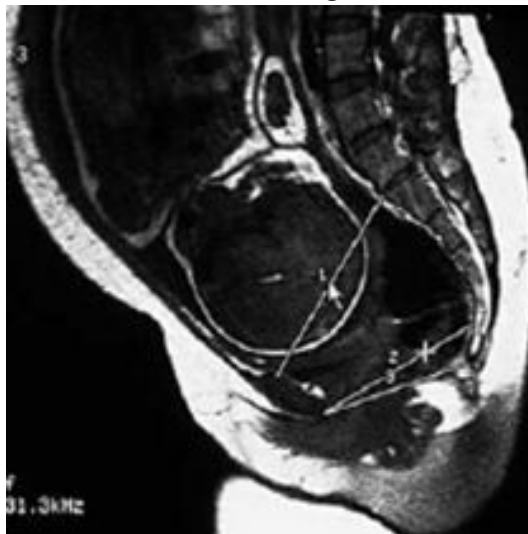1 - Déroit du déroit inférieur

IRM médio-sagittale



sacrum plat avec coccyx à angle droit

IRM médio-sagittale



1= Diam. antéro-postérieur du déroit sup ; 2= Diam. antéro-postérieur du déroit moyen ; 3= Diam. antéro-postérieur du déroit inférieur

IX BIBLIOGRAPHIE

SCHAAL JP, RIETHMULLER D. Canal pelvi-génital et mobile fœtal ou « confrontation fœto-pelvienne ». In : SCHALL JP. Mécanique et Techniques obstétricales. Montpellier : Sauramps Médical, 2007 : 11-25.

SCHAAL JP, BEN AKLI K, RIETHMULLER D. Articulations du bassin, grossesse et accouchement. In : SCHALL JP. Mécanique et Techniques obstétricales. Montpellier : Sauramps Médical, 2007 : 27-36.

LEMOUEL A, SCHAAL JP. Radiopelvimétrie. In : SCHALL JP. Mécanique et Techniques obstétricales. Montpellier : Sauramps Médical, 2007 : 37-40

LANSAC J, MARRET H, OURY JF. Pratique de l'accouchement. 4ème édition. Issy-les-Moulineaux : Elsevier Masson, 2006. 32-37.

KAMINA P. Précis d'anatomie clinique Tome IV. Paris : Maloine, 2005 : 75-90.

X ANNEXES

GLOSSAIRE

- bassin : il est constitué par le sacrum, le coccyx et les os coxaux
- contre-nutation : le pivotement de la symphyse pubienne vers le bas, qui permet l'écartement des ailes iliaques, le rapprochement des tubérosités ischiatiques et le refoulement du promontoire en arrière et du coccyx en avant.
- détroit inférieur : il forme l'orifice inférieur du bassin et se définit comme le plan de dégagement de la présentation. C'est la zone d'insertion des muscles superficiels du périnée.
- excavation pelvienne : région du petit bassin située entre le détroit supérieur et le détroit inférieur, dans laquelle s'effectuent la descente et la rotation de la présentation.
- nutation : pivotement de la symphyse pubienne vers le haut, qui entraîne un rapprochement des ailes iliaques, un écartement des tubérosités ischiatiques, une bascule en avant du promontoire et refoulement en arrière du coccyx.
- os coxal : il est issu embryologiquement de la fusion de trois os : l'ischium (ischion), l'ilium (ilion) et le pubis
- sacrum : il est composé de 5 vertèbres soudées entre elles, la première vertèbre sacrée s'articule avec la dernière vertèbre lombaire en formant une saillie appelée promontoire .

ABRÉVIATIONS

- DM : Détroit moyen
- DS : détroit supérieur
- PRP : diamètre promonto-rétro-pubien
- TM : diamètre transverse médian