

# Item 116 : Pathologies auto-immunes : aspects épidémiologiques, diagnostiques et principes du traitement (Évaluations)

---

---

**Association des Collèges des Enseignants d'Immunologie  
des Universités de Langue française**

**Date de création du document    2010-2011**

## CAS CLINIQUE

### Scénario :

Une secrétaire de 35 ans consulte pour un syndrome de Raynaud bilatéral et symétrique. Depuis quelques mois les épisodes syncopales se sont aggravées. Elle travaille dans une pièce mal chauffée, elle doit porter des gants pour taper sur le clavier de son ordinateur. L'examen clinique est normal. Elle fait 1,70 m pour 60 kg, TA 12/7, pouls 65. Les pulsations radiales sont perçues normalement au niveau des deux poignets. Elle ne prend aucun médicament et elle ne fume pas. La NFS, demandée par la médecine du travail il y a 15 jours, est normale. Elle a eu deux grossesses qui sont allées à terme, pas de complications dans les suites. Elle a subi à 16 ans une appendicectomie. Les deux parents 75 et 80 ans, sont en vie et se portent bien. Ses frères et sœurs plus âgés, sont en bonne santé.

### QUESTION 1/2 :

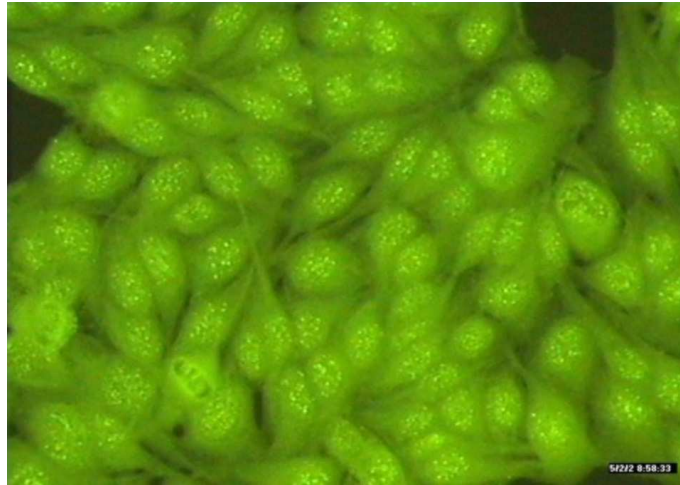
À ce stade quels sont les diagnostics que l'on pourrait évoquer ?

Citer l'étiologie dont la prévalence et la plus forte chez la femme? Donner un ordre de grandeur de cette prévalence.

Dans le cadre d'un bilan minimal, quels sont les examens que l'on devrait prescrire ?

### QUESTION 2/2 :

La capillaroscopie a révélé quelques méga-capillaires et les anticorps antinucléaires sont au 1/1600, de spécificité anti-centromère.



Quel diagnostic peut-on évoquer ?

Décrire brièvement la physiopathologie du syndrome de Raynaud idiopathique et du syndrome de Raynaud secondaire.

Quel traitement et quel suivi peut-on proposer ? Faut-il l'adresser à un spécialiste de la pathologie vasculaire ? En cas de pathologie associée, quels sont les médicaments contre-indiqués à cause du syndrome de Raynaud ?

Peut-on rédiger un certificat demandant à l'employeur que la patiente soit reclassée dans une pièce mieux chauffée ? Quels renseignements peut-on dévoiler sans porter atteinte au secret médical ?

## CAS CLINIQUE

### Scénario :

Un enfant de 5 mois, né à terme sans complications est conduit à l'hôpital après une histoire d'éruption érythémateuse en plaques atrophiques et annulaires du front, et des tempes. Il a été traité pour dermatophytose (tinea faciei) depuis 3 mois sans beaucoup de succès.

L'examen clinique montre des plaques érythémateuses, atrophiques, annulaires distribuées sur le front, la région périorbitaire, les tempes sans télangiectasie ni « scale ». Il ne présente pas de splénomégalie, ni d'adénopathie. Il a seulement présenté une otite moyenne récente. Les examens cardiaques et pulmonaires sont normaux.

Sa mère est en bonne santé et ne prend aucun traitement. Elle n'a pas d'antécédents personnel ou familiaux, en particulier il n'y a pas d'histoire familiale de maladie auto-immune spécifique ou non spécifique d'organe. Elle ne rapporte pas de douleur articulaire, pas de photosensibilité, pas de signe clinique de syndrome sec.

### QUESTION 1/3 :

Quels diagnostics suspectez-vous ?

### QUESTION 2/3 :

Un diagnostic de lupus érythémateux néonatal est suspecté et des examens de laboratoire appropriés sont prescrits

Quels examens biologiques et complémentaires préconisez-vous à la mère et à l'enfant ?

### QUESTION 3/3 :

#### Résultats chez la mère

- Sérologie auto-immune : anticorps antinucléaires au titre de 1280, anti-Ro (SS-A), anti-La (SS-B) et anti-U1RNP.

#### Chez l'enfant

- Les taux de transaminase et les globules blancs étaient élevés.

- L'enfant avait un titre positif d'anticorps antinucléaires mais une recherche d'anti-U1RNP négative. Les tests à la recherche d'anticorps anti-Ro (SS-A) et anti-La (SS-B) n'ont pas été réalisés à cause d'une erreur préanalytique.
- Électrocardiogramme et échocardiogramme étaient sans particularités. Un échocardiogramme est réalisé de principe pour rechercher d'autres anomalies.

Quelle attitude thérapeutique préconiser ?

Quelle sera l'évolution clinique ?

Quels sont les mécanismes physiopathologiques ?

Que dire à la mère concernant les prochaines grossesses et les risques éventuels pour elle-même ?

Que dire aux parents qui ne comprennent pas qu'une maladie potentiellement aussi grave pour l'enfant ne soit pas diagnostiquée pendant la grossesse ?

## CAS CLINIQUE

### Scénario :

- Une petite fille de 9 ans est admise à l'hôpital pour un syndrome fébrile et une lymphadénopathie cervicale. Elle allait bien jusqu'il y a un mois, époque à laquelle elle a commencé à se plaindre de douleurs des creux poplités et de la face postérieure des cuisses. La douleur a régressé au repos en une semaine. De la fièvre, jusqu'à 38,9°C et des douleurs de gorge sont apparues ensuite.
- Dix jours avant l'admission, elle présentait une fatigue intense, une anorexie et un volumineux ganglion cervical, puis une toux, de la diarrhée, des nausées et quelques vomissements. Une radiographie pulmonaire était normale et un traitement par amoxicilline inefficace.
- La patiente avait des antécédents d'asthme.
- Elle a perdu 5,5 kg au cours des 4 derniers mois, dont 3,7 kg pendant le mois précédant l'hospitalisation.
- Sa famille avait acheté un chaton, huit semaines plus tôt, qui l'a griffée. Trois chats inconnus fréquentent son jardin.
- Sa mère a présenté une radiographie pulmonaire anormale et un test à la tuberculine positif il y a 5 ans et a bénéficié d'un traitement approprié. Trois frères et sœurs sont en bonne santé.
- Il y a une histoire familiale de maladie de Crohn. Il n'y a pas eu d'exposition à des sujets malades, ni de voyage récent dans son entourage.
- À l'entrée, la température est de 39,4°C, le pouls à 117, la fréquence respiratoire à 16. La tension artérielle de 90/50 mm Hg.
- À l'examen clinique, l'état général est altéré. Il existe à la palpation un ganglion cervical postérieur gauche, ferme, non douloureux de 3,5 cm de diamètre. Il n'est pas fluctuant, ni chaud, ni érythémateux.
- L'examen buccal révèle un érythème, un gonflement des lèvres, une ulcération de la lèvre inférieure, une autre de la muqueuse buccale et des pétéchies palatines.
- À l'auscultation, il existe des sibilances bilatérales diffuses, ainsi qu'un murmure d'éjection systolique de grade 2.

- La bandelette urinaire détecte des protéines (+). Le sédiment contient de 5 à 10 cellules, de 5 à 10 hématies et quelques bactéries.

Des examens de laboratoire sont réalisés :

- VS 122 mm à la première heure
- Hématocrite 26 %
- VGM 71 fL
- Réticulocytes 1 %
- GB 6,3 G/L
- Poikilocytose ++, anisocytose +/-, schistocytes +
- Formule neutrophiles 77 %, lymphocytes 15 %, monocytes 3 %, éosinophiles 3 %, basophiles 1 %
- Plaquettes 32,3 G/L
- Fer sérique 23 µg/dL
- Capacité de fixation du fer 186 µg/dL
- Urée 26 mg/dL
- Acide urique 6.7 mg/dL (2.3-6.6)
- Albumine 32 g/L
- Sodium 134 mmol/L
- Potassium 4.5 mmol/L
- Chlore 101 mmol/L
- Calcium 8 mg/dL
- Phosphore 3.6 mg/dL (4.5-5.5)
- Phosphatases alcalines 57 UI/L
- Lactate deshydrogenase 471 UI/L
- Creatine kinase 306 UI/L (40-150)
- Facteur rhumatoïde 33 UI/mL
- Anticorps antinucléaires positifs, titre 5120
- Antigène HBS et anticorps anti-HbS négatifs

- L'ECG est normal à l'exception d'une tachycardie sinusale à 102. La radiographie pulmonaire est normale mais détecte une splénomégalie.
- Un scanner du cou montre un ganglion de 1 cm de diamètre, accompagné d'un chapelet de ganglions plus petits dans le triangle postérieur gauche. Le scanner thoracique détecte un petit épanchement pleural gauche non cloisonné.
- Le scanner abdominal et pelvien est normal. L'échographie cardiaque est normale pour l'âge (diamètre des coronaires 3mm, absence d'anévrismes).
- Des prélèvements urinaires, de selles, et des hémocultures sont pratiqués ainsi qu'un prélèvement de gorge. Aucun germe pathogène n'est détecté.
- Un traitement par voie orale (acétaminophène, ibuprofène) est prescrit avec des inhalations d'albutérol. La fièvre persiste (39.1 -39.6°C), ainsi que l'anorexie, les nausées, l'asthénie et une toux non productive. Un test cutané à la tuberculine et des tests cutanés aux antigènes ourliens et candida restent négatifs. L'examen extemporané d'une coupe du ganglion cervical montre des signes de nécrose.

#### QUESTION 1/1 :

- Quels diagnostics évoquez-vous devant une fièvre prolongée chez l'enfant ?
- Discuter ces pathologies en fonction du reste du tableau clinique en particulier la présence d'une adénopathie cervicale isolée et les examens complémentaires réalisés et leurs résultats.



## CAS CLINIQUE

### Scénario :

Mme M est maintenant âgée de 36 ans.

Elle n'avait pas d'antécédents familiaux ou personnels.

À 31 ans, elle a subi une interruption de grossesse à 6 mois, car le fœtus présentait un bloc auriculo-ventriculaire de type 3.

Lors d'une deuxième grossesse, un an plus tard, elle accouche prématurément par césarienne d'un fœtus de 28 semaines après rupture précoce des membranes.

L'anatomopathologie du placenta montre des phénomènes de thrombose.

Trois semaines plus tard, elle doit être hospitalisée pour polysérite en service de réanimation. L'évolution est favorable sous corticothérapie.

À l'époque, la patiente ne présente pas de lésions cutanées. Les examens complémentaires suivants sont normaux ECG, échographie cardiaque, EFR, scanner thoracique et abdominal, fond d'œil.

Sur le plan biologique, la VS est à 18 mm à la première heure, le bilan hépatique et rénal, l'ionogramme, l'hémostase sont normaux ;

il existe une lymphopénie.

Il n'y a pas d'anticoagulant circulant ;

Les anticorps antinucléaires sont à un titre très élevé (32000), il n'y a pas d'anticorps anti-ADN natif.

Il existe des anticorps anti-antigènes nucléaires solubles, de type anti-Ro

Le complément total (CH50) est normal, mais le dosage pondéral de C3 et de C4 montre des taux abaissés.

### QUESTION 1/2 :

- Quelles pathologies évoquez-vous ?
- Quel traitement peut être proposé ?

- Quels autres examens complémentaires vous paraissent utiles pour conforter le diagnostic et surveiller le traitement ?

### QUESTION 2/2 :

Un an plus tard, la patiente est revue.

On note une prise pondérale de 13 kg, une xérophtalmie avec photosensibilité, une dyspnée de type II, un syndrome de Raynaud, des crampes dans les mollets.

Il n'y a pas de lésions cutanées.

- Quelle évolution est à craindre ?

Le tableau clinique s'est complété dans les années suivantes par :

- une pancytopénie,
- une xérostomie,
- des lésions cutanées et des polyarthralgies, seulement 5 ans plus tard,
- les anticorps anti-DNA natif ne sont apparus que 4 ans plus tard.

## CAS CLINIQUE

### Scénario :

Une jeune fille de 18 ans, récemment sortie du lycée et espérant passer un agréable été avant d'entrer à la Faculté se plaint à son médecin de fatigue, d'une baisse de l'état général, d'une perte de poids, de fièvre, d'une éruption, d'adénopathies cervicales, d'angine, de gonflements articulaires et d'arthralgies au niveau des chevilles. C'est la fille aînée de deux médecins. Elle n'a pas d'antécédents médicaux sinon des interventions chirurgicales pour traumatismes sportifs. Elle n'a pas de risque infectieux récent, ni fait de voyage dans un pays exotique. Elle a fait un stage d'un mois comme assistant de laboratoire et a manipulé des solvants organiques. Elle prend seulement de la minocycline pour une acné rebelle inflammatoire depuis un peu plus de deux ans à la dose de 50mg deux fois par jour. Elle ne prend pas de contraceptif oral.

À l'examen clinique, c'est une jeune fille mince, un peu maigre. Elle a des ganglions cervicaux, des amygdales volumineuses avec des exsudats blanchâtres. A l'auscultation, on note un murmure systolique (grade 2/6) entendu du bord supérieur gauche du sternum vers l'apex. Il n'y a ni hépatomégalie, ni splénomégalie. Sa cheville gauche est œdémateuse, chaude et douloureuse en mouvement forcé. Elle présente des lésions nodulaires, couleur saumon sur les faces antérieures et postérieures des cuisses.

### QUESTION 1/3 :

- Quels diagnostics cliniques évoquez-vous ?
- Quels examens biologiques prescrivez-vous ?

### QUESTION 2/3 :

Le « Monospot », la recherche de facteur rhumatoïde, et le test à la tuberculine sont négatifs. Le prélèvement de gorge ainsi que deux hémocultures sont négatifs. Les radiographies du thorax et de la cheville droite sont normales, ainsi qu'une échographie cardiaque. La vitesse de sédimentation (VS) est à 12 mm à la première heure, les taux d'électrolytes sont normaux, ainsi que l'analyse d'urine. La numération des globules blancs est de  $6.5 \times 10^3/\mu\text{L}$  avec une formule normale, une numération des plaquettes normale, et une concentration d'hémoglobine normale. Les enzymes hépatiques sont élevées, aspartate aminotransférase (AST) 536 U/L, alanine aminotransférase (ALT) 487 U/L, alors que les tests de détection de l'hépatite A, B, et C s'avèrent négatifs. Les recherches sérologiques du virus d'Ebstein-Barr

montrent des IgM anti-VCA (73 unités arbitraires [UA] vs normale moins de 20 UA), des IgG anti-VCA (170 UA vs normale moins de 20 UA) ; cependant, il n'a pas été retrouvé d'anticorps anti-EBNA.

Un mois plus tard, ses symptômes et son examen clinique demeure inchangé, ses analyses sanguines montrent une amélioration des tests hépatiques (AST 139 U/L and ALT 128 U/L), mais le taux d'hémoglobine est abaissé à 12.1 g/dL et la VS augmentée à 23 mm à la première h, avec une PCR à 12.5 mg/L. Une recherche d'anticorps antinucléaire est positive au titre de 1280, avec un aspect homogène et nucléolaire. Les recherches d'anticorps anti-DNA, anti-ribonucleoprotein, et anti-Smith (Sm) sont négatives, ainsi que la recherche d'anti-EBNA.

Un rendez-vous est pris auprès d'un ami de la famille immunologiste, mais après la lecture d'un article dans une revue médicale, ses parents décident d'arrêter la prise de minocycline.

- Quels diagnostics sont posés par le consultant immunologiste ?

### QUESTION 3/3 :

Après avoir examiné la jeune fille, la consultant évoque le diagnostic de mononucléose infectieuse et de lupus médicamenteux induit.

### Évolution clinique

Après le premier trimestre à la Faculté et 6 mois après le début des symptômes, cette jeune fille rentre chez elle pour Noël, se sentant beaucoup mieux, et ne présentant plus que les restes d'une éruption cutanée. Ses examens de laboratoire montrent seulement un taux d'hémoglobine à 14.1 g/dL, une VSR à 7 mm/h, un titre d'anticorps antinucléaires de 320, des anticorps anti-VCA élevés à 20 AU. Ses tests hépatiques sont revenus à la normale. En août de l'année suivante, son titre d'anticorps antinucléaires est de 80.

## CAS CLINIQUE

### Scénario :

Delphine H a 18 ans, elle vit chez ses parents. Elle n'a pas d'antécédents médicaux, sinon une pneumopathie au printemps dernier et un épisode infectieux étiqueté bronchite et traité par Rulid il y huit jours.

Elle est sous contraceptifs oraux (Harmonet ?)

A la fin novembre, elle fait une fugue et est finalement retrouvée par les pompiers dans la rue en hypothermie.

Le bilan aux urgences est difficile : il existe une désorientation temporo-spatiale avec amnésie rétrograde. Elle présente des idées délirantes de transformation corporelle, avec une crainte panique d'avoir « des bestioles dans le corps », évoquant une nosophobie.

L'interrogatoire des parents retrouve depuis 6 mois une peur morbide de la maladie, ayant motivé deux consultations au centre médico-psychologique au cours des derniers mois.

Elle est transférée en centre psychiatrique en raison d'un mutisme et d'HDT ?, et un traitement par Zyprexa est entrepris.

Le bilan biologique montre une anémie importante à 9.5g d'Hb.

La constatation de pics thermiques motive le transfert en maladies infectieuses.

### QUESTION 1/2 :

- Quelles causes évoquer pour ce diagnostic d'anémie ?
- Quels diagnostics psychiatriques envisager ?
- Quelles autres pathologies organiques peuvent expliquer le tableau clinique ?

### QUESTION 2/2 :

À l'entrée, le bilan clinique décèle une hyperthermie à 39°7, une lésion cutanée de la main D, sous forme d'un érythème de 2cm de diamètre centré par une pustule, une conjonctivite, une raideur de nuque sans céphalées ni photophobie, des arthralgies avec œdème du coude G, de la cheville et du genou D.

- Quel bilan biologique et examens complémentaires prescrivez-vous ?

## CAS CLINIQUE

### Scénario :

Mr C D est âgé de 53 ans, d'origine portugaise Il a présenté une phlébite fémoro-iliaque à l'âge de 35 ans, et à 43 ans une méningite et une uvéite On retrouve également la notion d'un ulcère gastrique.

Il est connu comme porteur d'un lupus avec syndrome inflammatoire et sur le plan auto-immun la présence d'anticorps antiphospholipides et d'anticorps anti-DNA natifs (512).

Une protéinurie a permis de montrer qu'il existait une atteinte rénale sous forme d'une glomérulonéphrite proliférative segmentaire et focale.

En 1999, il présente des signes de vascularite cutanée et une polyneuropathie sensitivo-motrice sous forme d'hypoesthésie distale des mains et des pieds.

Plusieurs plasmaphérèses n'ont pas eu d'efficacité clinique ni biologique.

Un traitement par Endoxan et Cortancyl en cures permet une stabilisation de l'état clinique malgré des rechutes régulières à l'automne.

Il revient consulter en octobre 2000 pour une nouvelle rechute clinique avec arthrite des genoux et des épaules.

### QUESTION 1/1 :

- Quels diagnostics posez-vous ?
- Quel bilan complémentaire prescrivez-vous pour faire le point de l'évolutivité de la maladie ?
- Quelles hypothèses soulevez-vous pour expliquer ces rechutes régulières ?
- Quelles orientations thérapeutiques préconisez-vous aussi bien sur le plan curatif que préventif ?