

# Item 38 - Puberté normale et pathologique

---

**Collège des Enseignants d'Endocrinologie, Diabète et Maladies  
Métaboliques (CEEDMM)**

**Date de création du document    2010-2011**

## Table des matières

ENC :	2
I Puberté normale.....	3
I.1 Développement des caractères sexuels.....	3
I.2 Accélération de la croissance pubertaire.....	5
II Retards pubertaires.....	7
II.1 Première étape diagnostique.....	7
II.2 Étape clinique.....	9
II.3 Âge osseux.....	9
II.4 Examens biologiques.....	10
II.5 Imagerie.....	10
II.6 Caryotype.....	11
II.7 Étiologie.....	11
II.8 Principes du traitement.....	12
III Pubertés précoces.....	13
III.1 Pubertés précoces centrales.....	13
III.2 Pubertés précoces périphériques (ou pseudo-pubertés précoces).....	16
III.3 Avances pubertaires dissociées.....	19

### OBJECTIFS

ENC :

- Expliquer les étapes du développement pubertaire normal, physique et psychologique.
- Dépister une avance ou un retard pubertaire.

## I PUBERTÉ NORMALE

La puberté désigne l'ensemble des phénomènes physiques et psychiques qui définissent le passage de l'état d'enfant à l'état d'adulte, aboutissant à l'acquisition de la taille définitive et de la fonction de reproduction. Cette période, qui dure environ 4 ans, se caractérise par une accélération de la vitesse de croissance, contemporaine de l'apparition des caractères sexuels secondaires. Les différents stades du développement pubertaire sont cotés de 1 (stade prépubère) à 5 (stade adulte), selon la classification de Tanner.

Le développement pubertaire est contrôlé par des facteurs neuroendocriniens et endocriniens. Le déclenchement de la puberté est caractérisé par la réactivation de la fonction gonadotrope, après une période de quiescence qui débute au 4e-6e mois postnatal et dure toute l'enfance.

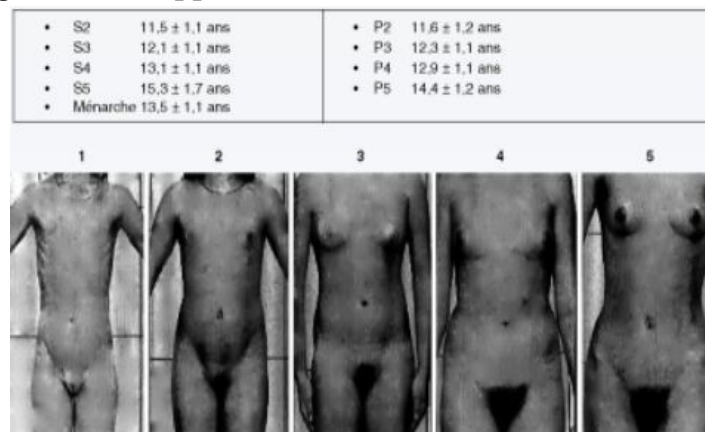
### I.1 DÉVELOPPEMENT DES CARACTÈRES SEXUELS

#### 1. Développement pubertaire normal chez la fille

Ce développement est représenté dans la figure 6.1.

La première manifestation de la puberté est le développement des seins, à partir de 10,5-11 ans. Ce développement est considéré comme physiologique entre 8 et 13 ans (tableau 6.I). La pilosité pubienne débute le plus souvent quelques mois après (tableau 6.II). Elle peut parfois précéder le développement mammaire. La vulve se modifie. Les règles apparaissent autour de 13 ans, 2 à 2 ans et demi après l'apparition des premiers signes pubertaires. Leur survenue est physiologique entre 10 et 15 ans. Chez certaines jeunes filles, les règles peuvent apparaître en début de puberté. Les cycles deviennent ovulatoires 18 à 24 mois après les premières règles.

Fig. 6.1. Développement des caractères sexuels chez la fille.



*S : seins ; P : pilosité pubienne.*

**Tableau 6.I. Développement mammaire selon Tanner**

S1	Absence de développement mammaire
S2	Petit bourgeon mammaire avec élargissement de l'aréole
S3	La glande mammaire dépasse la surface de l'aréole
S4	Développement maximal du sein (apparition d'un sillon sous-mammaire) Saillie de l'aréole et du mamelon sur la glande
S5	Aspect adulte Disparition de la saillie de l'aréole

**Tableau 6.II. Pilosité pubienne (garçon et fille) selon Tanner**

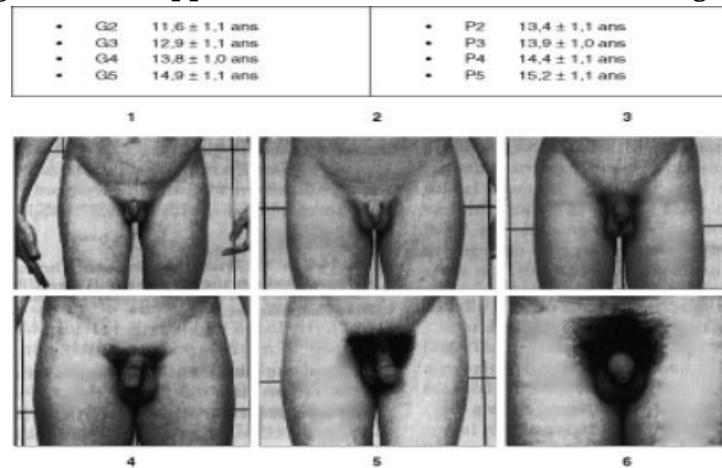
P1	Absence de pilosité
P2	Quelques poils longs sur le pubis
P3	Pilosité pubienne au-dessus de la symphyse
P4	Pilosité pubienne fournie
P5	La pilosité s'étend à la racine de la cuisse et s'allonge vers l'ombilic chez le garçon

## 2. Développement pubertaire normal chez le garçon

Ce développement est représenté dans la figure 6.2.

Le premier signe de puberté est l'augmentation de volume testiculaire vers l'âge de 11,5 ans. Elle est physiologique entre 9,5 ans et 14 ans. Le volume testiculaire, déterminé par l'orchidomètre de Prader (photo 13, cf. cahier couleur) devient > 4 mL ou, si on mesure la plus grande longueur, celle-ci atteint ou dépasse 2,5 cm (tableau 6.III). La pilosité pubienne apparaît en moyenne 6 mois après le début du développement testiculaire (cf. tableau 6.II). L'augmentation de la taille de la verge débute vers l'âge de 12,5 ans (tableau 6.III). La pilosité faciale est encore plus tardive, de même que la pilosité corporelle, inconstante et variable, et la modification de la voix. Chez 30 à 65 % des garçons, une gynécomastie bilatérale apparaît en milieu de puberté, qui régressera en quelques mois dans la quasi-totalité des cas.

**Fig. 6.2. Développement des caractères sexuels chez le garçon**



*G : développement des organes génitaux externes ; P : pilosité pubienne.*

**Tableau 6.III. Développement des organes génitaux externes du garçon selon Tanner**

G1	Testicules et verge infantiles
G2	Augmentation du volume testiculaire de 4 à 6 mL
G3	Augmentation du volume testiculaire de 6 à 12 mL et de la taille de la verge
G4	Augmentation du volume testiculaire de 12 à 16 mL et de la taille de la verge
G5	Morphologie adulte

## **I.2 ACCÉLÉRATION DE LA CROISSANCE PUBERTAIRE**

Nous renvoyons le lecteur au chapitre 5 : « Retard de croissance staturo-pondérale ».

### **1. Chez la fille**

L'accélération de la croissance pubertaire est synchrone des premiers signes pubertaires (figure 6.3a). La vitesse de croissance passe de 5 cm/an, avant la puberté, à 8 cm/an (6 à 11 cm) vers l'âge de 12 ans. La taille au début de la croissance pubertaire est en moyenne de 140 cm. La croissance pubertaire totale moyenne est de 23 à 25 cm. La taille finale est atteinte autour de 16 ans et se situe en France à 163 cm en moyenne.

### **2. Chez le garçon**

L'accélération de la croissance pubertaire est retardée d'environ un an par rapport aux premiers signes pubertaires. La vitesse de croissance passe de 5 cm/an, avant la puberté, à 10 cm/an (7 à 12 cm) vers l'âge de 14 ans (figure 6.3b). La taille au début de la croissance pubertaire est en moyenne de 150 cm. La croissance pubertaire totale moyenne est de 25 à 28 cm. La taille finale est atteinte autour de 18 ans et se situe en France à 175 cm en moyenne.

Fig. 6.3. Courbes de croissance

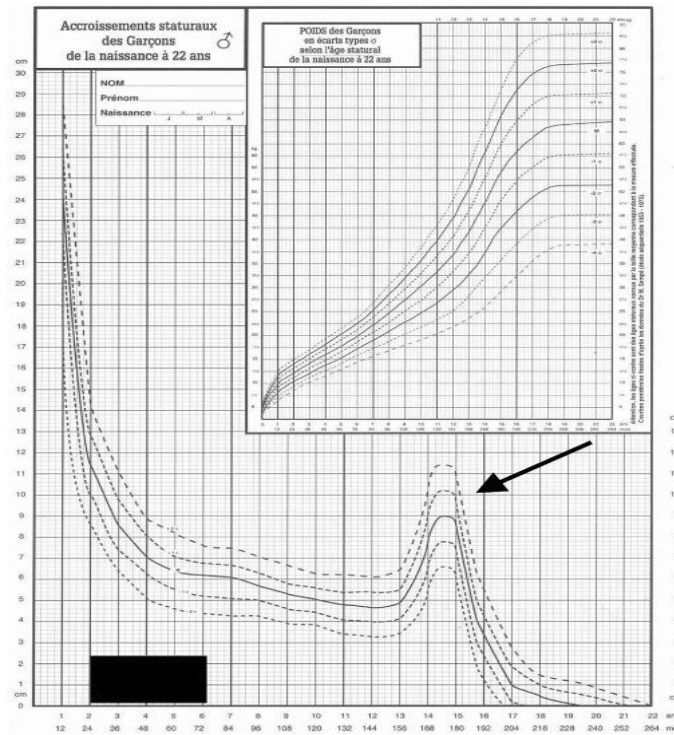
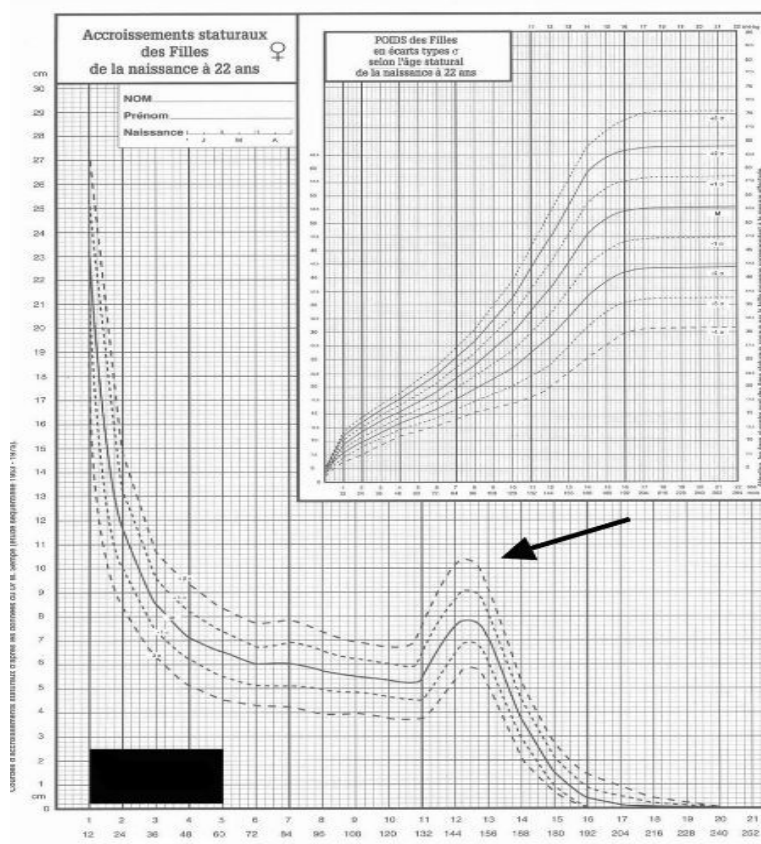


Fig. 6.3. Courbes de croissance (suite)



Noter l'accélération de la vitesse à la puberté (flèches).

a - Courbe de croissance chez la fille.

b - Courbe de croissance chez le garçon.

## II RETARDS PUBERTAIRES

---

Le retard pubertaire est défini chez le garçon par l'absence d'augmentation de volume testiculaire (< 4 mL ou longueur < 25 mm) au-delà de 14 ans, et chez la fille par l'absence de développement des seins à 13 ans ou l'absence de règles (aménorrhée primaire) à 15 ans.

Dans les deux sexes, l'arrêt de la progression de la puberté pendant plus de 2 ans doit faire évoquer une pathologie pubertaire.

### II.1 PREMIÈRE ÉTAPE DIAGNOSTIQUE

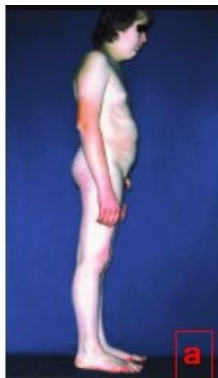Une fois le diagnostic de retard pubertaire posé, quelle est son origine ?

#### 1. Origine centrale ou hypothalamo-hypophysaire

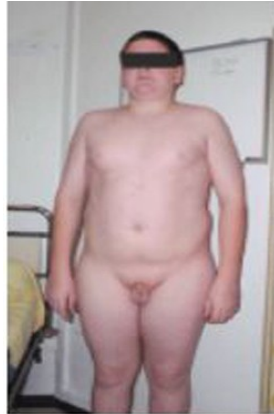L'hypogonadisme hypogonadotrope peut être :

- congénital : il ne s'accompagne pas en général de cassure de la croissance (photo 14a, ). Un micropénis (verge < 25 mm) et une cryptorchidie peuvent s'observer chez le garçon, témoignant de la sévérité du déficit en gonadotrophines (photo 14b, cf. cahier couleur) ;
- acquis : lié à une tumeur hypophysaire (photo 15, cf. cahier couleur), qui doit être éliminée de principe, surtout si le retard pubertaire s'accompagne d'une cassure de la croissance ;
- « fonctionnel » : dans le cadre d'une maladie générale ou de troubles du comportement alimentaire ;
- isolé, ou faisant partie d'un déficit hypophysaire plus global.

Photos 14 a et b : L'hypogonadisme hypogonadotrope congénital



**Photo 15 : L'hypogonadisme hypogonadotrope acquis**

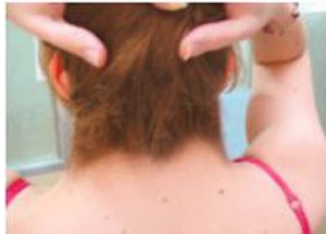

## 2. Origine périphérique, gonadique

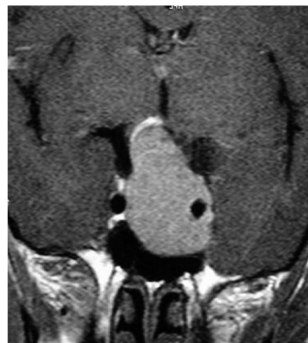L'hypogonadisme hypergonadotrope est le plus souvent en rapport avec :

- un syndrome de Turner (45, X) chez la fille (photo- 16) ;
- un syndrome de Klinefelter (47, XXY) chez le garçon. Celui-ci ne s'accompagne en général pas d'un retard pubertaire complet, mais d'une puberté plus ou moins achevée, voire apparemment normale mais sans augmentation du volume testiculaire.

### Origine périphérique, gonadique



### Origine périphérique, gonadique



## 3. Retard pubertaire simple

Il s'agit de cas extrêmes du développement pubertaire normal. Ce type de retard correspond aux 2,5 % des sujets qui déclencheront leur puberté après 14 ans, chez le garçon, ou après 13 ans, chez la fille. C'est un diagnostic d'élimination. Le retard pubertaire simple amène deux fois plus de garçons que de filles à consulter. Le retard pubertaire simple pose



un problème diagnostique difficile avec certains hypogonadismes hypogonadotrophiques partiels ou isolés.

## II.2 ÉTAPE CLINIQUE

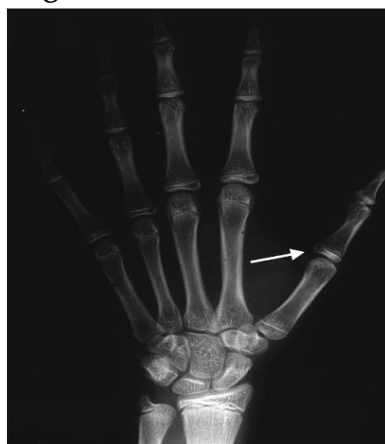La taille et l'âge de la puberté chez les parents (surtout faciles à repérer chez les femmes par l'âge des premières règles) et la fratrie, l'historique de la grossesse et de l'accouchement doivent être demandés. L'analyse de la courbe de croissance staturo-pondérale est indispensable. Les antécédents pathologiques et les traitements reçus (corticothérapie, chimiothérapie, radiothérapie, etc.) sont soigneusement notés. Sont recherchés à l'interrogatoire des troubles digestifs, une polyuro-polydipsie, des céphalées et une anomalie du champ visuel.

L'examen clinique doit rechercher les signes évoquant une pathologie acquise (syndrome de Cushing), une dysmorphie. L'examen des organes génitaux externes, des seins et de la pilosité pubienne permettra de quantifier soit l'absence totale, soit un début passé inaperçu, ou encore l'arrêt de la puberté. Le volume et la position des deux testicules sont précisés (en place, ectopiques, ou non palpables de façon uni ou bilatérale, cryptorchidie). Enfin, la présence d'une anosmie (incapacité à sentir les odeurs) permet d'évoquer, sur la seule clinique, le diagnostic rare d'hypogonadisme hypogonadotrope par syndrome de Kallmann de Morsier (photo 14a).

## II.3 ÂGE OSSEUX

La détermination de l'âge osseux est un repère quantifiable de la maturation du squelette par les stéroïdes sexuels. Il est lu à l'aide d'un atlas radiologique (Greulich et Pyle), à partir d'une radiographie du poignet et de la main gauche. Le début de la puberté correspond habituellement à un âge osseux de 13 ans chez le garçon, et de 11 ans chez la fille. Cet âge osseux correspond grossièrement à l'apparition du sésamoïde du pouce (figure 6.4).

**Fig. 6.4. Âge osseux à 13 ans chez un garçon**



*La flèche indique le sésamoïde du pouce.*

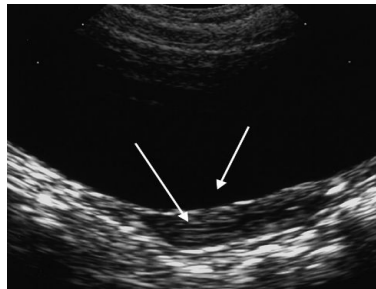
## II.4 EXAMENS BIOLOGIQUES

En première intention, les dosages plasmatiques des stéroïdes sexuels, couplés à ceux de la FSH et de la LH de base et éventuellement sous GnRH, sont l'étape initiale essentielle du diagnostic étiologique :

- des valeurs élevées de FSH et LH témoignent de l'origine primitivement gonadique du retard pubertaire (hypogonadisme hypergonadotrope) ;
- des valeurs « normales » ou basses sont en faveur d'une pathologie hypothalamo-hypophysaire (hypogonadisme hypogonadotrope).

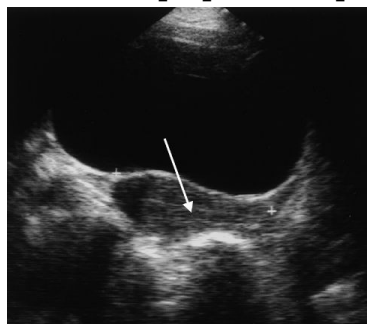
Chez le garçon, le dosage de la testostérone affirme l'hypogonadisme et peut permettre de préciser la profondeur du déficit. Une testostérone  $> 0,5$  ng/mL ou  $0,75$  nmol/L signe le début pubertaire. Les dosages de l'estradiol chez la fille sont en rapport avec le degré de retard pubertaire, à condition que le dosage utilisé soit suffisamment sensible. Sinon, une échographie pelvienne sera réalisée : une hauteur utérine  $> 35$  mm signe le début de la puberté (figure 6.5).

**Fig. 6.5. Utérus prépubère et pubère**



*a* ➔ La flèche du haut indique la vessie ; la flèche du bas indique l'utérus, de longueur  $< 35$  mm.

**Fig. 6.5. Utérus prépubère et pubère**



*b* ➔ La flèche indique un utérus de longueur  $> 35$  mm et une ligne de vacuité.

## II.5 IMAGERIE

Elle est indispensable devant tout déficit gonadotrope afin d'éliminer une pathologie organique hypophysaire ou hypothalamique (craniopharyngiome, adénome hypophysaire, etc.). C'est l'imagerie par résonance magnétique nucléaire (IRM) qui est l'examen le plus performant (photo 15).

## II.6 CARYOTYPE

Il est réalisé dans le cadre d'un hypogonadisme hypergonadotrope (FSH élevée), en l'absence d'antécédents pouvant expliquer une pathologie gonadique, qu'il existe ou non une dysmorphie évocatrice des syndromes de Turner ou de Klinefelter. Rappelons que toute fille, même sans dysmorphie, dont la taille est  $< - 2$  DS, présentant un retard pubertaire ou des gonadotrophines élevées, doit avoir un caryotype (+++).

## II.7 ÉTIOLOGIE

Les principales causes de retards pubertaires sont représentées dans le tableau 6.IV.

**Tableau 6.IV. Étiologie des retards pubertaires**

Hypogonadismes hypogonadotropes
<b>Congénitaux</b> <ul style="list-style-type: none"><li>- Déficits gonadotropes isolés (familiaux ou sporadiques) et syndrome de hallmann (avec anosmie)</li><li>- Panhypopituitarismes (autres déficits hypophysaires associés)</li><li>- Syndromes polymalformatifs, syndrome de Prader-Willi</li></ul> <b>Acquis</b> <ul style="list-style-type: none"><li>- Tumeurs suprasellaires ou hypophysaires (craniopharyngiome)</li><li>- Post-radiothérapie encéphalique</li></ul>
Hypogonadismes hypogonadotropes fonctionnels
<ul style="list-style-type: none"><li>- Maladies chroniques digestives, cardiaques, respiratoires</li><li>- Activité sportive intense (anorexie mentale, athlétisme, danse)</li><li>- Maladies endocriniennes (hypercorticisme)</li></ul>
<b>Congénitaux</b> <ul style="list-style-type: none"><li>- Dysgénésies gonadiques : syndrome de Turner, dysgénésies gonadiques pures (46, XX ou 46, XY), syndrome de Klinefelter</li><li>- Autres atteintes gonadiques primitives : pseudohypoparathyroïdie, galactosémie, mutations des récepteurs des gonadotrophines, polyendocrinopathies auto-immunes</li></ul> <b>Acquis</b> <ul style="list-style-type: none"><li>- Castration, traumatisme gonadique</li><li>- Post-infectieux (oreillons)</li><li>- Chimiothérapie, radiothérapie</li></ul>
Retard pubertaire simple

Il est en général facile de faire le diagnostic de retard pubertaire lié à une pathologie gonadique. La connaissance d'antécédents chirurgicaux ou de pathologies ayant atteint les gonades (par exemple, ectopie testiculaire bilatérale ou chimiothérapie pour cancer) oriente le diagnostic, ainsi qu'une dysmorphie typique (mais inconstante, comme dans le syndrome de Turner). Quoi qu'il en soit, le déficit gonadique primitif sera prouvé par la découverte de valeurs élevées de FSH et de LH.

Il est également facile de rattacher le retard pubertaire à une pathologie générale ; il s'agit alors d'un hypogonadisme hypogonadotrope fonctionnel et réversible avec la correction de la pathologie. C'est le cas des hypercorticismes (syndrome de Cushing ou corticothérapie), de l'insuffisance rénale, des malabsorptions digestives (maladie coéliquaie +++ ) et autres malnutritions (en particulier l'anorexie mentale chez la fille, qui représente la cause principale dans ce groupe étiologique).

Le seul problème diagnostique est celui de retard pubertaire simple, qui représente 60 à 80 % des étiologies chez le garçon, et qu'il est difficile de distinguer des autres hypogonadismes hypogonadotropes congénitaux ou acquis. Il reste un diagnostic d'exclusion et qui ne se confirmera que lorsque la puberté se déclenchera spontanément. En faveur de ce diagnostic, on notera les signes suivants : un infléchissement de la croissance vers 10 ans, la notion de retards pubertaires spontanément réversibles dans la famille. Devant l'absence de critères de certitude et la gravité des autres pathologies suspectées, il est légitime d'exercer une surveillance clinique attentive et de faire une IRM cérébrale à tout adolescent porteur d'un déficit gonadotrope.

## **II.8 PRINCIPES DU TRAITEMENT**

On traitera la cause chaque fois que c'est possible. Ainsi, en cas de maladie chronique, le développement pubertaire reprendra un cours normal avec le traitement étiologique de la maladie. Le traitement d'une tumeur hypophysaire est réalisé en première intention, avant la substitution hormonale visant à corriger le retard pubertaire.

Dans les autres cas, le but est d'abord d'assurer un développement pubertaire complet et une activité sexuelle normale. Un traitement substitutif à doses progressivement croissantes par les stéroïdes sexuels (testostérone chez le garçon, estrogènes puis estroprogestatifs chez la fille) est habituellement prescrit. Il doit être entrepris dès l'âge normal du début de la puberté. Le traitement par les gonadotrophines (injections sous-cutanées pluri-hebdomadaires de LH, ou hCG, et de FSH recombinantes, ou pompe à GnRH) est utilisé plus tardivement pour le traitement spécifique de l'infertilité, dans les hypogonadismes hypogonadotropes complets.

### III PUBERTÉS PRÉCOCES

---

On appelle puberté précoce (PP), l'apparition de signes de puberté avant l'âge de 8 ans chez la fille, et avant l'âge de 10 ans chez le garçon. On distingue deux grands groupes de pubertés précoces :

- les pubertés précoces centrales (ou PP « vraies »), dont l'origine est hypothalamo-hypophysaire ;
- les pubertés précoces périphériques (ou pseudo-pubertés précoces), dues à une sécrétion de stéroïdes sexuels (par une gonade autonome), indépendante de l'axe hypothalamo-hypophysaire.

#### III.1 PUBERTÉS PRÉCOCES CENTRALES

Ce sont les pubertés dues au déclenchement prématuré, lésionnel ou non, de l'axe hypothalamo-hypophysaire. Elles sont 8 fois plus fréquentes chez les filles que chez les garçons. Chez les filles, les pubertés précoces centrales sont idiopathiques (sans cause retrouvée) dans 80 à 95 % des cas, alors que chez le garçon, une tumeur est retrouvée près d'une fois sur deux (+++).

##### 1. Tableau clinique

Le tableau clinique est constitué par un développement pubertaire prématuré mais harmonieux.

Chez le garçon, on observe une augmentation bilatérale du volume testiculaire (volume > 4 mL ou longueur testiculaire > 2,5 cm), une pilosité pubienne, et un développement de la verge.

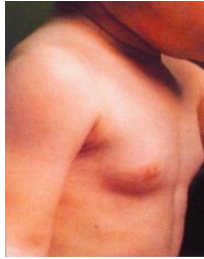Chez la fille, on observe un développement mammaire (photo 17), une pilosité pubienne, et rarement des règles.

La courbe de croissance est reconstituée : il existe une accélération de la vitesse de croissance avec souvent une avance staturale au moment du diagnostic, qui va de pair avec une avance de l'âge osseux. Les conséquences psychologiques de l'apparition précoce des signes pubertaires ne sont pas toujours négligeables pour les enfants dans leurs relations avec l'entourage familial et scolaire.

On notera les tailles familiales, l'âge de la puberté des parents et de la fratrie. On recherchera à l'interrogatoire des signes digestifs, des troubles visuels, un syndrome polyuro-polydipsique. L'existence de crises de rires immotivés (crises gélastiques) signe la

présence d'un hamartome hypothalamique. L'examen clinique notera d'éventuelles taches cutanées (évoquant une neurofibromatose de type 1 ou un syndrome de McCune Albright).

**Photo 17 : Développement mammaire**



## 2. Explorations biologiques

Elles mettent en évidence l'activation prématurée de l'axe hypothalamo-hypophysogonadique.

Le dosage plasmatique des stéroïdes sexuels, estradiol chez la fille et testostérone chez le garçon, retrouve des valeurs supérieures aux valeurs de l'enfant impubère (testostérone > 0,5 ng/mL), corrélées au développement des caractères sexuels, comme dans une puberté normale. Toutefois chez la fille, notamment en début de puberté, on peut observer une grande variation des taux d'estradiol. Ainsi, un taux indétectable d'estradiol n'élimine pas toujours une puberté précoce centrale (surtout si le dosage utilisé n'est pas sensible).

Les gonadotrophines plasmatiques sont appréciées à l'état basal et au cours d'une épreuve de stimulation par la GnRH (ancienne LHRH - luteinising hormone releasing hormone, ou gonadolibérine). On recherchera une réponse de la LH supérieure à la réponse de la FSH, signant ainsi l'activation de la fonction gonadotrope, ou un pic de LH > 5 UI/L (UI : unités internationales). En début de puberté précoce, ce profil typique peut manquer, n'éliminant pas pour autant le diagnostic.

## 3. Âge osseux et imagerie

La maturation osseuse (âge osseux) est appréciée par une radiographie de la main gauche. L'accélération de la maturation osseuse est la conséquence de la sécrétion des stéroïdes sexuels. Elle signe le risque de la survenue d'une puberté précoce, la soudure prématurée des cartilages de croissance entraînant une petite taille définitive.

L'imprégnation œstrogénique est appréciée chez la fille par l'échographie pelvienne, qui permet d'une part de dépister les signes échographiques de début de puberté (utérus > 35 mm), d'autre part d'apprécier l'importance de l'imprégnation œstrogénique et d'éliminer enfin une tumeur ou un kyste ovarien, qui signerait l'origine périphérique de la puberté précoce.

L'exploration échographique montre, comme dans une puberté physiologique, une augmentation progressive de la longueur du corps utérin (> 35 mm), l'apparition d'une ligne de vacuité utérine, et une augmentation du volume ovarien.

Une IRM (ou à défaut, un scanner) de la région hypothalamo-hypophysaire est indispensable, et à réaliser d'autant plus vite que l'enfant est jeune et qu'il s'agit d'un garçon.

#### 4. Étiologies des pubertés précoces centrales

Elles sont indiquées dans le tableau 6.V.

**Tableau 6.V. Étiologies des pubertés précoces centrales**

Pubertés précoces centrales tumorales
Gliome du chiasma, hamartome hypothalamique, astrocytome
Pubertés précoces non tumorales
- Affections neurologiques non tumorales : hydrocéphalie congénitale, kyste arachnoïdien, irradiation cérébrale - Maladies générales : maladie de Recklinghausen (neurofibromatose de type 1), sclérose tubéreuse de Bourneville
Pubertés précoces centrales idiopathiques sporadiques ou familiales

#### 5. Prise en charge thérapeutique

Elle repose sur la prescription d'analogues du GnRH. Leur prescription n'est systématique que devant une puberté précoce évolutive risquant d'entraîner une petite taille adulte.

L'évolutivité d'une puberté précoce s'apprécie sur un faisceau d'arguments :

- des manifestations pubertaires d'évolution rapide et/ou début très précoce ;
- une avance de la maturation osseuse de plus de 2 ans ;
- un pronostic de taille inférieure à 150 cm chez la fille, 165 cm chez le garçon.

Le traitement est poursuivi jusqu'à l'âge normal de la puberté.

Bien sûr, le traitement d'une éventuelle tumeur cérébrale sera réalisé en priorité.

## III.2 PUBERTÉS PRÉCOCES PÉRIPHÉRIQUES (OU PSEUDO-PUBERTÉS PRÉCOCES)

### 1. Signes cliniques

On note un développement des seins chez les filles, parfois intermittent, avec parfois des métrorragies. Chez les garçons, l'augmentation du volume testiculaire est parfois asymétrique. Il existe dans les deux sexes une accélération de la vitesse de croissance et une avance de la maturation osseuse.

### 2. Examens biologiques et morphologiques

Les stéroïdes sexuels sont élevés, contrastant avec des taux plasmatiques de LH et FSH bas ou indétectables et non stimulables par le GnRH. Chez la fille, l'exploration est complétée par une échographie pelvienne pour apprécier l'imprégnation œstrogénique utérine et rechercher une tumeur ou un kyste ovarien. L'âge osseux apprécie le degré d'avance de la maturation osseuse.

### 3. Étiologies

#### *a. Tumeurs ovariennes*

Les tumeurs de la granulosa sont rares chez l'enfant. Leur diagnostic est évoqué par l'échographie et confirmé par l'histologie, après exérèse.

#### *b. Kystes folliculaires*

Ils sont toujours bénins. Ils peuvent régresser spontanément. Ces kystes, s'ils sont volumineux, peuvent se compliquer aussi de torsion.

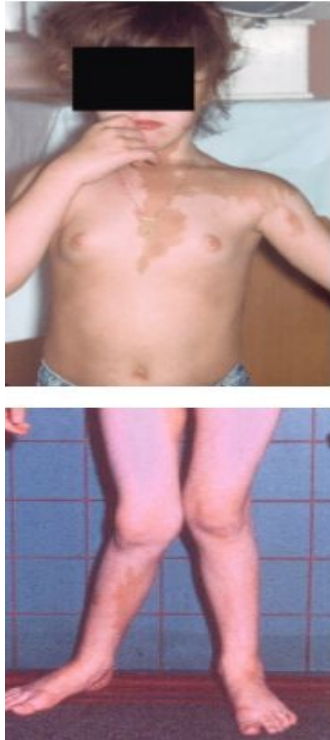#### *c. Syndrome de McCune-Albright*

Ce syndrome constitue une entité particulière qui regroupe : une puberté précoce d'origine ovarienne, des taches cutanées « café au lait » (photo 18) et une dysplasie fibreuse des os (photo 19, et figure 6.6). Les signes pubertaires se résument souvent à des poussées mammaires régressives et des métrorragies. Le tableau n'est pas toujours complet, ce qui rend le diagnostic parfois difficile.

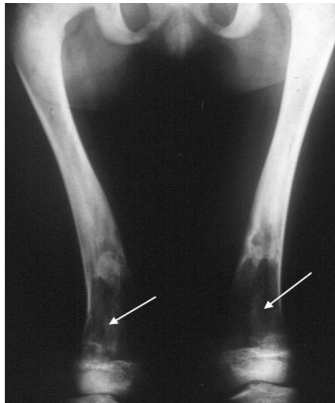L'estradiol est souvent très élevé, les gonadotrophines sont basses, et l'échographie retrouve un utérus stimulé et des kystes ovariens. Cette maladie est due à une activation constitutive de la sous-unité  $\alpha$  de la protéine G, voie de transduction du signal commune aux récepteurs à 7 domaines transmembranaires. La distribution en mosaïque au hasard et la variabilité d'expression interindividuelle rendent compte de l'hétérogénéité clinique et de la prédominance féminine.



**Photos 18 et 19 : Syndrome de McCune-Albright**



**Fig. 6.6. Aspect radiologique d'une dysplasie fibreuse fémorale (syndrome McCune Albright)**



*d. Prises médicamenteuses*

Avant toute démarche complémentaire devant des manifestations pubertaires précoces chez une fille, on s'assurera de l'absence de prise de médicaments contenant des estrogènes, telle la « pilule » maternelle, ou de crèmes cutanées contenant des estrogènes.

*e. Testotoxicose et adénomes leydigiens de l'enfant*

Ils sont rares. La testotoxicose est une maladie génétique en rapport avec des mutations (germinales) activatrices du récepteur de la LH. La cellule de Leydig est activée alors que la LH est effondrée, ce qui produit une sécrétion autonome de testostérone responsable de la virilisation précoce. Pour les adénomes leydigiens, le diagnostic est habituellement fait cliniquement devant une augmentation unilatérale d'un testicule. Ils se développent à partir des cellules de Leydig et sont bénins. La plupart de ces tumeurs sécrètent des androgènes.

Ils sont liés à une mutation somatique activatrice du récepteur de la LH. Leur traitement est chirurgical.

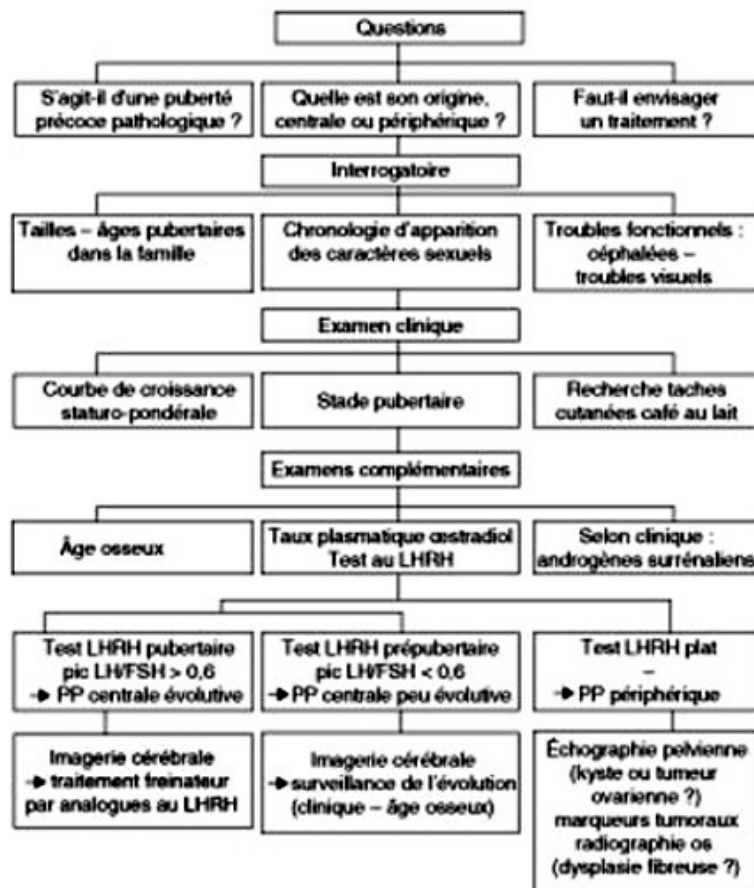
*f. Tumeurs à hCG*

Elles ne concernent quasi exclusivement que les garçons. L'hCG mime l'action de la LH et stimule la sécrétion de testostérone par les cellules de Leydig du testicule.

Les tumeurs sont rencontrées au niveau du système nerveux central : germinome, tératome, chorio-épithéliome, au niveau du foie (hépatoblastome), ou du médiastin (tératome).


Les arbres décisionnels devant une puberté précoce chez la fille et chez le garçon sont résumés dans la figure 6.7.

Fig. 6.7. Arbres décisionnels face à une puberté précoce



a → Arbre décisionnel pour une fille présentant des signes cliniques de puberté précoce

Fig. 6.7. Arbres décisionnels face à une puberté précoce



b ➔Arbre décisionnel pour un garçon présentant des signes cliniques de puberté précoce

### III.3 AVANCES PUBERTAIRES DISSOCIÉES

L'apparition précoce et isolée d'un développement des seins avant 2 ans, de métrorragies, ou d'une pilosité pubienne sont des situations particulières qui doivent être différenciées de la survenue d'une puberté précoce.

#### 1. Développement isolé des seins « prématuration thélarche »

Il s'observe chez beaucoup de petites filles, entre 3 mois et 2 ans (photo 17, cf. cahier couleur). La mère signale souvent à la naissance un développement mammaire transitoire ou non. Le développement des seins est isolé, parfois unilatéral. Il n'y a pas de pilosité pubienne ni d'accélération de la vitesse de croissance.

Aucun bilan biologique n'est nécessaire : l'échographie pelvienne montre un utérus impubère. Les ovaires, de taille normale pour l'âge, présentent assez souvent des follicules, ce qui est normal à cet âge. Aucun traitement n'est nécessaire. Le développement mammaire disparaît le plus souvent.

## **2. Métrorragies isolées**

Elles se définissent comme un saignement d'origine utérine, simulant des petites règles, sans aucun autre signe de développement pubertaire. L'examen de la vulve recherche une vulvite ou une vulvo-vaginite, un prolapsus urétral, un corps étranger. L'absence de développement des seins élimine un kyste ovarien ou un syndrome de McCune-Albright. L'échographie pelvienne retrouve un utérus < 30 mm et peut mettre en évidence un corps étranger intravaginal, ou exceptionnellement une tumeur utérovaginale.

## **3. Pilosité pubienne isolée**

Son apparition rapide, accompagnée d'acné, d'une accélération de la croissance, d'une hypertrophie clitoridienne chez la fille et d'une augmentation de volume de la verge chez le garçon doit faire éliminer une tumeur de la surrénale. Le plus souvent, il s'agit de tumeurs sécrétant des androgènes, mais parfois aussi du cortisol ou des estrogènes. Les dosages hormonaux et une imagerie surrénalienne urgente permettent un diagnostic rapide.

Plus fréquemment, une pilosité pubienne dans l'enfance doit faire rechercher une forme classique (virilisante pure, accompagnée en général chez les filles d'une hypertrophie clitoridienne) ou plus souvent non classique d'hyperplasie congénitale des surrénales. Il s'agit dans la majorité des cas d'un bloc de la 21-hydroxylase. Le diagnostic repose sur une augmentation de la 17-hydroxyprogestérone de base et après stimulation par l'ACTH.

## **4. « Prématuration pubarche » ou « adrénarche »**

C'est un diagnostic d'élimination. Elle survient vers 6 à 7 ans. Elle concerne les deux sexes, mais est trois fois plus fréquente chez la fille. Il existe parfois une avance staturale. L'échographie pelvienne chez la fille montre des organes génitaux internes impubères. Les dosages hormonaux retrouvent une augmentation des androgènes surrénaliens (SDHEA ? sulfate de déhydroépiandrostérone - et D4-androstènedione) circulants. Ces patients font une puberté normale. Aucun traitement n'est à envisager. Certains auteurs pensent que cette situation pourrait être un signe annonciateur d'un syndrome des ovaires polykystiques (cf. chapitre 19 : « Aménorrhée »).