UE Odontologie

Chapitre 3 :

Anatomie dentaire

Professeur Muriel BRIX

Professeur Jacques LEBEAU

Année universitaire 2011/2012

Université Joseph Fourier de Grenoble - Tous droits réservés.

Plan

- **A- L'organe dentaire**
  - 1- Odonte
  - 2- Parodonte

- **B- Embryologie**
  - 1- Embryologie faciale
  - 2- Embryologie dentaire

- **C- Les dentures**
  - 1- Denture lactéale
  - 2- Denture permanente
  - 3- Denture mixte
  - 4- Nomenclature internationale

- **D- Morphologie dentaire**
  - 1- Permanente
  - 2- Lactéale

A- L’organe dentaire

Organe dentaire = odonte + parodonte

- **Couronne**
  - Email
  - Dentine
  - Chambre pulpaire
- **Collet**
- **Racine**
  - Cément
  - Dentine
  - Canal pulpaire
- **Parodonte**
  - Cément
  - Desmodonte
  - Os alvéolaire
  - Gencive

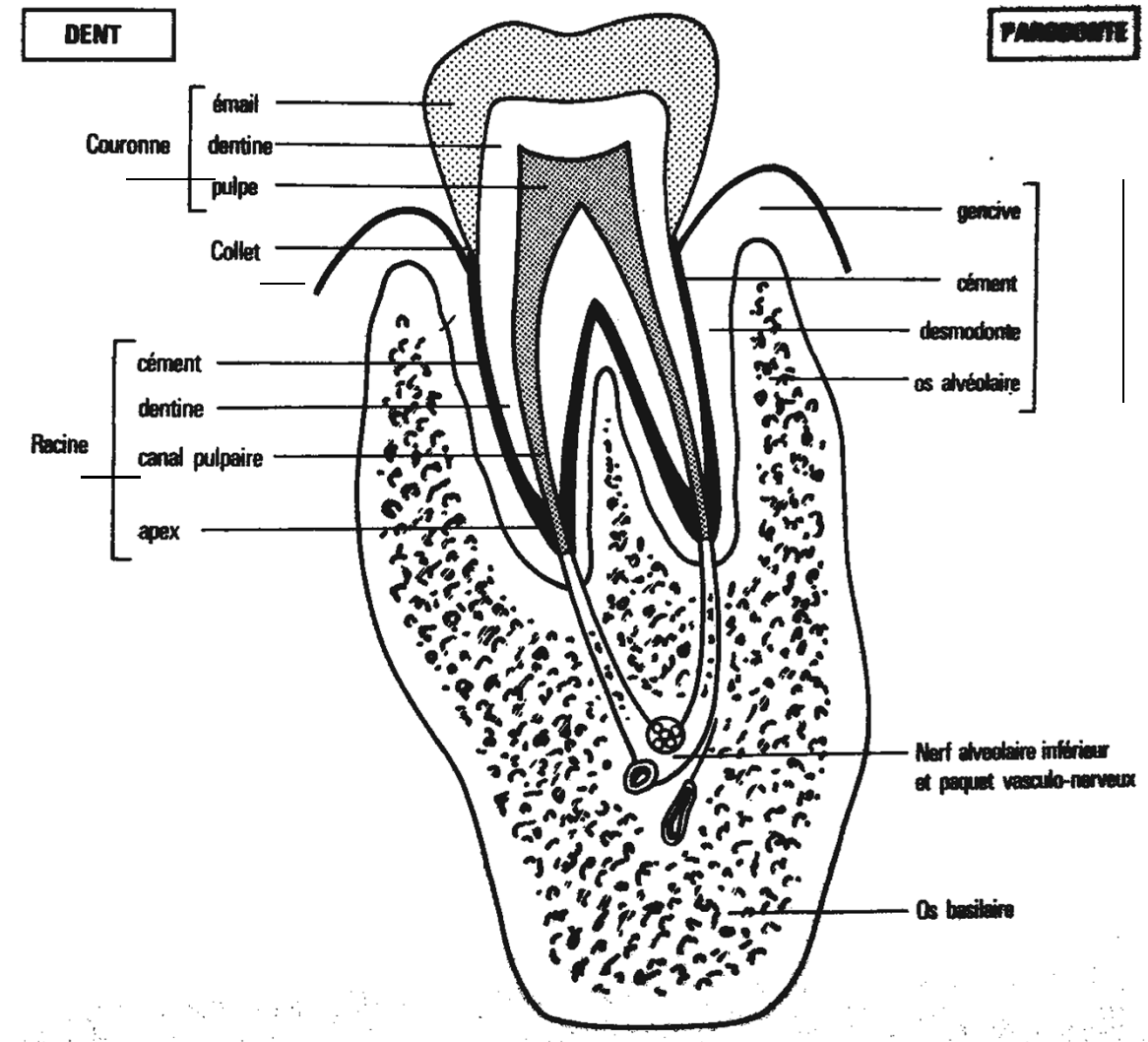

Odonte - Email

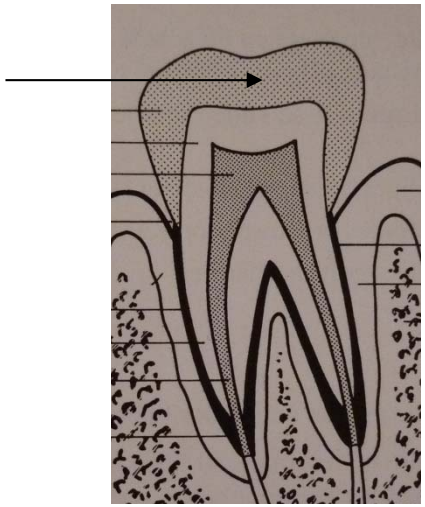

- Tissu le plus dur de l'organisme
- Recouvre la couronne
- Tissu acellulaire

- **Phase minérale**: 96% - cristaux d'hydroxyapatite
- **Phase organique**
- **Eau**

Odonte - Dentine

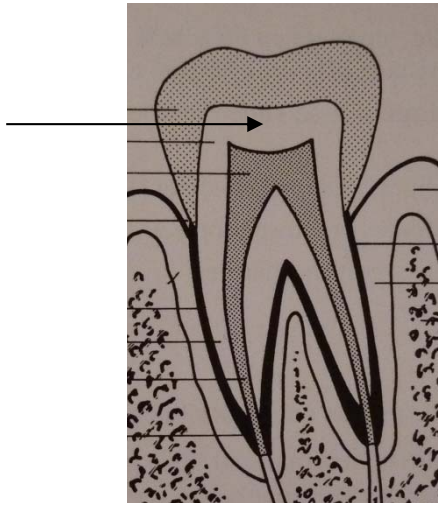

- Constitue la couronne et la racine
- Tissu cellulaire, moins minéralisé que l'émail

- **Partie minérale**: 70% - Cristaux d'hydroxyapatite
- **Partie organique**: 20%
- **Eau**: 10%

Odonte - Pulpe

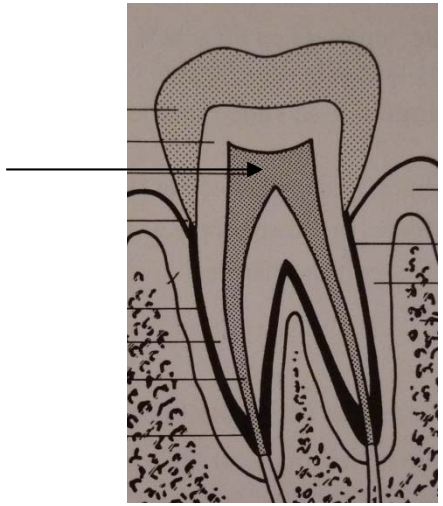

- Tissu conjonctif
- Fonctions nutritives, neurosensorielles, réparatrices

- Zone périphérique:
- Odontoblastes

- Zone centrale: tissu pulpaire
- Eléments cellulaires (fibroblastes et macrophages)
- Axe vasculo-nerveux
- Nerf trijumeau

Odonte - Pulpe

- **Chambre pulpaire**: pulpe coronaire
- **Canal pulpaire**: pulpe radiculaire

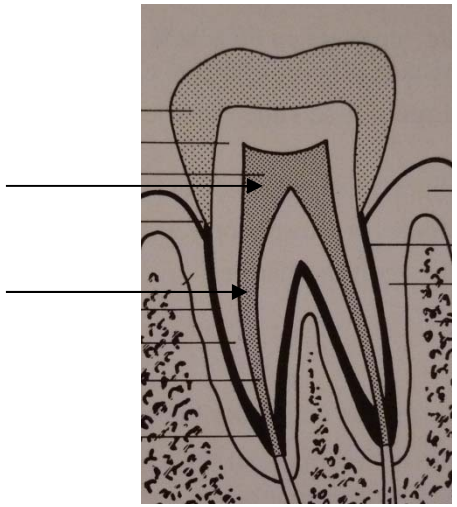

Odonte + Parodonte - Cément

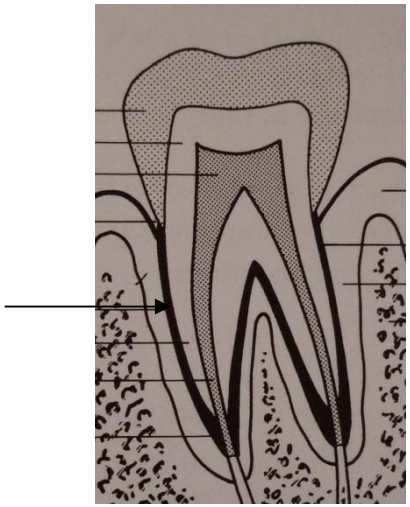

- Adhérent à la dentine radiculaire
- Tissu cellulaire

- **Phase minérale**: 65% - Cristaux d'hydroxyapatite
- **Phase organique**: 20%
- **Eau**: 10%

Parodonte - Os alvéolaire

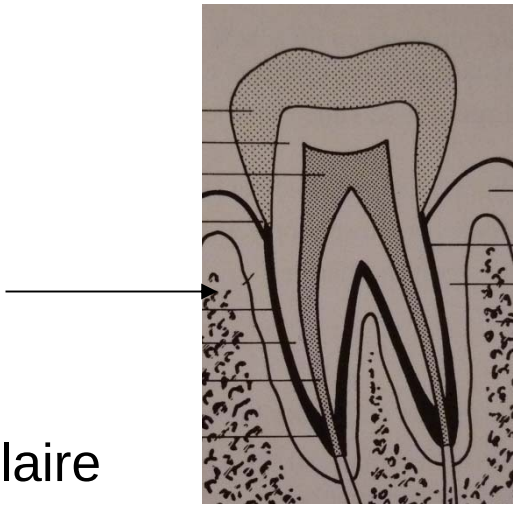

- En continuité avec l'os basal maxillaire et mandibulaire
- Os **spongieux** + deux **corticales**
- **Alvéoles** tapissées par une couche d'os compact, la **lamina dura**

- Architecture remodelée:
- Croissance: éruption dentaire
- Résorption: zones édentées

- « Nait et meurt » avec les dents

Parodonte – Desmodonte
= ligament alvéolo-dentaire
= périodonte

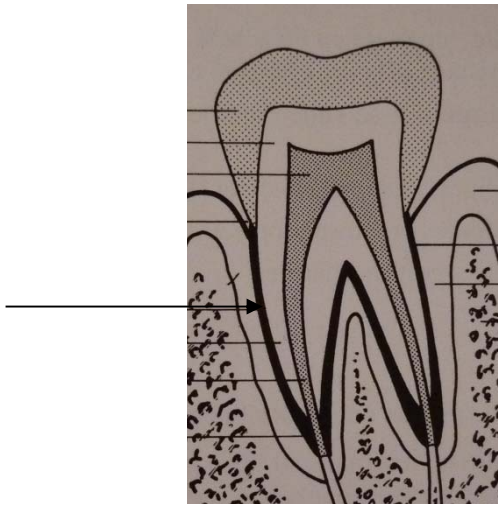

- Appareil suspenseur et amortisseur de la dent

- Relie le cément radiculaire à l'os alvéolaire par des trousseaux fibreux
- Articulation
- Ankylose

- Propriocepteurs desmodontaux

Parodonte - Gencive

- Chorion + Epithélium

- **Gencive marginale ou gencive libre**

Délimite le **sulcus** = **sillon gingivo-dentaire**

- **Gencive attachée** à l'os alvéolaire

- **Muqueuse libre**

Séparée de la gencive par la **jonction muco-gingivale**

- **Papille gingivale**

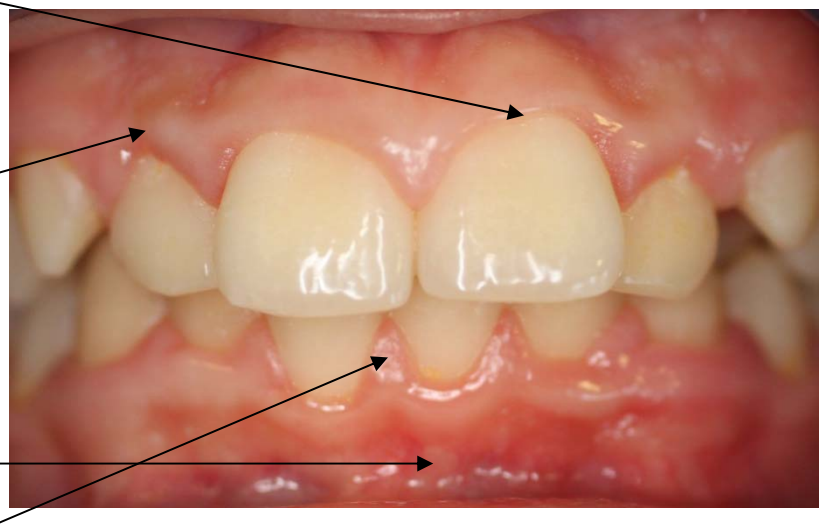

B- Embryologie

Embryologie faciale

- **Feuillet ectoblastique**
- **Stomodeum**
- Bourgeons faciaux et branchiaux

  5e semaine

- **1 bourgeon naso-frontal**
- **2 bourgeons maxillaires**
- **2 bourgeons mandibulaires**

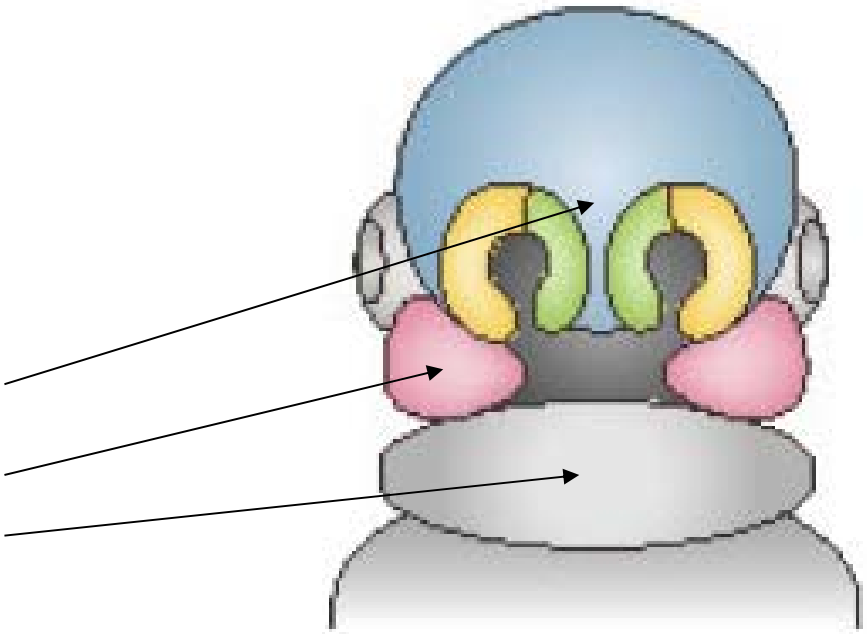

Bourgeons maxillaires et mandibulaires

- Issus du premier arc branchial

- Tissu mésenchymateux
- Revêtement ectoblastique

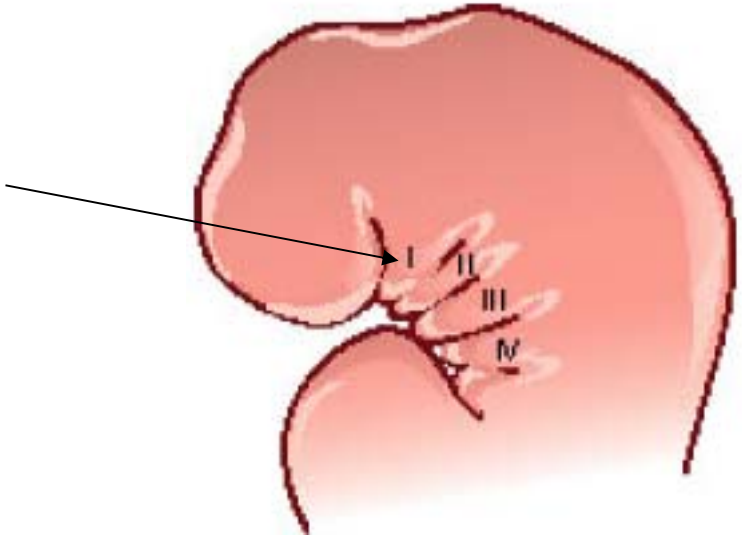

Embryologie dentaire

- Double origine ectoblastique:

- **Cellules épithéliales**
- **Cellules mésenchymateuses**, ayant migré de la crête neurale

- *2e mois* : = **bourgeons ectoblastiques** épaississements du revêtement épithélial du stomodeum

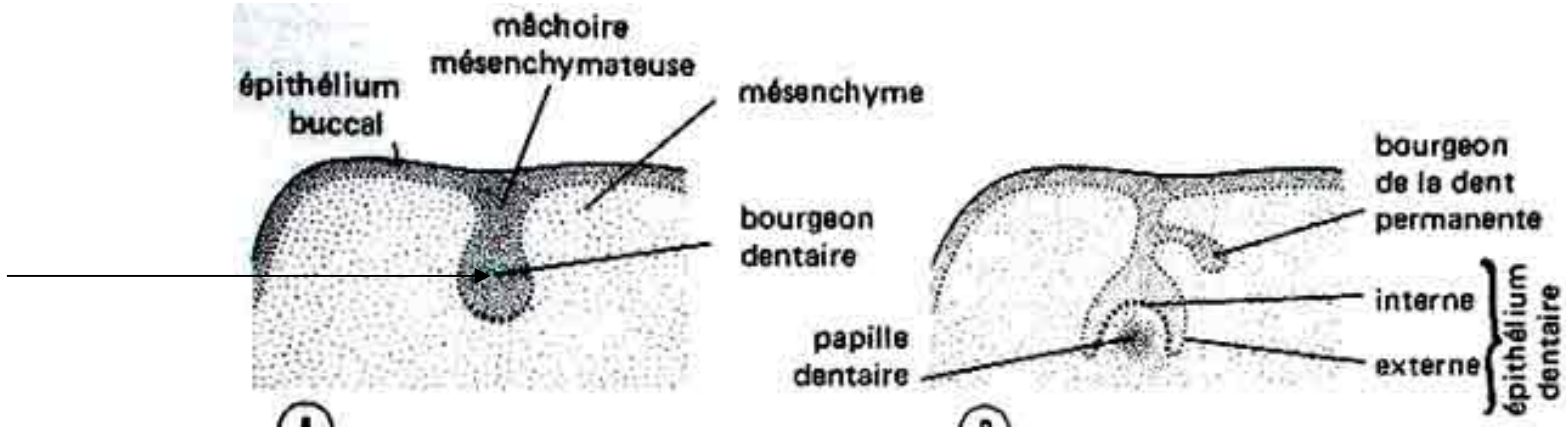

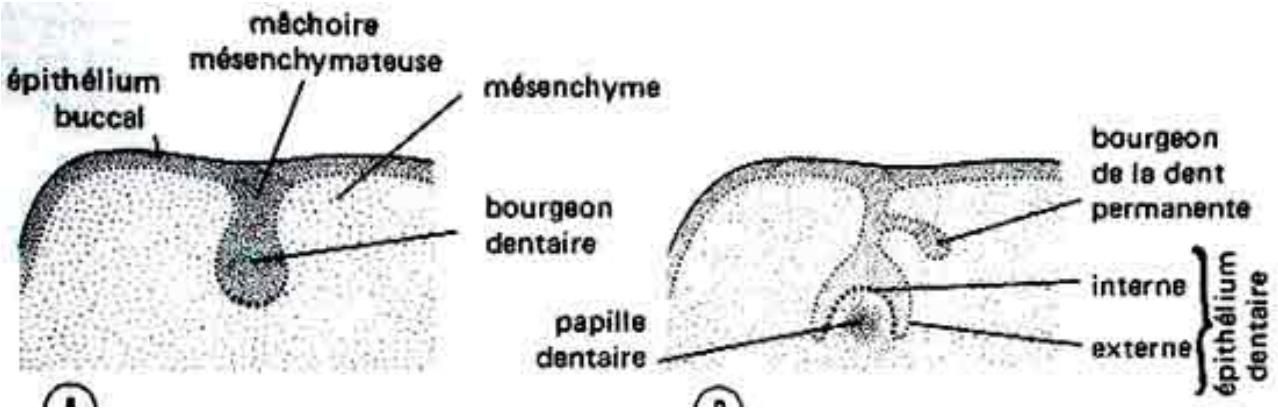

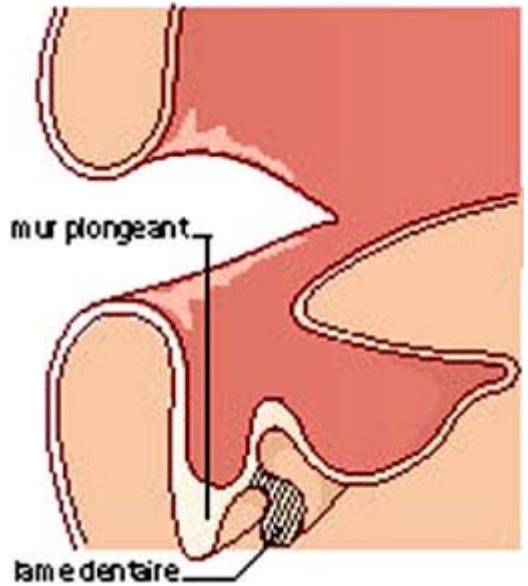

- **Lame primitive** = **mur plongeant**
- **Lame dentaire**, prolongement médial
- **Coiffe** épithéliale = épithélium dentaire
- **Cupule** → **Cloche**

- **Épithélium adamantin médial**
- **Épithélium adamantin latéral**

→ Email

- **Papille dentaire**:

condensation mésenchymateuse

→ Dentine

Croissance dentaire

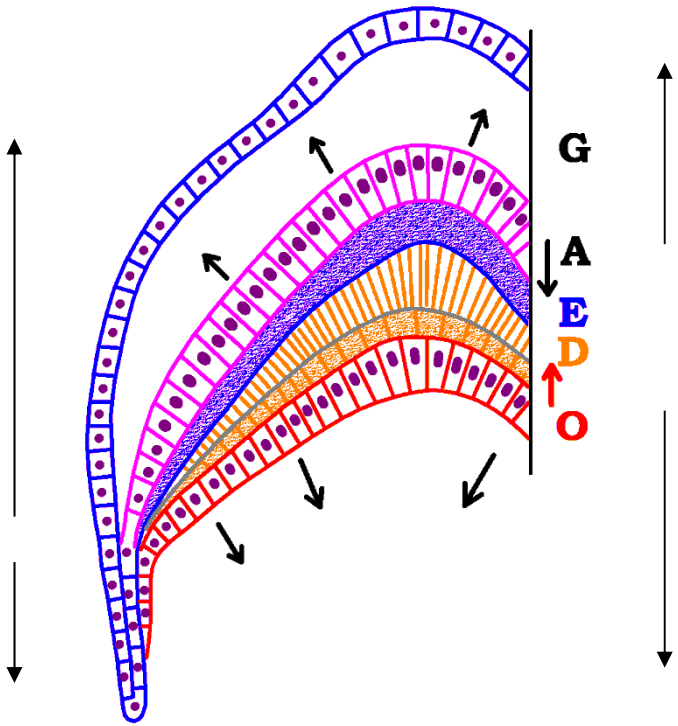

- Email produit par les **adamantoblastes**, repoussés vers l'extérieur dans la **gelée de l'émail**

- Dentine produite par **odontoblastes**, repoussés vers le centre de la papille

- **Cémentoblastes**

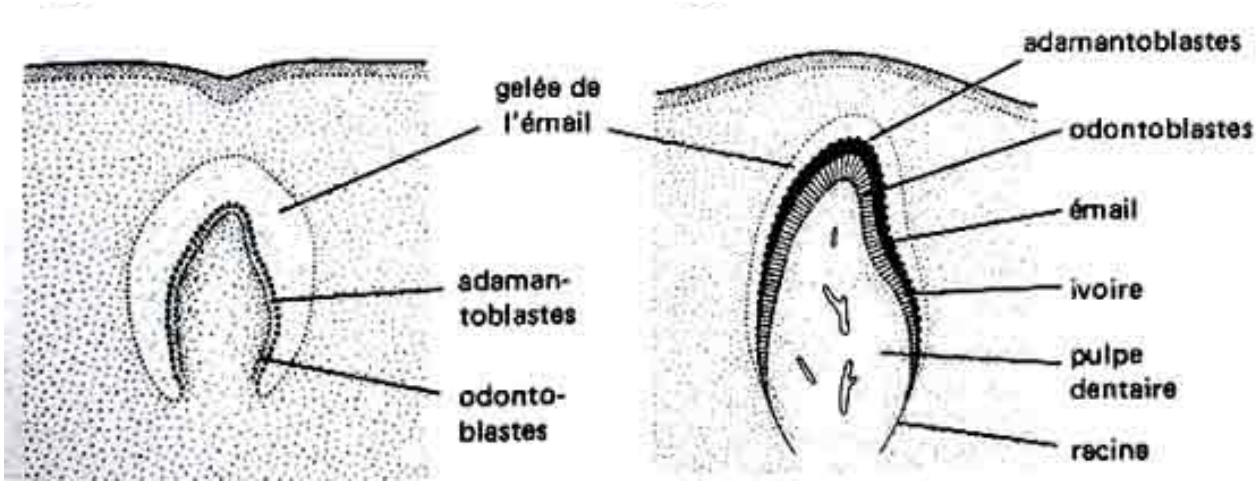

Dents définitives

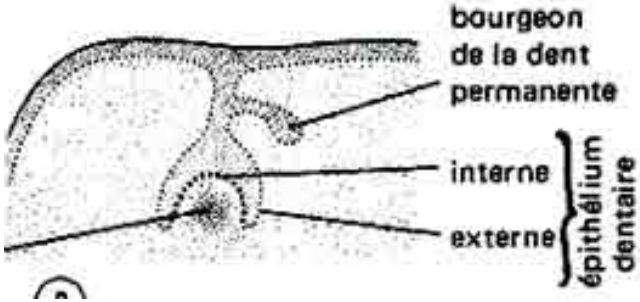

- 10e semaine

- *20 dents antérieures:*
Bourgeons à la face interne de la lame dentaire

- *Dents postérieures*:
Expansion lame dentaire

- Bourgeons quiescents au stade de cloche dentaire à la face linguale des dents de lait

6 stades de développement

- Début de calcification de la couronne
- Minéralisation complète de la couronne et début de l'édification radiculaire
- Eruption dans la cavité buccale
- Formation complète de la racine
- Début de la résorption radiculaire
- Exfoliation de la dent temporaire et remplacement par la dent permanente successionnelle

- Formation couronne – éruption: 3 ans
- Eruption – fermeture apex: 3 ans

C- Les dentures

- **Denture**: terme anatomique
- **Dentition**: terme physiologique

- 2 arcades dentaires:
- *Maxillaire*
- *Mandibulaire*

- 4 quadrants

Denture temporaire: **20 dents**

- Eruption entre 6 mois et 2 ans et demi

- 1 incisive centrale
- 1 incisive latérale
- 1 canine
- 1 première molaire
- 1 deuxième molaire

- Les prémolaires permanentes succèdent aux molaires temporaires

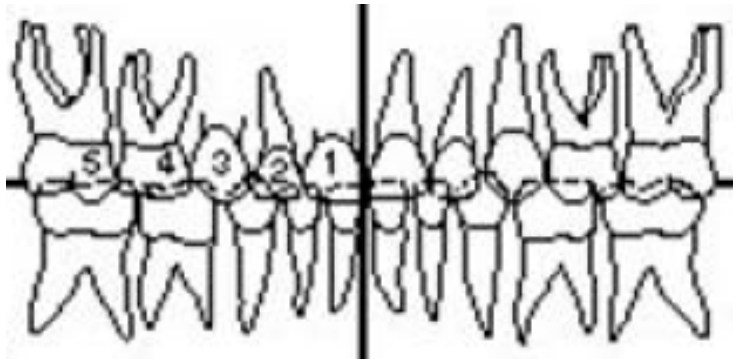

Denture permanente: 32 dents

- 1 incisive centrale
- 1 incisive latérale
- 1 canine
- 1 première prémolaire
- 1 deuxième prémolaire
- 1 première molaire
- 1 deuxième molaire
- 1 troisième molaire (dents de sagesse) : souvent incluse voire absente (agénésie)

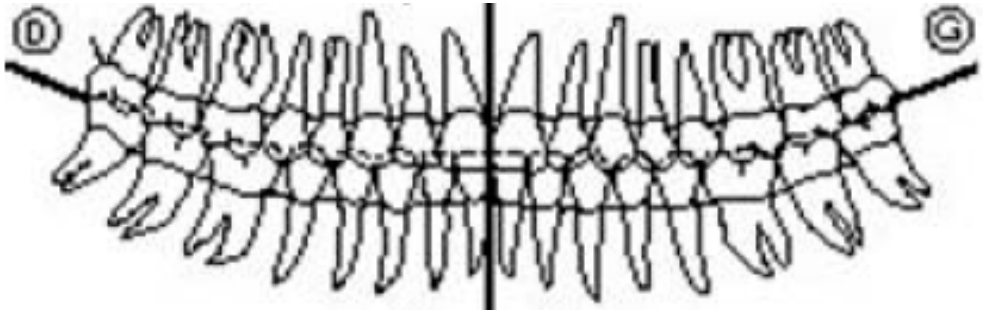

Eruption

Mise en place entre 6 et 18 ans

- 1ère étape: entre 6 et 8 ans
- 1ères molaires « dents de 6 ans »
- Incisives centrales puis latérales

- 2e étape: entre 9 et 12 ans
- Canines
- Prémolaires
- 2e molaires: « dents de 12 ans »

- A 12 ans, toutes les dents sont en place sauf les dents de sagesse, qui apparaissent vers 18 ans

Denture mixte

- Entre 6 et 12 ans
- Présence simultanée de dents temporaires et permanentes

Nomenclature internationale

1 2

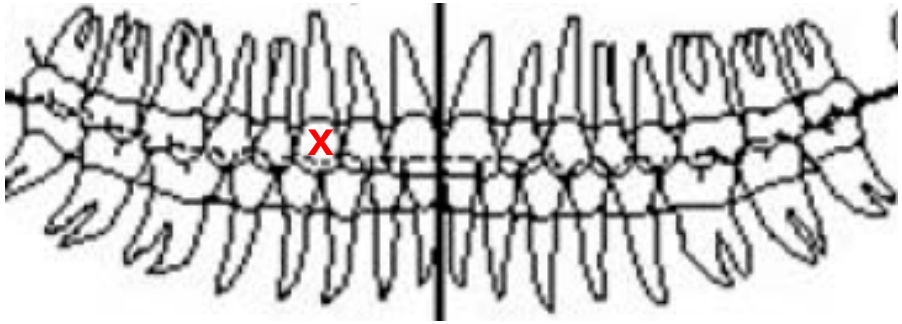

4 3

5 6

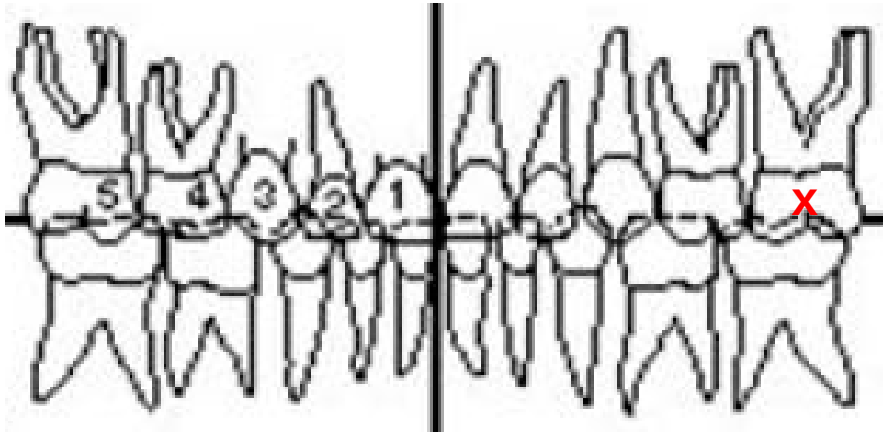

8 7

D- Morphologie dentaire

1- Morphologie dentaire permanente

- *dents antérieures*

Groupe incisivo-canin

Incisives, canines

- *dents postérieures*

Groupe cuspide

Prémolaires, molaires

Incisives (x8)

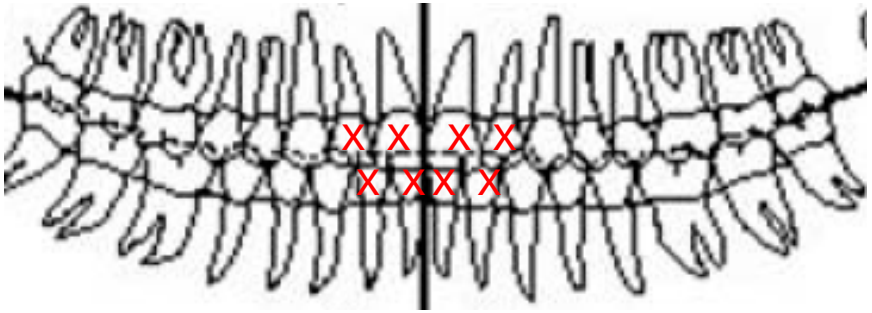

- Incisive centrale
- Incisive latérale

- <u>Rôles</u>:
- expression faciale
- section des aliments

- Bord libre

- Incisives maxillaires surplombent les mandibulaires

- Une racine

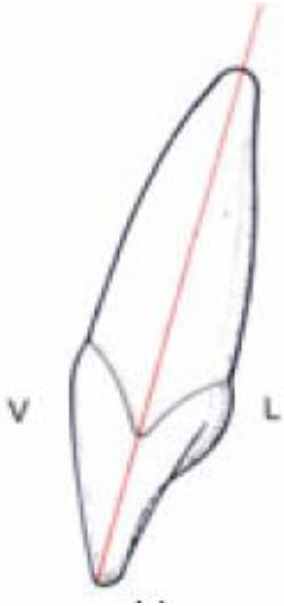

Canines (x4)

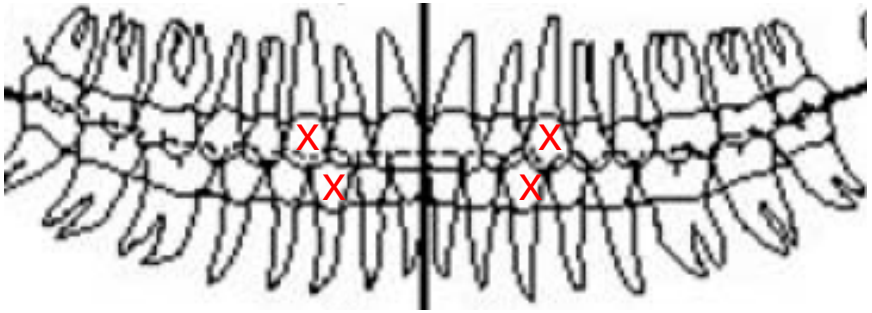

- Cuspide unique
- <u>Rôle</u>: dilacération
- Une racine, très longue
- Bosse canine
- *« dent de l'œil »* : une infection à son extrémité se transmet à la région orbitaire

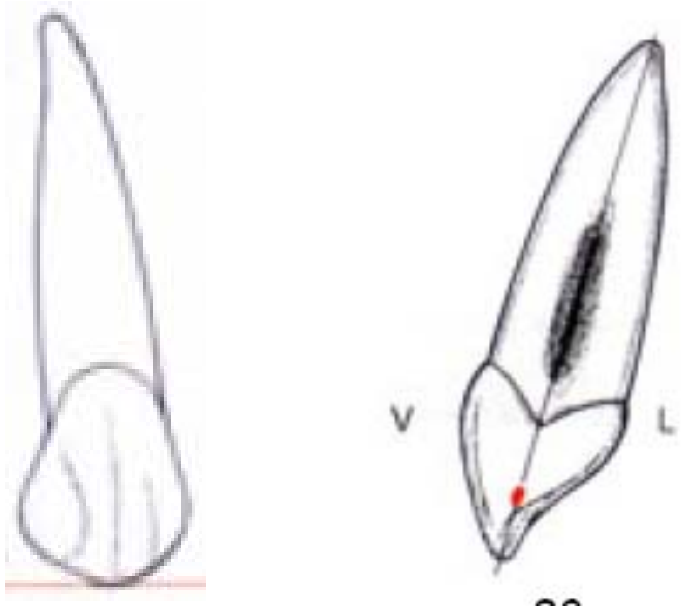

Prémolaires (x8)

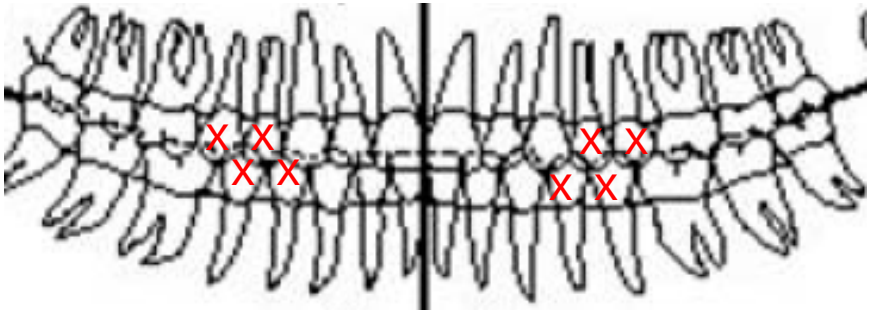

- Au moins 2 cuspides

- 1ère PM supérieure: 2 racines
- Les autres: 1 racine

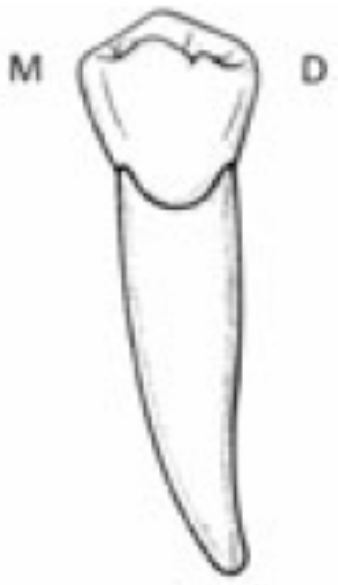

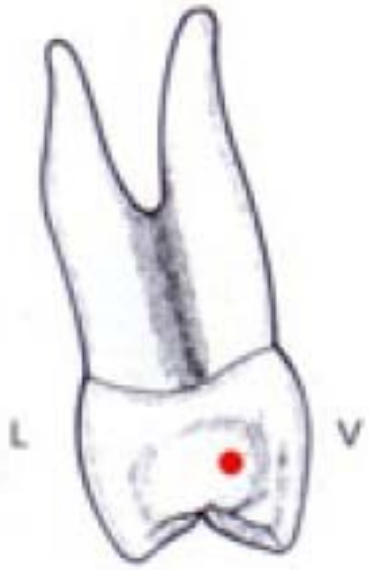

Molaires (x12)

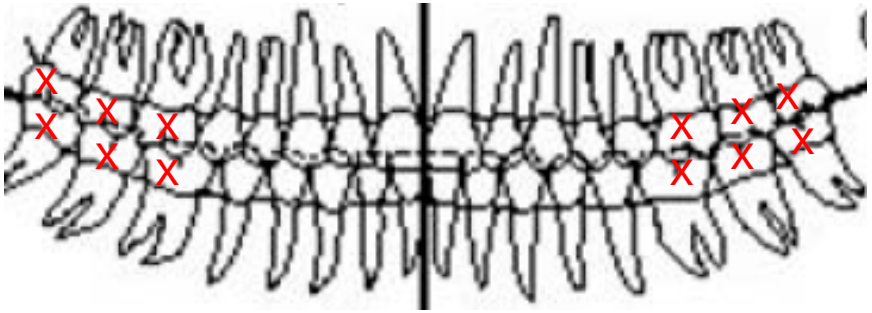

- *Maxillaires*: 3 racines
- *Mandibulaires*: 2 racines

- Rôle: écrasement du bol alimentaire
- Grande surface occlusale
- Forte implantation radiculaire

- **Cuspides** séparées par des **sillons**

- Dent de sagesse: 3e molaire

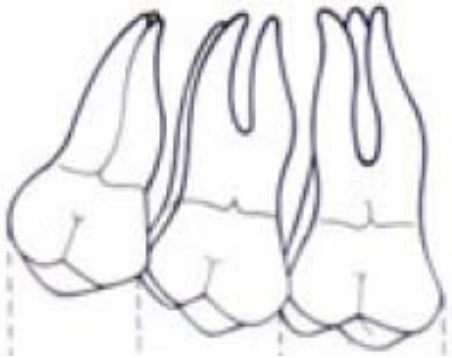

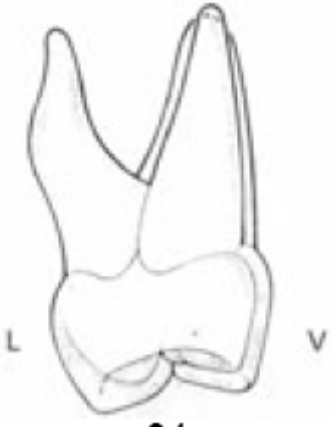

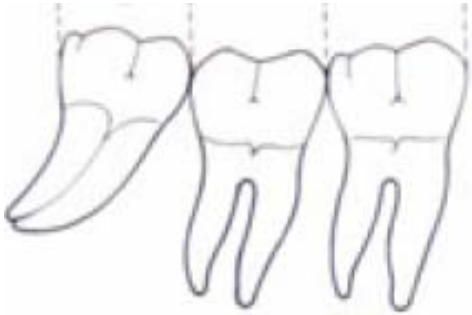

2- Morphologie dentaire lactéale

Couronne

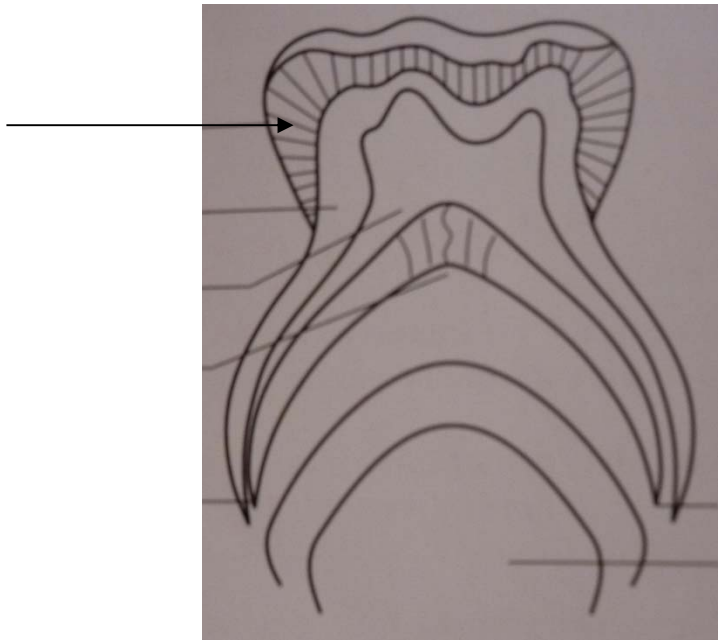

- Plus petite, plus globuleuse

- Implication carieuse plus fréquente
- Epaisseur émail plus faible

Pulpe

- Chambre pulpaire plus volumineuse
- Cornes pulpaires plus proéminentes

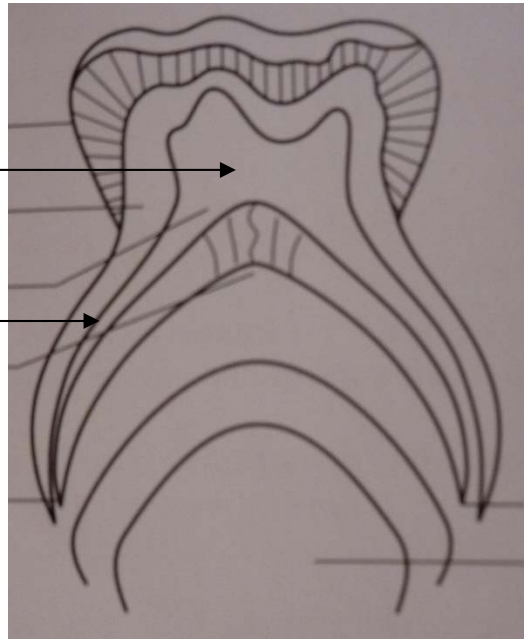

Racine

- Plus longues et plus effilées
- Axes radiculaires plus inclinés

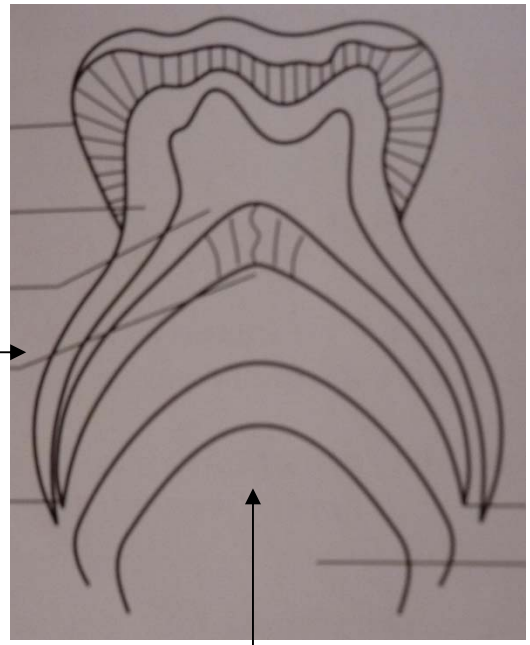

- *Dents antérieures*: extrémité apicale en <u>direction vestibulaire</u> (germes en position linguale)

- *Dents postérieures*: racines très <u>divergentes</u> (germes en position interradiculaire)

Mentions légales

L'ensemble de cette œuvre relève des législations française et internationale sur le droit d'auteur et la propriété intellectuelle, littéraire et artistique ou toute autre loi applicable.

Tous les droits de reproduction, adaptation, transformation, transcription ou traduction de tout ou partie sont réservés pour les textes ainsi que pour l'ensemble des documents iconographiques, photographiques, vidéos et sonores.

Cette œuvre est interdite à la vente ou à la location. Sa diffusion, duplication, mise à disposition du public (sous quelque forme ou support que ce soit), mise en réseau, partielles ou totales, sont strictement réservées à l'université Joseph Fourier (UJF) Grenoble 1 et ses affiliés.

L'utilisation de ce document est strictement réservée à l'usage privé des étudiants inscrits à l'Université Joseph Fourier (UJF) Grenoble 1, et non destinée à une utilisation collective, gratuite ou payante.

Ce document a été réalisé par la Cellule TICE de la Faculté de Médecine et de Pharmacie de Grenoble
(Université Joseph Fourier – Grenoble 1)